Más allá del Color

Análisis de las Alteraciones Pigmentarias Cutáneas



Natali Suasnavas Valenzuela

TECNOLÓGICO SAN ANTONIO Tesa

Casa Editorial

Más allá del Color

Análisis de las Alteraciones Pigmentarias Cutáneas



Natali Suasnavas Valenzuela

TECNOLÓGICO SAN ANTONIO Tesa

Casa Editorial

© Editorial Instituto Tecnológico San Antonio, 2024.

e-ISBN: 9789942732347

Natali Cristina Suasnavas Valenzuela
Autora

Tatiana Alobuela Sanguña
Revisión texto

Libro arbitrado por pares revisores

Se prohíbe la reproducción total o parcial de esta obra, por cualquier medio, sin la autorización del titular de los derechos.

CONSEJO EDITORIAL / Instituto Tecnológico San Antonio – TESA

Guillermo Albán Maldonado
Rector

Cynthia Vázquez Jara
Canciller

Katiuska Espinoza Pérez
Vicerrectora Académica

Verónica Condor Bermeo
Vicerrectora de Investigación y Vinculación

Cristian Tasiguano Pozo
Director de Investigación y Editorial

Diseño & Diagramación: Karen Vivanco/Elementary

Índice de Contenidos

Perfil del autor 3
Datos generales de la asignatura 4
Introducción de la asignatura 6
Orientaciones generales para el estudio de la asignatura 8
Unidad 1. Melanogénesis y Fisiología del Sistema Pigmentario 12
Unidad 2. Estudio del Melasma 21
Unidad 3. Estudio del Lentigo Solar 27
Unidad 4. Estudio de las Efélides 33
Unidad 5. Estudio de la Hiperpigmentación post inflamatoria 38
Unidad 6. Estudio de la Acantosis nigricans 42
Unidad 7. Estudio de la Dermatitis Cenicienta 46
Unidad 8. Estudio del Vitiligio/Piebaldismo 49
Unidad 9. Albinismo 59
Referencia 63

Índice de figuras

Figura 1. Estructura de la piel 12
Figura 2. Estructura del Melanocito 15
Figura 3. Unidad Melano-Epidermica 16
Figura 4. Mecanismo de formación de la melanina 16
Figura 5. Esquema del desarrollo y la producción de melanina 17
Figura 6. Tipos de piel 21
Figura 7. Factores internos y externos que producen melasma 23
Figura 8. El sol amigo o enemigo 27
Figura 9. Efélides 33
Figura 10. Regla del ABCD 34
Figura 11. Diagnósticos diferenciados de efélides 35
Figura 12. Diagnósticos diferenciados de las hiperpigmentaciones. 40
Figura 13. Acantosis nigricans en cuello 42
Figura 14. Manejo Sistémico para acantosis nigricans 43
Figura 15. Mapa de epidemiología del vitíligo 50
Figura 16. Pasos para un diagnóstico estético. 51
Figura 17. Características, evaluación y tratamientos estéticos para vitíligo. 52
Figura 18. Diagnósticos diferenciados del piebaldismo 57
Figura 19. Base genética del albinismo 60
Figura 20. Albinismo 61

Índice de tablas

Tabla 1. Características, evaluación y tratamientos estéticos para el melasma 24

Tabla 2. Beneficios y riesgos de los rayos solares 28

Tabla 3. Características, evaluación y tratamientos estéticos para el lentigo solar. 29

Tabla 4. Características, evaluación y tratamientos estéticos para la hiperpigmentación post inflamatoria. 39

Tabla 5. Características, evaluación y tratamientos estéticos para la dermatitis cenicienta. 47

Tabla 6. Características, evaluación y tratamientos estéticos para piebaldismo. 54

Presentación del Tecnológico San Antonio

El Tecnológico San Antonio TESA, es la única institución de educación superior tecnológica, cuyo modelo educativo se basa en la filosofía de las Artes Liberales. Esta filosofía busca expandir la mente y la libertad del ser humano, formando a los individuos en disciplinas no solo asociadas a su carrera, sino también en asignaturas generales que amplíen su cultura y visión del mundo y le otorguen habilidades sociales para un desenvolvimiento más humano y exitoso en cualquier área de la vida. Estas habilidades complementarias sin duda elevan el perfil del estudiante, incrementando su potencial para acceder a mejores cargos y mejores salarios dentro del mundo laboral.

Misión

El Tecnológico San Antonio TESA es una institución de educación superior basada en la filosofía de las Artes Liberales, cuyo objetivo es formar profesionales con elevadas competencias técnicas y científicas, que respondan de manera creativa e innovadora a las necesidades del mundo globalizado en los ámbitos productivo, estratégico y social de nuestro país, a través de una educación de calidad, fundamentada en la libertad, la investigación y la vinculación.

Visión

El Tecnológico San Antonio tiene por visión ser un líder nacional y un referente internacional en educación superior tecnológica de vanguardia, basada en las Artes Liberales, reconocida por la excelencia de su educación y por entregar a la sociedad profesionales calificados, emprendedores, investigadores y socialmente responsables.

Filosofía de las artes liberales

El Tecnológico San Antonio es el único instituto del país, cuyo modelo educativo se basa en la filosofía de las Artes Liberales, con lo cual, buscamos formar individuos en disciplinas no solo asociadas a su carrera de estudio, sino también en asignaturas generales que amplíen su cultura y visión del mundo y le otorguen habilidades interpersonales, sociales y de negociación, para un desenvolvimiento más humano y exitoso en cualquier área de la vida. El objetivo del modelo educativo basado en la filosofía de las Artes Liberales es forjar individuos de mundo, críticos y conscientes de su entorno. Buscamos formar profesionales globales, emprendedores, creativos y expandir la mente y la libertad del ser humano.

Las Artes Liberales se hacen presente en el currículo de todas nuestras carreras, a través de diversas asignaturas que tienen que ver con el TRIVIUM, el QUADRIVIUM y las siete Artes Liberales. Todos los estudiantes deben cursar y aprobar estas materias, independientemente de la carrera que estudien, con la finalidad de complementar su formación y ampliar su visión del mundo y su cultura general.

Perfil del autor

Nombre: Natali Cristina Suasnavas Valenzuela

Formación: Licenciada en Cosmiatría, Terapias Holísticas e Imagen Personal

Perfil profesional:

Soy conferencista nacional e internacional. Cuento con una amplia trayectoria tanto en el campo de la Dermatocosmiatría, como en el campo académico. Me he desempeñado como Docente de Cosmetología y Cosmiatría en varias instituciones educativas del país, siendo evaluadora y miembro del Consejo Universitario de la Universidad Iberoamericana del Ecuador. Actualmente me dedico al apasionante mundo de la estética, así como también, a la docencia, investigación y soy la Directora de la Carrera Dermatocosmiatría en el Instituto Superior Tecnológico San Antonio TESA.

Datos generales de la asignatura

Nombre: Alteraciones Pigmentarias de la Piel

Semestre: Segundo

Objetivo general:

El objetivo de la asignatura Alteraciones Pigmentarias de la Piel, es conducir al estudiante hacia la investigación de la fisiología y el funcionamiento del sistema pigmentario de la piel, así como de las fases que intervienen en el proceso de la melanogénesis. Se busca que el estudiante adquiera las herramientas principales de evaluación y aplicación de protocolos, tratamientos y sistemas post tratamiento a emplearse en las distintas alteraciones pigmentarias de la piel.

Contenidos mínimos:

- Melanogénesis y fisiología del sistema pigmentario
- Estudio del melasma
- Estudio del lentigo solar
- Estudio de las efélides
- Estudio de la hiperpigmentación post-inflamatoria
- Estudio de la acantosis nigricans
- Estudio de la dermatitis cenicienta
- Estudio del vitíligo/piebaldismo
- Estudio del albinismo

Resultados de aprendizaje:

RA1: Explicar la fisiología del sistema pigmentario de la piel humana, mediante la descripción del proceso de la melanogénesis y sus diversas fases.

RA2: Describir la estructura y el rol del melanocito como célula en los procesos de alteración pigmentaria.

RA3: Detectar las alteraciones pigmentarias de la piel, mediante herramientas de valoración, tratamiento y derivación.RA4: Explicar los trastornos funcionales del sistema masticatorio, con el fin de diseñar distintos dispositivos de rehabilitación temporomandibular.

RA4: Proponer vías de tratamiento contra las principales alteraciones pigmentarias, mediante el estudio fisiopatológico de cada alteración.

RA5: Discutir sobre las alteraciones pigmentarias menos comunes y su posibilidad de tratamiento.

Resultado de aprendizaje del perfil de egreso:

Eliminar pigmentaciones de la piel mediante recursos cosméticos, químicos y tecnología láser científicamente probada.

Regula mediante eficaces protocolos y principios activos las distintas alteraciones del manto hidrolipídico de la piel.

Prerequisitos:

- Anatomofisiología de la piel
- Fundamentos de química Cosmética

Es prerequisito de:

Dermoexfoliación Química

Láser y otras tecnologías en dermoestética

Introducción de la asignatura

La asignatura de Alteraciones Pigmentarias que corresponde al segundo semestre en módulo A de la carrera de Dermatocosmiatría del Instituto San Antonio TESA.

Ha sido diseñada como parte esencial de tu malla académica para proporcionarte las herramientas básicas necesarias para la evaluación cutánea y aplicación de protocolos en el tratamiento de alteraciones pigmentarias. Además, aprenderás a conocer y utilizar los sistemas per y post tratamiento adecuados para abordar eficazmente las distintas alteraciones pigmentarias de la piel.

Cuando hablamos de las alteraciones pigmentarias de la piel, no solo hablamos de las manchas marrones que nos pueden aparecer si no también de las manchas blancas. Estas alteraciones se han convertido en un problema que trasciende lo estético, dañando la salud cutánea a través de las estructuras más profundas de la piel. En las consultas estéticas se observan 9 de cada 10 pacientes estéticos que presentan algún tipo de pigmentación en el rostro o cuerpo. Por ello esta asignatura es esencial estudiarla ya que se centra en la comprensión de la fisiología y funcionamiento del sistema pigmentario de la piel.

A través de esta materia desarrollaras habilidades necesarias para realizar una anamnesis adecuada y precisa, para aplicar tratamientos eficaces. Hoy en día el mundo de la estética es indispensable conocer el origen, causas y factores de las pigmentaciones de la piel. En el Ecuador la incidencia de sol es muy alta, los Fototipos cutáneos se encuentran entre IV o V y el cuidado de la piel es casi nulo. Por ello, somos un eje principal en el cuidado de la piel, ya que, al formarnos como especialistas asumimos la responsabilidad de velar por la salud cutánea previniendo, protegiendo, tratando y educando a los clientes.

El estudio de esta asignatura te proporcionará un conocimiento profundo sobre las alteraciones pigmentarias, asegurando así el desarrollo de protocolos estéticos apropiados. Además, es fundamental que puedas diferenciar e identificar todas las lesiones y alteraciones pigmentarias para comprender adecuadamente los procedimientos de aplicación de ácidos y láser en estética. Por ello, te animo a leer y seguir este documento, que te proporcionará las herramientas necesarias para ampliar tu conocimiento y mejorar tu práctica estética.

Abordaremos temas relacionados con el estudio de la célula melanocítica y el proceso de melanogénesis, incluyendo la formación, transporte y alteraciones pigmentarias de la piel. Además, trataremos los diagnósticos diferenciales basados en signos y síntomas específicos.

¡Así que no esperes más! Te invitó que disfrutes de este viaje de color y cuida tu piel con diversos activos que son diseñados hacia el mundo de la estética.

Orientaciones generales para el estudio de la asignatura

Querido Búfalo,

¡Bienvenidos a la asignatura de Alteraciones Pigmentarias de la Piel! Soy Natali Suasnavas y estaré encantada de acompañarlos en este viaje de enseñanza y aprendizaje.

Se ha diseñado una guía integral para apoyarlos a lo largo de toda la asignatura. Contarás con una variedad de materiales y recursos diseñados específicamente para facilitar tu aprendizaje. Estos incluyen el syllabus de la asignatura que abarca tanto el contenido teórico como práctico de las alteraciones pigmentarias, presentaciones con resúmenes visuales de cada tema, y artículos científicos, tanto recomendados como obligatorios, para profundizar en los temas tratados. También tendrán acceso a videos didácticos que explican procedimientos y estudios de casos, así como a dos foros de discusión en la plataforma D2L para interactuar con compañeros y mi persona.

Es importante que tomes en cuenta estas indicaciones generales:

- Completa el curso SOY BÚFALO que lo encontraras en tu plataforma D2L
- Mantener una lectura activa con los recursos y trabajo autónomo enviados.
- Realiza mapas mentales con lo aprendido para relacionar los fundamentos de la pigmentación de la piel.
- Estudia cada capítulo con detenimiento y responsabilidad destaque los aspectos fundamentales y vaya elaborando resúmenes y esquemas realice ejercicios prácticos de elaboración de planes estrategias objetivos
- Para el estudio de esta asignatura, se recomienda planificar 1 hora de estudio diario en un espacio bien iluminado, limpio y libre de ruido.

La bioseguridad en el laboratorio Olavide es de vital importancia para garantizar la seguridad de los pacientes estéticos, promover el trabajo en equipo entre los estudiantes y mantener un entorno seguro. Esto requiere la implementación rigurosa de protocolos de higiene y esterilización, el uso adecuado de equipos de protección personal (EPP) y la manipulación segura de instrumentos y productos cosmecéuticos o cosméticos dermatológicos.

Es esencial seguir procedimientos estrictos para la desinfección de superficies y el manejo de residuos. Estas medidas no solo previenen infecciones y contaminaciones cruzadas, sino que también promueven un entorno de confianza y bienestar para todos.

Para la realización de las prácticas en la asignatura es importante tener en cuenta los siguientes puntos:

- Área de trabajo, debe estar limpio y desinfectado. Así como también, los materiales y aparatos necesarios para realizar las prácticas. por tanto, no puede faltar: Sábanas, manta o cobija térmica, almohada, tolla para cubrir el área de los pies y cabeza. Sonido u olor acorde con el bienestar

- Higiene personal, cabello limpio y recogido, uñas cortas y pintadas con brillo o colores pasteles, uniforme completo, zapatos blancos.

- Insumos: algodones cortados, vols. pequeños y medianos, cotonetes, brochas, gasas pequeñas y grandes, saca comedones, alcohol, sablón.

- Productos profesionales: cosméticos limpiadores, scrub o renovadores celulares, tónicos o hidrolatos, ácidos de cuarta generación, crema o gel hidratante, mascarilla en gel e hidroplásticas factor de protección solar

- Ficha técnica estética facial, este documento es de suma importancia para la atención en la estética esta debe tener apartados para la anamnesis, consentimiento informado, ficha de seguimiento o nota de evolución y el registro fotográfico o iconográfico.

La puntualidad es esencial para el éxito en las clases y en la atención a pacientes estéticos. Para las clases, se recomienda llegar puntual o con un máximo de 10 minutos de la hora de inicio como lo indica las políticas de la institución. Caso contrario deberás esperar una hora para que pueda ingresar al aula. En el contexto de la atención a pacientes estéticos, es crucial respetar los horarios de las citas para asegurar un flujo de trabajo eficiente y brindar una experiencia de calidad a cada paciente estético. La gestión eficaz del tiempo no solo mejora la experiencia de aprendizaje y la satisfacción del paciente, sino que también optimiza el rendimiento general en el entorno.

La autoevaluación es fundamental para su progreso. Realice los cuestionarios y ejercicios de autoevaluación proporcionados al final de cada unidad para identificar sus fortalezas y áreas de mejora. Esto le permitirá ajustar su enfoque de estudio y maximizar su aprendizaje.

Recuerda que estoy para apoyarte en cada paso de este proceso, así que no dudes en ponerte en contacto conmigo para cualquier duda o inquietud, te dejo mi correo institucional nsuasnavas@tesa.edu.ec.

¡Estoy segura de que juntos tendremos una experiencia de aprendizaje enriquecedora y gratificante!

Unidad 1

Melanogénesis y Fisiología del Sistema Pigmentario

En esta unidad experimentaras en profundidad la biología de la célula los melanocitos y el proceso de melanogénesis, así como los mecanismos que llevan a diversas alteraciones pigmentarias. A través del estudio de rutas bioquímicas y señalización intracelular, entenderás cómo se regula la pigmentación de la piel, cabello y ojos. También aprenderás sobre las características y tipos de melanina, y descubrirás aspectos fascinantes como la existencia de melanocitos que no contribuyen al color. Además, se abordará los mecanismos de despigmentación y los agentes despigmentantes más comunes, que inhiben la producción de melanina o aceleran la renovación celular, ayudando a tratar condiciones de hiperpigmentación.

El objetivo de esta unidad es dar a conocer la melanogénesis y fisiología del sistema pigmentaria de la piel, así como biogénesis de los melanosomas, los mecanismos de formación y transporte de melanina, así como los procesos de despigmentación y el uso de agentes despigmentantes.

Antes de comenzar con la materia, es fundamental recordar la anatomofisiología de la piel. La piel es el órgano más grande del cuerpo y está constituida por tres capas bien diferenciadas: la epidermis, la dermis y la hipodermis. Cada una de estas capas cumple funciones cruciales, incluyendo funciones inmunológicas, endocrinas, sensoriales y, principalmente, de protección. Una de las funciones específicas y complejas de la piel es la pigmentación, también conocida como barrera melánica. Esta barrera melánica no solo proporciona color a la piel, sino que también protege contra los daños causados por la radiación ultravioleta y otros factores ambientales.

Figura 1.
Estructura de la piel

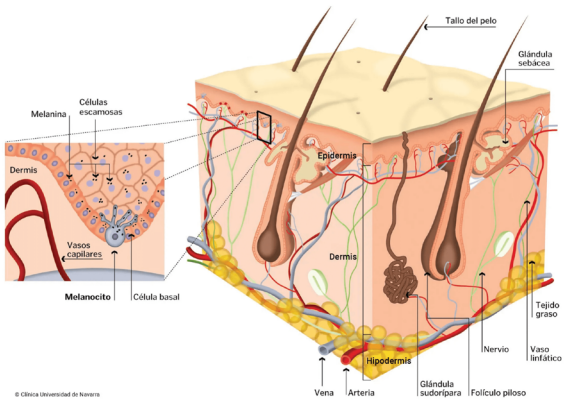

Nota: En esta figura podrás diferenciar la estructura y las capas de la piel con sus componentes. https://www.cun.es/escuela-salud/piel

La piel posee funciones importantes para la homeostasis del organismo. El órgano más grande del cuerpo humano tiene varias funciones y la función primordial es la protección contra agentes patógenos y factores externos que sean nocivos. Los virus y las bacterias, así como los rayos UV. Como menciona (Goméz, 2003) La permeabilidad de la barrera está en relación inversa con el contenido lipídico, y cualquier alteración de ella está en proporción directa con la pérdida de agua. Es por ello, la piel impide perdida excesiva de agua ayudando al equilibrio y y control de la barrera cutánea.

Sobre este tema **¿qué conocimientos tienes?**, te planteo estas preguntas para reflexionar

Elija la respuesta correcta

¿En qué estrato se encuentra la célula de pigmento?



a. Epidermis

b. Dermis

c. Hipodermis

La piel cumple una función sensorial, melanógena e inmunológica.

a. Verdadero

b. Falso

Escriba el nombre de las células de la piel.

	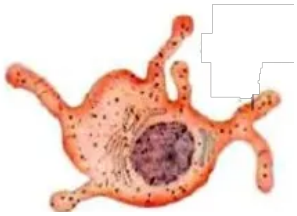
	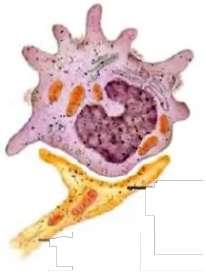

“No eres un número; cada error es una oportunidad para aprender y mejorar.”

Ahora abordaremos desde lo más notable del color y los tonos que se reflejan en tu piel. Cada persona es única, la huella digital y el tono de la piel es tu código de barras diferenciador.



¿Qué factores crees que influyen en la variación de la piel?

_____

_____

El color de la piel se determina como un rasgo físico que se determina el tono de la piel, determinado por la concentración de pigmento o melanina. Te dejo este video para tu mejor comprensión. Biointeractive. [@biointeractive]. (2008). *Como obtenemos nuestro color de piel*. YouTube https://www.youtube.com/watch?v=cMhD4R7fRGw

La piel tiene células capacitadas y con distintas funciones en cada capa y subcapa. Entre estas células presentes en la piel se encuentran los melanocitos, responsables de proporcionar color a la piel. Según (Aris, 2009). Los melanocitos son células especializadas en la producción de melanina, el principal pigmento responsable de la coloración de la piel, los ojos y el pelo (pag.2).

El melanocito está presente en nuestra piel al día 50 de gestación. Esta célula es la responsable de generar color en la piel, pero también actúa como barrera o protección. Produciendo así pigmentos únicos dependiendo de la raza, zona geográfica y proceso interno en la piel.

¿Sabías que el pigmento cuida tu piel?

Figura 2.
Estructura del Melanocito

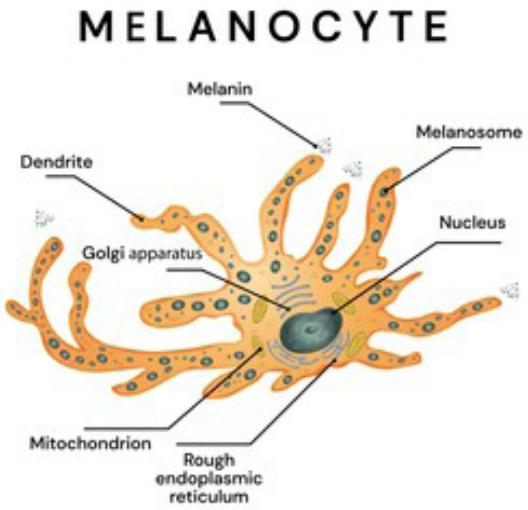

Nota: En esta figura 2, puedes visualizar a la célula del melanocito y su estructura interna. https://www.shutterstock.com/es/image-vector/melanocyte-melanin-producing-cells-structure-1449276722

Es de suma importancia que sepas la anatomía y fisiología del melanocito como célula de pigmento. Para ello te invito a leer esta página de revista donde menciona datos esenciales para el entendimiento de su función y acción sobre la piel. (Cifunetes-Tag Leono; Jairo Victoria, 2019).

La melanogénesis y la fisiología del sistema pigmentario constituyen aspectos primordiales en el estudio de la dermatología y la estética. La melanogénesis es el proceso biológico mediante el cual los melanocitos, son células especializadas ubicadas en la capa basal de la epidermis, están sintetizan melanina (pigmento), el pigmento es el responsable de dar coloración en la piel, el cabello y los ojos. Este proceso está codificado por una complicada interacción de factores genéticos, hormonales y ambientales. La melanina no solo determina el tono de la piel, sino que también desempeña un papel crucial en la protección contra los daños causados por la radiación ultravioleta (UV).

¿Te preguntaras y como las personas son más blancas que otras? ¿Tal vez tienen más cantidad de melanocitos en la Piel? Pues déjame decirte que no. Según (López Cadena & Chaparro Jairo, 2015) La diversidad fenotípica de la pigmentación no se debe a una variación en el número de melanocitos. Esto significa que no depende de la cantidad de melanocitos existentes en tu piel sino de su tamaño, número, cantidad y tipo de malanosomas y melanina.

Figura 3.
Unidad Melano-Epidermica

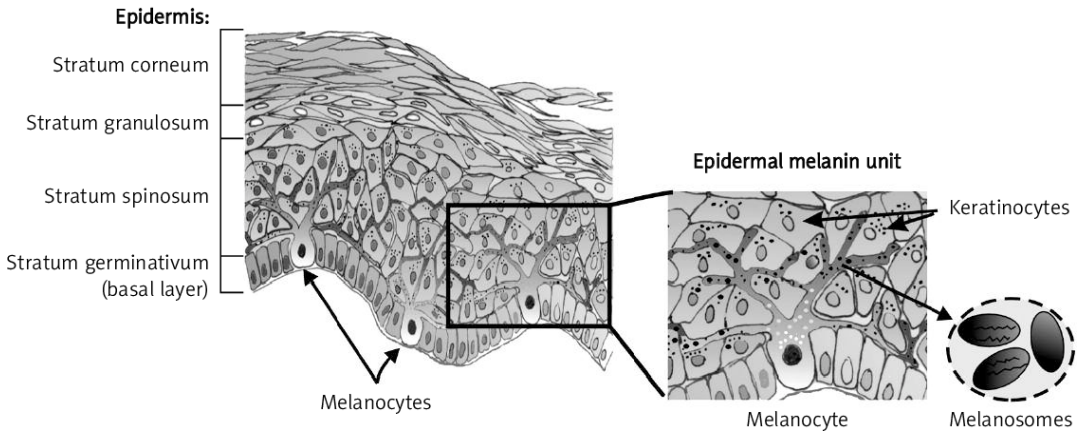

Nota: En esta figura identificaras los estratos de la epidermis, se visualiza la unidad melano-epidermica donde corresponde un melanocito entre 40 queratinocitos. https://www.archivosdermato.org.ar/wp-content/uploads/2020/11/Anatom%C3%ADa-y-Fisiolog%C3%ADa-del-Melanocito-PDF.pdf

A través del uso de fantoma, identificarás la estructura del melanocito, lo que permitirá una comprender de su morfología. En mesas de trabajo, explorarás las funciones de los componentes del melanocito, incluyendo los mecanismos de formación y transporte, señalización intracelular, características y tipos de melanina. Para facilitar la comprensión de la Unidad Melano-Epidérmica, se empleará la metodología de gamificación, que hará el aprendizaje más interactivo y atractivo.

La melanina es el pigmento responsable del color de la piel y su formación se da a través de un proceso bioquímico propio de la célula pigmentaria. Los melanomas juegan un papel esencial en el trasporte de la melanina, para entender mejor te cuento que el melanosoma tiene 4 fases. Te dejo esta imagen en ella podrás ver el mecanismo de formación y transporte de la melanina en la piel.

Figura 4.
Mecanismo de formación de la melanina

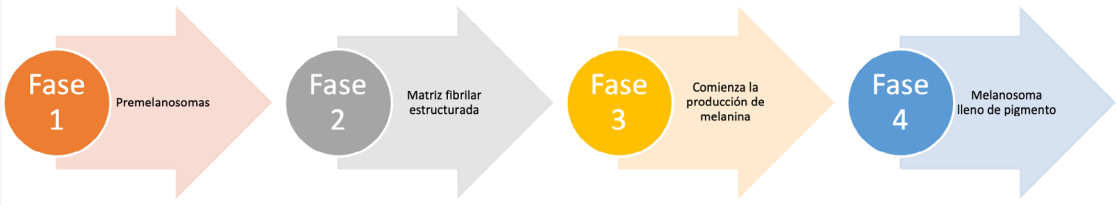

Nota: En esta figura seguirás el proceso de la formación de la melanina en los melanosomas.
Fuente: Elaboración propia.

Entender el proceso de formación de la melanina es crucial para entender como surgen las alteraciones pigmentarias. Existen dos tipos de alteraciones en este proceso las alteraciones: hiperpigmentarias, que son las causantes de las maculas o manchas marrones y las hipopigmentarias que son las que tienen ausencia o perdida de color en ellas se visualizan como manchas o maculas blancas.

Figura 5.
Esquema del desarrollo y la producción de melanina

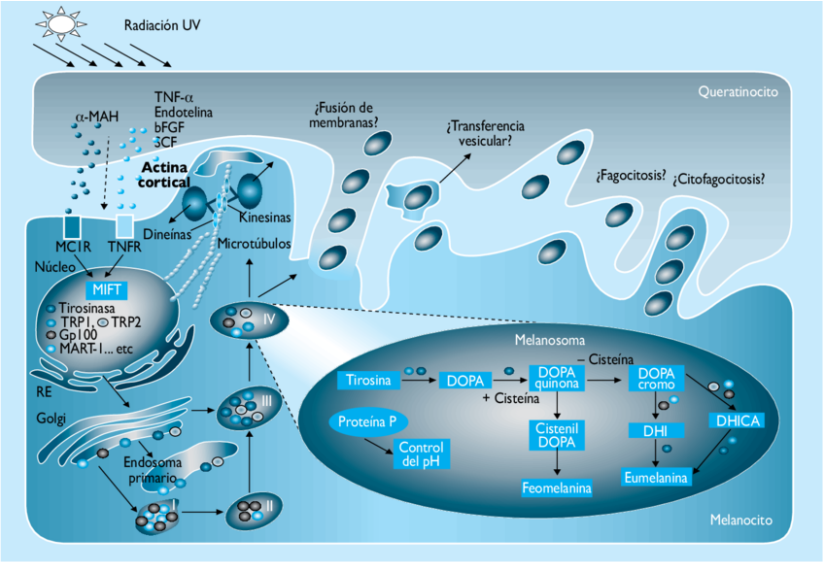

Nota: En esta imagen podrás visualizar el proceso que se da en el melanosoma y por medio de este la síntesis y transporte de pigmento hacia la capa más superficial. https://www.researchgate.net/figure/Figura-1-Esquema-del-desarrollo-del-melanosoma-y-la-produccion-de-melanina-Las-celulas_fig1_277891117

Existen dos tipos de pigmentos principales en la piel: la eumelanina, que es un pigmento de color marrón a negro y protege contra la radiación ultravioleta, y la feomelanina, otro pigmento natural que presenta tonalidades que varían entre el amarillo y el rojo.

Como trabajo autónomo y para ampliar tus conocimientos, se recomienda leer sobre los diagnósticos mediante observación clínica y el uso de instrumentos específicos. Caso clínico (Ortega, Sánchez, Eugenia , Morales, & Ángeles , 2007)

Finalmente podemos establecer que la melanogénesis es el proceso biológico en el cual se produce melanina, principalmente en los melanocitos de la epidermis. Este proceso comienza con la oxidación de la tirosina por la enzima tirosinasa, produciendo DOPA y luego DOPA-quinona, que se convierte en

eumelanina (marrón-negra) o feomelanina (rojo-amarilla). La síntesis de melanina ocurre en orgánulos llamados melanosomas, que se transportan desde los melanocitos a los queratinocitos, distribuyendo el pigmento en la piel. La señalización intracelular, especialmente a través del receptor de melanocortina 1 (MC1R) y la hormona α-MSH, regula este proceso.

Para el estudio de las alteraciones pigmentarias, es fundamental el uso de métodos prácticos y visuales para facilitar la comprensión de conceptos complejos. Por ello, realizarás algunas actividades para que visualices identifiques y comprendas el proceso de la melanogénesis.

Actividades de aprendizaje:

Te invito a realizar esta autoevaluación sobre la melanogénesis para identificar y reflejar tu aprendizaje. Este proceso te ayudará a reconocer tus fortalezas en el entendimiento del proceso de pigmentación y a detectar áreas que puedan necesitar refuerzo. Además, la autoevaluación promoverá tu autonomía y desarrollará habilidades críticas, permitiéndote aplicar el conocimiento de manera más efectiva en situaciones clínicas y prácticas.

Preguntas de Opción Múltiple:

1. **¿Cuál de las siguientes enzimas es fundamental para la síntesis de melanina?**
    a. Catalasa
    b. Tirosinasa
    c. Lipasa
    d. Amilasa
2. **¿Qué tipo de melanina es responsable de los tonos marrón y negro en la piel?**
    a. Feomelanina
    b. Eumelanina
    c. Pheomelanina
    d. Carotenoides

3. **¿En qué orgánulo de los melanocitos se lleva a cabo la síntesis de melanina?**

   a. Mitocondria

   b. Lisosoma

   c. Melanosoma

   d. Aparato de Golgi

4. **¿Cuál de los siguientes factores de crecimiento puede influir en la actividad de los melanocitos?**

   a. Factor de crecimiento transformante beta (TGF-β)

   b. Factor de crecimiento nervioso (NGF)

   c. Factor de crecimiento epidérmico (EGF)

   d. Todos los anteriores

5. **La melanogénesis comienza con la conversión de la tirosina en DOPA.**

   a. Verdadero

   b. Falso

6. **La feomelanina es el pigmento que proporciona los tonos negros y marrones a la piel.**

   a. Verdadero

   b. Falso

7. **Los melanosomas maduran en el aparato de Golgi antes de ser transportados a los queratinocitos.**

   a. Verdadero

   b. Falso

8. **La exposición a los rayos UV aumenta la producción de melanina al activar el receptor de melanocortina 1 (MC1R).**

   a. Verdadero

   b. Falso

Unidad 2

Estudio del Melasma

El melasma es una de las alteraciones pigmentarias más preocupantes en las clientes. El objetivo de esta unidad es comprender desde el proceso interno del melanocito permitiendo identificar las causas que desencadenan la alteración; con el fin de generar diagnósticos estéticos precisos y tratamientos eficaces. Al analizar sobre esta alteración hiperpigmentaria, se logra entender sobre importancia de la foto protección y el uso apropiado de cosméticos y rutinas despigmentantes. Entendiendo que este tratamiento debe tener un enfoque integral.

La piel es el órgano más extenso y expuesto del cuerpo humano, recibe constantes agresiones externas e internas. La piel es nuestra carta de presentación, el lienzo donde se van a identificar las signos y síntomas del transcurso de los años. Hoy por hoy el cuidado de la piel no puede ser una opción si no una necesidad.

Todos los días ves tu rostro al momento de peinarte, lavarte o maquillarte. Entonces si al menos dos veces al día ves tu piel del rostro. ¿No sería genial que la cuides?

Después de este recorrido por el proceso del pigmento en el tejido tegumentario y de entender cómo se forman las tonalidades en la piel, te contare sobre las alteraciones que se producen por la falta de cuidado, abrasiones externar e internas y estímulos que generan daños en el proceso pigmentarios.

Figura 6.
Tipos de piel



Nota: En esta imagen se reflejan las distintas tonalidades, texturas y alteraciones que puede tener la piel.
Fuente: Elaboración propia.

Existen varias alteraciones pigmentarias en esta ocasión conocerás a una de las alteraciones más conocidas y sufridas en las mujeres. El melasma es una hipermelanosis, adquirida y repetida que aparece por varias causas. A esta alteración comúnmente se la conoce como paño que se da en el embarazo. Esta alteración produce máculas y manchas de color marrón oscuro en el rostro. De acuerdo con su localización se lo conoce como: facial y centro facial. Según (Arellano, 2017) El melasma facial se subdivide en tres patrones: 1) centro facial, cuando hay afección de frente, nariz, labio superior y mentón; 2) malar, cuando las manchas predominan en esta región, y 3) mandibular, si predomina en las zonas maxilares de la cara.

Para imaginar que ocurre dentro de la piel cuando aparece el melasma, te explico cómo se genera las alteraciones en la estructura y funcionamiento en el interior de la piel. Te dejo varios componentes fisiológicos para el progreso del melasma.

Indica (Navarro, 2021)

- Un incremento de los mastocitos (células inmunológicas) con ello liberación de histamina, está libera y estimula la proliferación del melanocito.
- Matriz extracelular, se detecta una anomalía en la dermis del tejido elástico, observando elastosis celular por daño solar.
- Membrana basal, La exposición de los rayos ultravioletas (UV), hace que se eleve las metaloproteinasas (son enzimas que descomponen las proteínas) degrada el colágeno promoviendo la caída de la melanina en la dermis.
- Aumento de la vascularizad, permitiendo un estimula en la pigmentación por la endotelina. (pág.4)

Esta alteración se da en hombre y mujeres, sin embargo, la mayor incidencia se ve en mujeres, Aunque no se indica la causa principal existen algunos factores que pueden provocar esta alteración pigmentaria provocando el melasma.

Figura 7.
Factores internos y externos que producen melasma



Nota: En esta imagen puedes observar los factores que pueden incidir el melasma.
Fuente: Elaboración propia.

Una de las principales causas es la exposición continua y sin cuidado de los rayos ultravioletas. Los UV y la exposición excesiva de estos provocan daños irreversibles en la piel. El primer signo que se presenta en el tejido cutáneo es el eritema, sin embargo, esta alteración si no es controlada puede provocar algunas hiperpigmentaciones no deseadas. En el Ecuador los rayos de sol caen de manera perpendicular, por la ubicación geográfica, línea equinoccial- mitad del mundo. Según (Cañarte Soledispa, Agosto) Quito por ser una ciudad que se encuentra a 2.800 m sobre el nivel del mar, tiene más riesgo de radiación que en la playa, con un aumento de las quemaduras solares en un 5-10 %. (pág. 28)

El principal desencadenante del melasma es la radiación solar pero no es el único. Los cambios hormonales, el embarazo, el uso de fármacos fotosensibles, anticonceptivos, terapias hormonales agravan a la situación. Los antecedentes genéticos, la contaminación, cosméticos y tratamientos inadecuados o irritantes, abrasiones y el estrés oxidativo juegan un papel clave para saltar o agravar esta alteración.

Tabla 1.
Características, evaluación y tratamientos estéticos para el melasma

Imagen	
Características	Presencia de manchas hiperpigmentadas, afecta principalmente a mujeres de entre 30 y 40 años. Fototipos altos Las lesiones son en pares. Sus causas pueden ser: exposición a la radiación UV, hormonales, genética, factores relacionados con el proceso inflamatorio.
Evaluación	Historia clínica detallada (factores desencadenantes), ABCDE de la lesión, evaluación con lámpara de Wood, demoscopia y diagnóstico diferencial.
Zonas afectadas	• Nariz • Frente • Mejillas • Mentón
Posibles Tratamientos	Hidroquinona, ácido kójico, azelaico, glicólico, láctico y tetrinoina, además de tratamientos con microdermoabrasión, láser, IPL, microneedling, entre otros.
Diagnóstico diferencial	Nevus de Becker Efélides Amiloidosis cutánea macular Melanosis de riehl.

Nota: En esta tabla encontrarás puntos clave para que identifiques, diferencies y trates esta afección de la piel.
Fuente: Elaboración propia.

Los tratamientos para el melasma son multimodales y persiguen reducir la producción de melanina y mejorar la tonalidad de la piel. Existen algunos tratamientos para aclarar y despigmentar en el ámbito estético teniendo como función inhibir la melanogénesis y la renovación celular. Entre ellos cosméticos, ácidos aparatología estética que ayuda a los tratamientos en cabina, sin embargo, existe un cosmeceútico que no puede faltar para la prevención, cuidado y post tratamiento para el melasma, no es más que el

protector solar. Los protectores solares deben ser de amplio espectro con oxido de hierro logrando minimizar los signos y síntomas del melasma.

Como indica (López Egido & Pizarro Egea, 2021) La fotoprotección solar sigue siendo un pilar básico del tratamiento del melasma y, las sustancias despigmentantes tópicas, se ha de establecer como primer escalón terapéutico. Cabe mencionar que la Hidroquinona y el tricloroacético son opciones dermatológicas bases del tratamiento despigmentante, pero no olvidar que cada paciente es distinto y único, así como también que vivimos en la mitad del mundo.

Actividades de aprendizaje:

Te dejo este video donde analizarás los mecanismos de despigmentación, la influencia de los rayos ultravioletas, los factores de crecimiento, la acción de los fibroblastos, y las funciones protectoras de la melanina. Además, ahondarás en los procesos de melanogénesis, certificando un excelente alcance de cómo se regula y afecta la pigmentación en la piel.

Se reproducirá el proceso de melanogénesis por medio de un video.

Video: Mendoza A. [@anamendoza7031]. (2021). *Melanogénesis. Piel y anexos*. Youtube. https://www.youtube.com/watch?v=Sdz68HyW7as

Como tarea debes realizar un ensayo de la incidencia del melasma en Ecuador.

Unidad 3

Estudio del Lentigo Solar

Los lentigos solares son un tipo de alteraciones pigmentarias de la piel. Se caracterizan como manchas producidas por la exposición solar, llamadas manchas solares o manchas seniles. Esta alteración es frecuente en las zonas expuestas al sol y en personas adultas mayores si embargo también pueden aparecer en niños y jóvenes.

Esta unidad tiene como objetivo es estudiar el origen, factores de riesgo, causas, cuadro clínico para identificar y diagnosticar de manera estética para el manejo y tratamientos de estas lesiones. Conocer diferentes opciones terapéuticas para el manejo eficaz en el ámbito estético.

Figura 8.
El sol amigo o enemigo



Nota: en esta imagen podemos ver al sol como amigo o enemigo. https://parafarmaciapilarbruna.com/blog/el-sol-amigo-o-enemigo/

El sol la estrella más visible, fuente esencial de la vida. A pesar de que el sol ayuda a la síntesis de la vitamina D en el cuerpo también puede producir cáncer de piel Según (Castro , Alemán, & Román , 2018) la luz solar ocasiona daño cutáneo debido a que las radiaciones UV son absorbidas por el ADN, ARN, proteínas, lípidos de membranas y organelas celulares presentes en las capas de la piel y en el sistema vascular. Su relación con la piel es un equilibrio entre beneficios y riesgos. (pág. 5)

Tabla 2.
Beneficios y riesgos de los rayos solares

Beneficios	Riesgos
• Síntesis de vitamina D • Efecto antiinflamatorio en la psoriasis • Favorece a la producción de la serotonina • Mejora el sueño	• Foto envejecimiento • Hiperpigmentaciones • Cáncer de piel • Inmunosupresión cutánea

Nota: En esta tabla se visualiza los beneficios y riesgos que produce en sol en la piel.
Fuente: Elaboración propia.

Para mantener el equilibrio entre el sol la piel se debe tomar en cuenta: foto protección diaria, 30 minutos antes de salir al sol y con reaplicaciones cada 2 a e horas. Evitar la exposición solar en horas pico (10:00 am a 16:00 pm). Uso de sombreros, gafas y ropa color negro u oscura. Antioxidantes tópicos u orales.

En este contexto y con la exposición continua de las radiaciones solares aparecen los lentigos. Como menciona (Merlo, 2021) Son manchas color café o marrón, ovaladas, que aparecen en personas mayores en sitios que se exponen a la luz solar como la cara, los brazos y las manos. Son benignas, lisas, de contornos irregulares, bien definidos y están asociadas con la exposición al sol sin protección. (pág. 1)

Están lesiones son benignas que afectan a parte estética pero su diagnóstico debe ser bien determinado, el tamaño de estas lesiones puede ser entre unos pocos milímetros hasta varios centímetros. Estas lesiones también se pueden agruparse, son maculas o manchas marrones ha negros y pueden presentarse en escote, doro de la mano, espalda alta, hombros y rostro.

Los lentigos solares internamente de la piel se forman por la exposición prolongada a los UV, estimulando y generando proliferación y mayor actividad en los melanocitos, lo que excita el incremento de la melanina en el tejido cutáneo.

Tabla 3.
Características, evaluación y tratamientos estéticos para el lentigo solar.

Imagen	
Características	Hiperpigmentaciones de color marrón claro a oscuro, forma redonda u ovalada, suelen ser más grandes que las efélides, borden bien definidos, son más prominentes en personas con fototipos claros.
Evaluación	Historia clínica completa y detallada, observación (cantidad y tamaño de las lesiones), uso de lampara de Wood, dermatoscopia y derivación a biopsia en casos puntuales.
Zonas afectadas	• Cara • Hombros Brazos • Espalda • Pecho • Escote • Manos
Posibles Tratamientos	Peelings químicos (ácido glicólico, salicílico o TCA) Uso de láser Q-switched, láser fraccionado, IPL, crioterapia, microdermoabrasión. Terapia con antioxidantes y protección solar constante.
Diagnóstico diferencial	Melasma Efélides Queratosis seborreica Nevos melanocíticos Melanoma.

Nota: En esta tabla presenta algunas descripciones que te permitirá identificar los lentigos solares.
Fuente: Elaboración propia.

Actividades de aprendizaje:

Te dejo un pequeño cuestionario que te permitirá saber si la lesión fue aprendida.

Preguntas de selección múltiple

1. **¿En qué partes del cuerpo se presentan los lentigos solares?**
    a. En el rostro, escote.
    b. En la parte interna de los brazos.
    c. Debajo de las uñas.
    d. Ninguna de las anteriores.
2. **¿El sol tiene benéficos en la piel'**
    a. Hiperpigmentaciones de la piel.
    b. Renovación celular.
    c. Síntesis de vitamina D.
    d. Todas las anteriores.
3. **El protector solar se debe reaplicar cada...**
    a. 4 a 6 horas
    b. 2 a 3 horas
    c. 1 vez al día
    d. Cada hora

Cuál de las imágenes es un lentigo solar

a)	b)
	

c)	d)
	

Unidad 4

Estudio de las Efélides

Las efélides, usualmente son conocidas como pecas, estas son lesiones pigmentarias hereditarias y benignas se caracterizan como maculas de color marrón. Esta alteración pigmentaria es muy estudiada en el campo dermatológico. El objetivo de esta unidad es estudiar y analizar el origen y la relación con la exposición solar y la genética. Así como la prevención cuidado y tratamiento dermatológico y estético.

Como menciona (Pecas y Lentigos, 2021) En los adultos los lentigos aparecen poco a poco en áreas expuestas a la luz solar, en especial el dorso de manos, mitad superior del dorso y del tórax, comienzan entre el cuarto y el quinto decenio de la vida, y su aparición se vincula con el fotoenvejecimiento y el uso de estrógenos y progesterona.

Las lesiones son planas, de color marrón claro a oscuro, usualmente están localizadas en áreas expuestas al sol cara como cara, brazos y hombros.

Se caracterizan por:

- Personas de fototipos I, II y III.
- Pelirrojos o de cabello claro.
- Exposición solar.
- Predisposición genética y hereditaria

Son un prototipo benigno de mancha pigmentadas en la piel que surge debido a un aumento del pigmento de melanina en la epidermis. Estas lesiones aparecen desde la niñez y se incrementan en número con la edad.

Figura 9.
Efélides



Nota: Se trata de máculas ovales o redondas que miden de 2 a 20 milímetros.

https://www.clinicaplanas.com/jorge-planas/2019/02/11/que-son-las-efelides-o-pecas/

Para tener un diagnóstico preciso se debe realizar una anamnesis minuciosa, aplicando la observación, el tacto y el interrogatorio. Existen escalas y aparatología que nos permite evaluar de mejor manera, uno de ellos es la regla de ABCD.

Figura 10.
Regla del ABCD

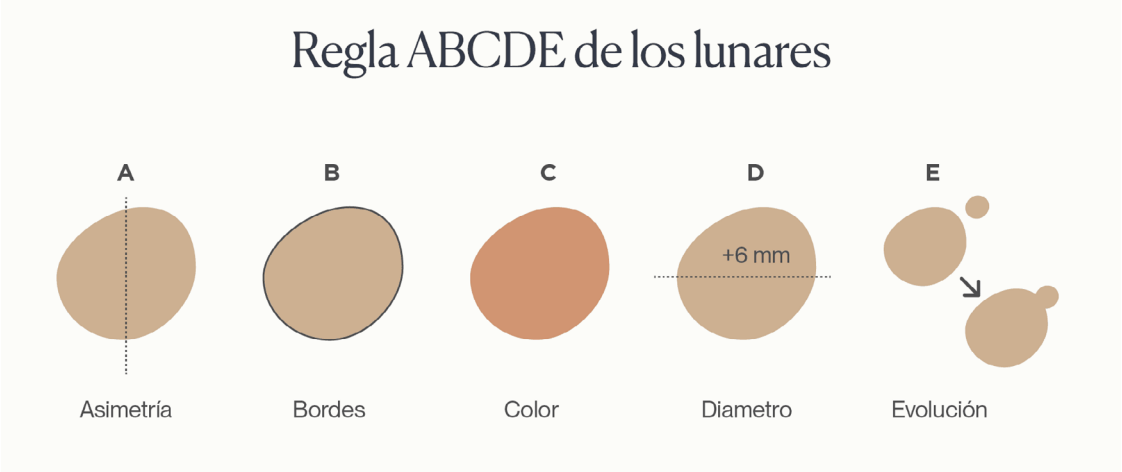

Nota: Esta regla permite identificar la lesión según el tamaño, borde, asimetría, diámetro y evolución. https://institutomedicoricart.com/dermatologia/cancer-de-piel-y-melanoma/regla-abcde-lunares/

Los diagnostico diferenciados son fundamentales para distinguir o diferenciar de una o otra lesión con manifestaciones o características similares. Entre los diagnósticos diferenciados están: Las hiperpigmentaciones post inflamatorias, nevos melanocíticos, queratosis seborreica, lentigos solares, melanoma.

Te dejo algunas fotografías de las lesiones que se manifiestan de manera similar, pero se descartan por la información, causa y delimitación que tengan.

Figura 11.
Diagnósticos diferenciados de efélides



Nota: diagnósticos diferenciados para las efélides.
Fuente: Elaboración propia.

Actividades de aprendizaje:

La actividad que se realizará sobre la identificación de las efélides con el uso de la regla de ABCD, la ficha técnica y registro fotográfico en distintas personas de forma real.

Crear una ficha técnica estética que contenga:

- Antecedentes personales y familiares
- Que escala o aparatología mide o cuantifica esta alteración
- Consentimiento informado
- Registro fotográfico

Realice la práctica sobre 5 pacientes estéticos con efélides, presentar informe con este formato.

TECNOLÓGICO SAN ANTONIO Tesa	DERMATOCOSMIATRÍA	Código: 001
		Fecha de elaboración: 01-01-2025
	FORMATO INFORME	Página 1 de 4

1. **Título del Caso**

Debe ser conciso, descriptivo y reflejar el problema principal de la alteración.

2. **Objetivo de la práctica**

Definir la meta del tratamiento (ej. mejorar la uniformidad del tono de la piel, reducir arrugas, tratar melasma, etc.).

3. **Datos Generales del Paciente**

Edad y sexo.

Fototipo cutáneo (según Fitzpatrick).

Antecedentes personales y dermatológicos relevantes.

4. **Evaluación y Diagnóstico Estético**

Exploración detallada.

Diagnóstico estético (lesión, zona y cantidad o grado).

Pruebas complementarias (si aplican, como dermatoscopía, pruebas de sensibilidad, etc.).

5. **Plan de Tratamiento**

Descripción de la terapia propuesta (láser, peelings, mesoterapia, tópicos despigmentantes, etc.).

Duración y número de sesiones estimadas.

Posibles efectos adversos y manejo de estos.

6. **Recomendaciones y Cuidado Post-Tratamiento**

Indicaciones post-procedimiento (fotoprotección, hidratación, seguimiento).

Posibles restricciones (exposición solar, uso de ciertos productos, etc.).

7. **Registro fotográfico**

Antes	Después

Unidad 5

Estudio de la Hiperpigmentación post inflamatoria

Las hiperpigmentaciones post inflamatorias (HP) son cambios de la pigmentación por un estímulo sobre el melanocito por abrasiones en el tejido tegumentario. Ejercen ese nombre ya que se pueden identificar después de una lesión inflamatoria o una abrasión que ha causado inflamación y se convierte en mancha marrón a negruzco.

En esta unidad el objetivo es proporcionar de manera integral sobre la hiperpigmentación post inflamatoria, abordando su origen, definición, causa, diagnóstico estético y tratamiento preciso. Busca comprender este trastorno cutáneo para ofrecer un manejo preciso sobre cada una de ellas.

La hiperpigmentación post inflamatoria como su nombre lo indica son de origen inflamatorio, estas son adquiridas. Según (Benavides , Robles, & Ocampo , 2022) son afecciones importantes ya que representan una de las principales causas de consulta dermatológica. Éstas se deben a un incremento en la síntesis de melanina, aumento en el número de melanocitos, o son secundarias a procesos inflamatorios. Entender su origen pueden ser varias las causas de este.

Se epidemiología afecta a cualquier género, mayor prevalencia en fototipos altos IV. V y VI. Riesgos altos en presentar este tipo de alteración pigmentaria son lo pacientes que padecen acné, dermatitis o alergias frecuentes, heridas, tratamientos o cosméticos agresivos para la piel.

La hiperpigmentación post inflamatoria se produce después de una lesión cutánea, estimulando las citoquinas proinflamatorias dando paso a la actividad en los melanocitos produciendo así mayor actividad en la distribución de los melanosomas hacia los queratinocitos. Esa alteración puede provocar manchas pigmentarias en la dérmicas, epidérmicas o mixtas.

El propósito de la siguiente tabla es presentar cuadro clínico, zonas y posibles tratamientos para el buen manejo de la hiperpigmentación post inflamatoria.

Tabla 4.

Características, evaluación y tratamientos estéticos para la hiperpigmentación post inflamatoria.

Imagen	
Características	Pigmentaciones irregulares, asimétricos. Bordes difusos, se presenta después de algún proceso inflamatorio como: el acné, dermatitis, quemaduras solares o térmicas, lesiones traumáticas, infecciones cutáneas o procedimientos dermatológicos como los peelings químicos.
Evaluación	Historia clínica detallada, antecedentes del paciente, inspección visual de la lesión, ABCDE de la misma, observación con lampara de Wood, dermatoscopia.
Zonas afectadas	Se puede presentar en cualquier área de la piel que haya sufrido un proceso inflamatorio o traumático.
Posibles Tratamientos	Prevención: protección solar Cremas despigmentantes, corticoesteroides tópicos, peeling químico, láser fraccionado, tratamiento oral con ácido tranexámico.
Diagnóstico diferencial	• Melasma • Lentigo solar • Ocronosis exógena • Lupus eritematoso cutáneo o nevus melanocítico.

Nota: En este apartado podrás identificar puntos específicos sobre la alteración estudiada.
Fuente: Elaboración propia.

Para establecer un diagnóstico claro y efectivo, es esencial considerar aspectos y metodologías entes mencionadas. Conocer las diferentes alteraciones, porque se producen permite un mejor enfoque, facilitando su diferenciación de manera clara y objetiva.

Figura 12.
Diagnósticos diferenciados de las hiperpigmentaciones.

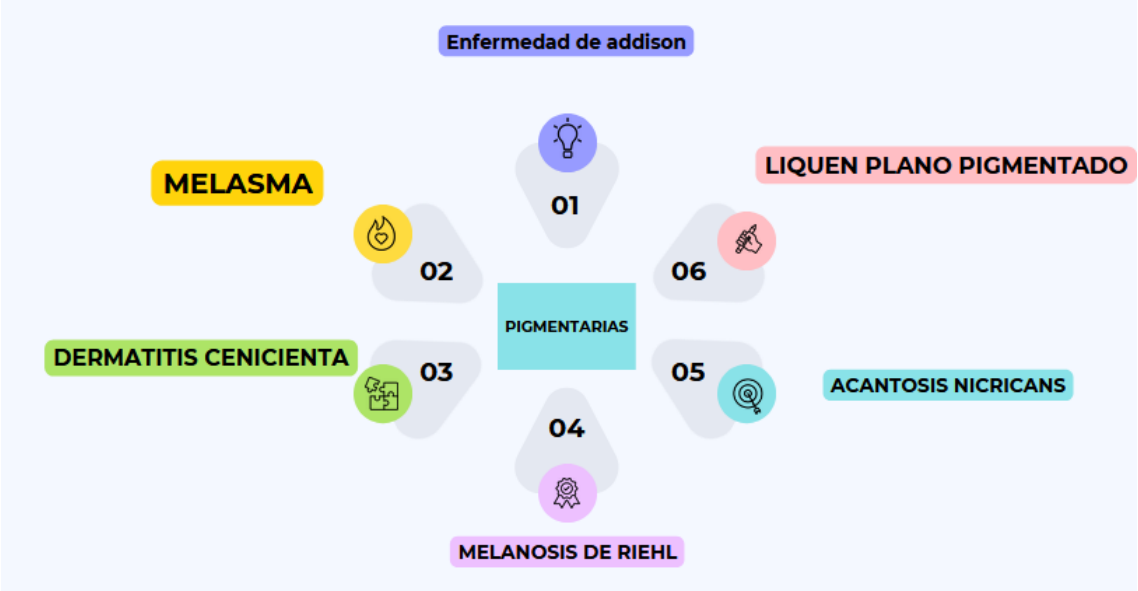

Nota: En esta figura tendrás algunas alteraciones pigmentarias que te podrías confundir.
Fuente: Elaboración propia.

Como actividad de aprendizaje se realizará en cabina una demostración del uso de ácidos despigmentantes para las hiperpigmentaciones post inflamatorias causadas por el acné, se solicitará al estudiante que traigan dos pacientes con alteraciones pigmentarias de tipo inflamatorias para que realicen el diagnóstico adecuado y el tratamiento para cada paciente estético.



Unidad 6

Estudio de la Acantosis nigricans

Manifestación pigmentaria y engrosamiento en la epidermis con por causa interna que produciendo una mancha rugosa en los pliegues cutáneos. El objetivo de esta alteración es analizar sus características histopatológicas con el único fin de comprender su clínica para establecer una evaluación estética y establecer protocolo terapéuticos estéticos para el buen manejo de esta alteración.

La acantosis nigricans o también conocida como acantosis pigmentaria es una condición de la piel donde se presenta hiperpigmentación y engrosamiento cutáneo de la piel por exceso de queratinización en la zona. Según (Bonet Junco & Comet Larquin, 2014)La característica sobresaliente del padecimiento es la hiperpigmentación simétrica y el engrosamiento aterciopelado de la piel.

Esta afección pigmentaria aparece en áreas del cuerpo humano con pliegues como: axilas, codos y cuello. Esta aparición esta vinculada con afecciones internas las cuales producen aspecto no deseado en la epidermis. Las afecciones que podrían estar vinculadas son: problemas endocrinos, diabetes, obesidad, resistencia a la insulina. Menciona (Uribe , Campos , & Ruiz, 2022) Cuando las células no pueden realizar este proceso, se presenta un fenómeno denominado resistencia a la insulina, que puede afectar severamente el correcto funcionamiento celular, de tejidos y órganos. (pág. 21)

Para esta afección existen signos y síntomas para considerar, el principal signo que es visible de la acantosis nigricans es el oscurecimiento y engrosamiento del tejido cutáneo, puede tener apariciones de los acros cordones. Los síntomas que puede percibir el paciente es prurito, mal olor.

Figura 13.
Acantosis nigricans en cuello



Nota: En esta figura podrás observar el color y la rugosidad que presenta la acantosis nigricans en la zona del cuello. https://www.cibercuba.com/lecturas/acantosis-pigmentaria-o-acantosis-nigricans

El cuadro clínico para identificar la acantosis nigricans es placas simétricas hiperpigmentadas con engrosamiento del tejido cutáneo en las áreas del cuerpo humano con pliegues o arrugas. En la evaluación al tanto presentan sequedad, tacto áspero algunas veces pueden presentar acrocordones.

Para el tratamiento en el ámbito estético podemos mencionar que esta afección debe ser tratada con el médico ya que tiene causa interna como se menciona anteriormente.

Figura 14.
Manejo Sistémico para acantosis nigricans

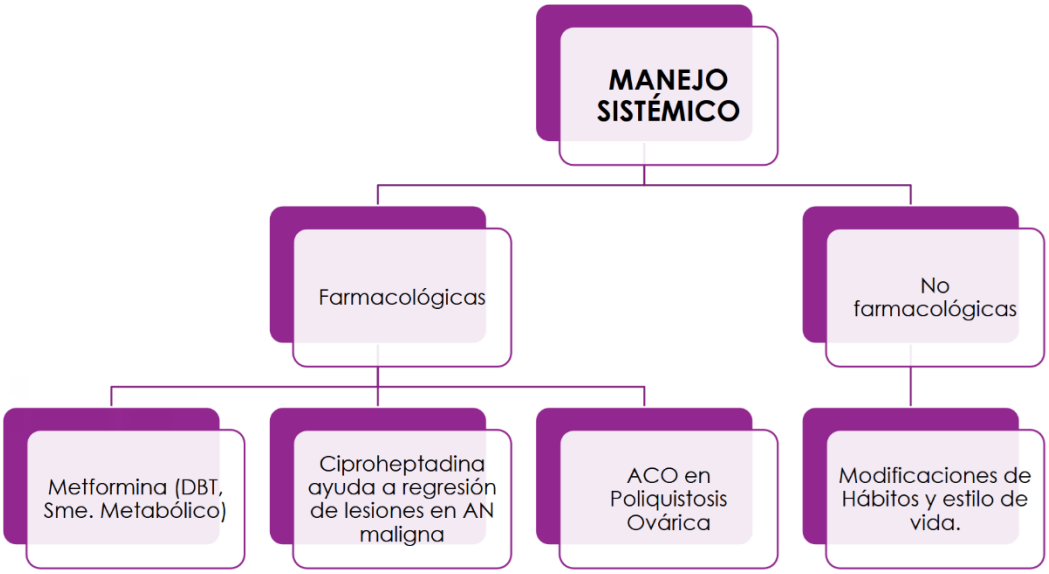

Nota: En esta figura se observa el manejar sistémico.
Fuente: Elaboración propia.

No obstante, por tener las condiciones estéticas que se presentan en la piel, oscurecimiento y engrosamiento cutáneo es posible algunos tratamientos que podemos abordar. El uso de aparatologías como: microdermoabrasión, galvánica, láser fraccionado, dermapen, entre otras. Así como también productos profesionales como principios activos, ampollas ácidas, cocteles; pueden mejorar la hiperpigmentación y la textura. Aun que, sin el tratamiento interno y sobre todo la mejora de los hábitos de vida no se vara el mejoramiento de la afección.

Te invito a leer uno de los artículos que se han realizado en nuestra institución desde la materia de Proyecto de Dermatocosmiatría. Aquí encontraras un protocolo en el cual se trabajo la acantosis por una de nuestras estudiantes que es médico enfocándose a la parte estética. Según (Morales , Quinatoa , & Suasnavas , 2024) Ante cualquier procedimiento sobre la piel es necesario

establecer medidas personalizadas y focalizadas acorde al diagnóstico estético, donde se realizan mediciones y valoraciones preliminares previas a la planificación del tratamiento. (pág. 15)

Te dejo esta actividad para que puedan identificar las aparatologías y principios activos que puedes ser usadas para la acantosis nigricans.

Escribe 5 aparatologías estéticas y que función hace en la piel para la acantosis nigricans.

Aparatología estética	Función en la piel

Escribe 5 principios activos y que función hace en la piel para la acantosis nigricans.

Aparatología estética	Función en la piel

Unidad 7

Estudio de la Dermatitis Cenicienta

La Dermatitis Cenicienta es una de las alteraciones menos comunes que se presenta en cabinas estéticas, El objetivo de esta alteración es conocer de manera profunda las características, causas y tratamiento de la dermatitis cenicienta.

Según (Gallegos Saucedo, Cruz Carraza, Sumba Típan, & León López , 2023) Es una enfermedad relativamente infrecuente, de etiología desconocida, caracterizada por manchas de coloración grisácea, de tonalidad variable, localizadas especialmente en cara, tronco y brazos. (pág. 1231). También conocida como dermatosis hiperpigmentaria adquirida.

Te cuento mi experiencia, empecé mi carrera desde hace 18 años en la estética, sin embargo, nunca la había tratado hasta hace poco. Desde pandemia he podido observar 5 casos con pacientes que trabajan en las florícolas. Junto con estos pacientes he logrado entender sobre la alteración y sobe todo el buen manejo en el ámbito estético.

Como menciona (Forero Laguado, 2012)esta dermatosis puede considerarse como un estadio temprano de reacción inflamatoria, a un agente ambiental químico, que puede ser adquirido por vía oral o tópica que lleva al desarrollo de una hiperpigmentación. (pág. 88)

Aparece en la segunda etapa de la vida, se presenta como manchas o placas. Como tratamiento estético se puede trabajar: productos profesionales, técnica de microneedling y aparatología regenerativa. Según (Velasquez & Méndez, 2015) No hay un tratamiento 100% efectivo, se han utilizado corticoides tópicos, protectores solares, fosfatos de cloroquina, hidroquinona, terapia con luz ultravioleta y queratolíticos sin ningún resultado. Sin duda alguna el mejor tratamiento para cualquier tipo de alteración de la fotoprotección.

Tabla 5.

Características, evaluación y tratamientos estéticos para la dermatitis cenicienta.

Imagen	
Características	Lesiones cutáneas con escamas, color grisáceo, suelen ser ásperas debido a su textura rugosa o seca. Condición de la piel que se da por una irritación o inflamación localizada en áreas que están en contacto con sustancias irritantes como la ceniza o polvo), provocan prurito y enrojecimiento.
Evaluación	Historia clínica completa, indagación sobre el inicio de la lesión (factores desencadenantes como alergias o exposiciones a irritantes). Observación y palpación de la lesión, pruebas complementarias como el raspado de piel para examinar las células presentes y descartar infecciones.
Zonas afectadas	• Rostro • Cuello • Manos y brazos • Espalda y pecho • Pliegues de la piel (axilas, ingles).
Posibles Tratamientos	Crema hidratante, corticoesteroides tópicos, antihistamínicos orales para el prurito si es persistente, tratamientos calmantes y protección solar.
Diagnóstico diferencial	Dermatitis atópica, psoriasis, eccema numular, tinea corporis, melasma, dermatosis seborreica.

Nota: En esta sección encontraras características y puntos relevantes para identificar la dermatitis cenicienta.
Fuente: Elaboración propia.

Unidad 8

Estudio del Vitiligio/ Piebaldismo

Al iniciar esta unidad quiero contarte que, las alteraciones de la piel no solo tienen pigmentos de color marrón, si no también pueden no tener color. En esta unidad y la siguiente, hablaremos de las manchas blancas, conocidas también como hipopigmentaciones o hipocromías.

Las hipocromías o acromías son alteraciones o trastornos del pigmento de la piel. Estas manchas, están caracterizadas por la ausencia o reducción de la melanina. Puede afectar a: la piel, cabello y en algunos casos los ojos. Estos cambios impactan significativamente en la calidad de vida de las personas. En la piel, la ausencia de melanina tiene un impacto esencial en la funcionalidad de esta, ya que, el pigmento actúa como barrera melánica, permitiendo una protección frente a los mayor UV. Por otro lado, en el ámbito estético al verse diferente suele ser penoso la interacción social, afectando así su autoestima.

Esta condición puede ser genética o adquirida. Dentro de las hipocromías más relevantes en el área dermatológica y estética están: El vitíligo, Piebaldismo y el Albinismo.

El objetivo de estas unidades es comprender, identificar y tratar estas alteraciones, enfocándose en su impacto funcional y estético en nuestras clientes. Estudiaras su epidemiología, evolución, diagnostico diferencial y tratamientos estéticos para poder abordarlos.

En esta unidad abordaremos dos alteraciones hipopigmetarias, pon mucha atención ya que te puedes confundir.

El Vitíligo

Es una condición de la piel en la cual hay ausencia de pigmento en ciertas áreas del cuerpo. Se la considera como una enfermedad adquirida, inmune que se caracteriza por la pérdida o muerte del melanocito (cédula de pigmento). El resultado de ello se puede visualizar como parches o maculas blancas o sin color. La etiología es desconocida pero varias bibliografías indican que hay mucha incidencia en el sistema inmunológico.

Según (Molle & Coringrato, 2019) en su libro Actualización sobre el vitíligo nos dice; El vitíligo es una hipomelanosis adquirida manifestada clínicamente por la aparición progresiva de máculas acrómicas e hipocrómicas, a veces con gran repercusión estética y la consiguiente afectación de la autoestima de las personas que la padecen. En la estética se puede percibir una gran preocupación con esta alteración, ya que las zonas afectadas, son las que están más expuestas y por ende visibles.

Te dejo un mapa de la epidemiología en referencia a la afección estudiada.

Figura 15.
Mapa de epidemiología del vitíligo

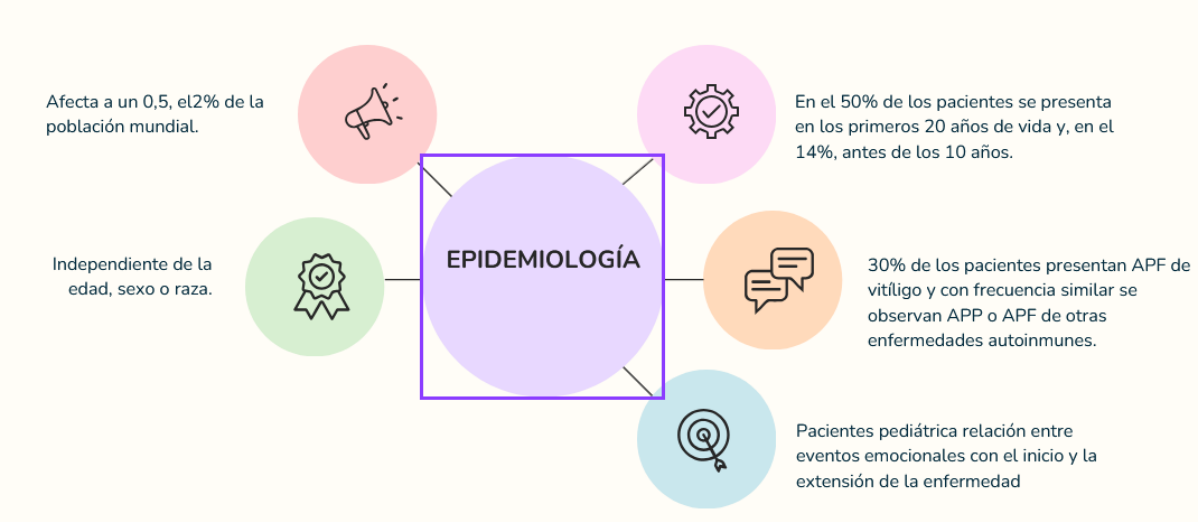

Nota: Mapa de la epidemiología del vitíligo.
Fuente: Elaboración propia

Su etiopatogenia es desconocida, pero en varias bibliografías indican que puede ser multifactorial relacionada como una enfermedad inmune que atacan a los melanocitos y la producción de melanina. Al vitíligo se lo clasifica por la forma de la lesión y por la distribución topográfica.

Por la forma de la lesión puede ser:

- Clásico o bicolor: máculas hipopigmentadas rodeada con piel normal.
- Tricrómico: color intermedio entre mácula acrómica y piel normal.
- Inflamatorio: bordes eritematosos y sobresalientes en la mácula hipopigmentada.
- En confeti: varias máculas despigmentadas con un tamaño de entre 2 y 3 mm.
- Folicular: despigmentación del pelo corporal asociado a manchas blancas.

Por distribución topográfica, esta clasificación se divide en dos como lo indica: (Trujillo & Goméz , 2009) Esta enfermedad puede clasificarse según la extensión, la localización y el pronóstico. Una de las más usadas es la clasificación topográfica, que lo divide en dos grandes grupos: segmentario y no segmentario.

Tabla 6

Clasificación topográfica del vitíligo.

Segmentario: mácula hipopigmentada unilateral que se puede presentar como un patrón.	
No segmentado: Distribución simétrica, con curso impredecible.	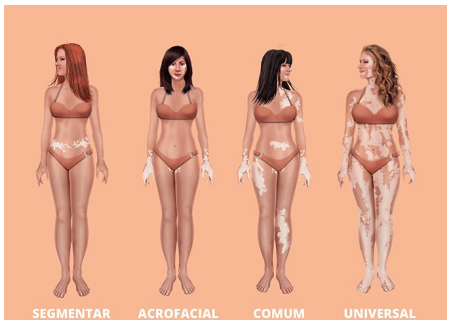

Nota: En esta tabla se observan las dos clasificaciones topográficas del vitíligo.
Fuente: Elaboración propia.

Si bien es cierto, el vitíligo es una afección o enfermedad de la piel clínica, que debe ser tratada por el Dermatólogo, sin embargo, muchas personas acuden a las estéticas. Es crucial poder identificar de manera correcta esta alteración, para que se proceda a remitir al especialista.

Para un diagnóstico preciso debes tomar encuentra todo lo estudiado de la alteración, pero sobre todo conocer las causas de este. Para realizar un preciso diagnóstico estético deben tomar en cuenta lo siguiente:

Figura 16.
Pasos para un diagnóstico estético.

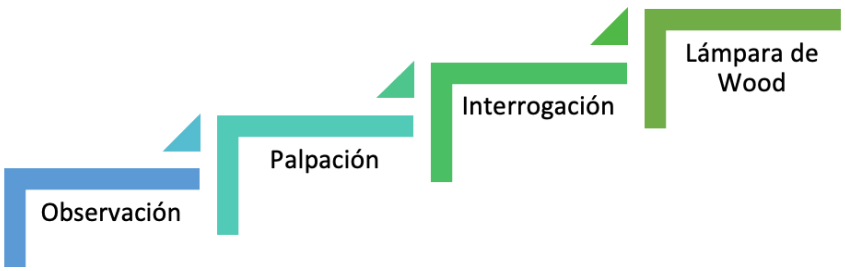

Nota: En esta escalera están los pasos a seguir para un diagnóstico estético.
Fuente: Elaboración propia

Como conclusión, el vitíligo es una enfermedad de la piel la cual pierde pigmento o melanina. La causa esta inconclusa, sin embargo, influye mucho el estrés, en estos últimos tiempos. También se la conoce como enfermedad inmune ya que las mismas células atacan al melanocito. Es recomendable que cuando ya se identifique esta enfermedad, lo primero que debes hacer es remitir al dermatólogo.

Trabajar en conjunto es lo ideal, en nuestro ámbito estético se puede realizar cualquier tratamiento que no agreda la piel o la zona que este despigmentada, ya que podemos estimular la misma. Para repigmentar se puede realizarse algunos tratamientos, entre ellos, la fototerapia.

Antes de terminar quiero dejarte un video para reforzar este tema.

AbedulPriductos Farmacéuticos. [@Carlosnonay]. (2024). *Qué es, Causas y Tratamientos Efectivos | Descubre la Lámpara de Fototerapia.* YouTube https://www.youtube.com/watch?v=pyvDrXz9scM

Te dejo una tabla la cual tiene como objetivo tu mayor comprensión. Con ella entenderás de manera clara y precisa sobre la evaluación técnica estética y los pasos importantes para detectar el vitíligo. Encontraras el cuadro clínico para identificar de mejor manera como los diagnósticos diferenciados. Finalmente, los posibles tratamientos desde la parte médica hasta la tópica.

Figura 17.
Características, evaluación y tratamientos estéticos para vitíligo.

Imagen	
Características	**Máculas** o parches acrómicos e hipocrómicas, de bordes irregulares pero definidos, con tendencia a la simetría. **Topografía** de lesiones se ubican, con preferencia por zonas en la cara, en genitales, en sitios expuestos a traumatismos (Koebner) y, en menor frecuencia, en el dorso. Puede afectar también el epitelio pigmentado de la retina. Puede ser **estable o progresar** lenta o rápidamente en el tiempo.

Evaluación	Historia clínica detallada, indagar sobre antecedentes familiares o síntomas asociados como el estrés, examen físico, observación por medio de lampara de Wood, biopsia y análisis de la sangre.
Zonas afectadas	• Rostro • Manos • Pies • Ingles • Axilas • Rodillas • Codos • Áreas sujetas a fricción (orbicular de los ojos o comisuras de los labios)
Posibles Tratamientos	Corticoesteroides tópicos, inmunomoduladores tópicos, cremas de calcipotriol, terapias con luz ultravioleta, transplante de melanocitos (injertos de piel), tratamientos quirúrgicos, tratamientos cosméticos como el uso de maquillaje o cremas autobronceadoras.
Diagnóstico diferencial	Pitiriasis alba leucodermia Tiña versicolor Lúpus eritematoso Piebaldismo,

Nota: Esta tabla muestra de manera clara las características del vitíligo.
Fuente: Elaboración propia

Piebaldismo

El proceso de la pigmentación cutánea también conocida como melanogenesis es un proceso bastante complejo de entender. El color de la piel no es más que el resultado de la producción, distribución, síntesis y transporte de la melanina. La melanina no es más que el color o pigmento que se desarrolla en el interior de los organelos llamados melanosomas. Este proceso bioquímico propio de los melanocitos no solo depende de las reacciones bioquímicas intercelulares sino también de la información que desarrolla el ADN (información genética), generando así tonalidades únicas en cada individuo.

El Piebaldismo se lo conoce como la ausencia del pigmento en la piel y el cabello. Es un trastorno genético que involucra el abandono del melanocito en ciertas áreas por mutación. Según (Otero, Pereda , Pérez , & Fernandez , 2012) El piebaldismo es un desorden autosómico dominante causado por mutaciones en el gen c-kit cuyo locus se encuentra en el cromosoma 4q12 -13, el cual codifica para el receptor de la tirosina quinasa necesario para la migración de los melanoblastos.

Para identificar cual afección de la piel se debe memorizar el cuadro clínico, características de cada alteración. Como indica (Caballero Moreno & Mosquera Sánchez, 2006) El piebaldismo se caracteriza por un mechón de pelo blanco y grandes máculas acrómicas similares al vitíligo localizadas en la frente, tronco y extremidades, usualmente en una distribución simétrica. A diferencia del vitíligo la mácula hipopigmentada no crece, ni migra. Se puede visualizar pigmento dentro de la afección blanca.

Los tratamientos para el piebaldismo hay muy poca información ya que, al ser una mutación de un gen, las soluciones son escasas. En los tratamientos que podemos mencionar en el ámbito médico, los trasplantes de melanocitos autólogos y en ámbito estético básicamente sería maquillaje y bloqueador solar. Es de suma importancia la aplicación del bloqueador solar para cuidar la piel, por falta de pigmento es más propenso a generar cáncer de piel.

Te dejo una anécdota la cual me ocurrió en aulas, me gusta que en mis clases abordar las alteraciones hipopigmentarias desde una obra de teatro. Las estudiantes estuvieron estupendas, pero en el grupo había una estudiante que padecía del vitíligo y nos comentaba lo terrible que es que la vean distinto, Pienso que, la gente al ignorar estos temas juzga y

critica desde la perfección del pigmento. Ahora que tú ya lo sabes educa a las personas de tu entorno para generar conciencia.

Tabla 6.
Características, evaluación y tratamientos estéticos para piebaldismo.

Imagen	
Características	Trastorno genético que se caracteriza por la aparición de manchas despigmentadas, debido a una condición congénita, estas no suelen expandirse con el tiempo y en algunos casos también suelen afectar el cabello y los ojos.

Evaluación	Historia clínica completa, examen físico, observación de la distribución de las manchas despigmentadas, así como la presencia de cabello blanco en las áreas afectadas.
Zonas afectadas	• Frente • Cuero cabelludo • Torso y abdomen • Brazos y piernas
Posibles Tratamientos	Protección solar adecuada, maquillaje (uso de corrector o cremas autobronceadoras) Terapias de repigmentación (fototerapia o medicación tópica con corticosteroides), terapias cosméticas (tatuajes médicos o micropigmentación).
Diagnóstico diferencial	• Vitíligo • Hipomelanosis Congénita • Leucodermia • Nevo blanco • Albinismo.

Nota: Características y evolución del piebaldismo.
Fuente: Elaboración propia

Te dejo dos actividades para que puedas observar y responder con lo aprendido en esta unidad.

Identifica que tipo de hipocromía es…

Imagen	Escribe el nombre de la alteración
	

Imagen	Escribe el nombre de la alteración
	
	

Te dejo un caso para que me indiques que tipo de alteración es y como abordarías desde el ámbito estético.

Adolescente de 15 años

Motivo de consulta mancha blanca en la piel

Mancha blanca progresiva, tiempo 8 meses, zona dorso de la mano y codos. No presenta prurito ni dolor.

Exploración física:

Máculas despigmentadas,

bordes definidos

Zonas: en ambas manos y codos.

No afecta mucosas, ni cabello

Escribe como abordarías el caso desde el ámbito estético

_____

_____

_____

_____

_____

Finalmente se realizará pruebas orales identificando con fotografías los diagnósticos diferenciales.

Figura 18.
Diagnósticos diferenciados del piebaldismo



Nota: En esta figura hay 3 fotográficas con distintas alteraciones hipo pigmentarias.
Fuente: Elaboración propia

Unidad 9

Albinismo

Desde esta unidad te transportare al mundo del albinismo y la importancia de la melanina en la piel. ¿Te has preguntado para que no más sirve el pigmento además de dar color? A lo largo de la historia se han dado inclinación por el tono de la piel, incluso repulsión por los distintos matices de la piel. Sin embargo, cuando te sumerges en el mundo del sin color, surgen preguntas que te incitan a la reflexión.

¿Como sería verte sin color?

En esta unidad, descubrirás al albinismo como una condición genética, que afecta al tejido cutáneo, el cabello y los ojos. Entendiendo la importancia en el área dermatológica, estética y social. Examinarás desde el proceso bioquímico celular de la melanogénesis y la importancia de la función del melanocito en la piel. La importancia de la protección solar y las implicaciones que coexisten cuando carecen de la melanina.

La piel es el órgano más grande del cuerpo, en ella consta el 5% de melanocitos (célula pigmentaria). La cantidad de melanocitos en la piel del que padece albinismo no se ve afectado. En ellos, este proceso se da por la ausencia o disminución de las síntesis y distribución de la melanina (color), este proceso bioquímico se origina en la célula de pigmento. Por tanto, no hay actuación de la enzima tirosinasa lo que impide la producción y el transporte pigmento en la piel.

Figura 19.
Base genética del albinismo

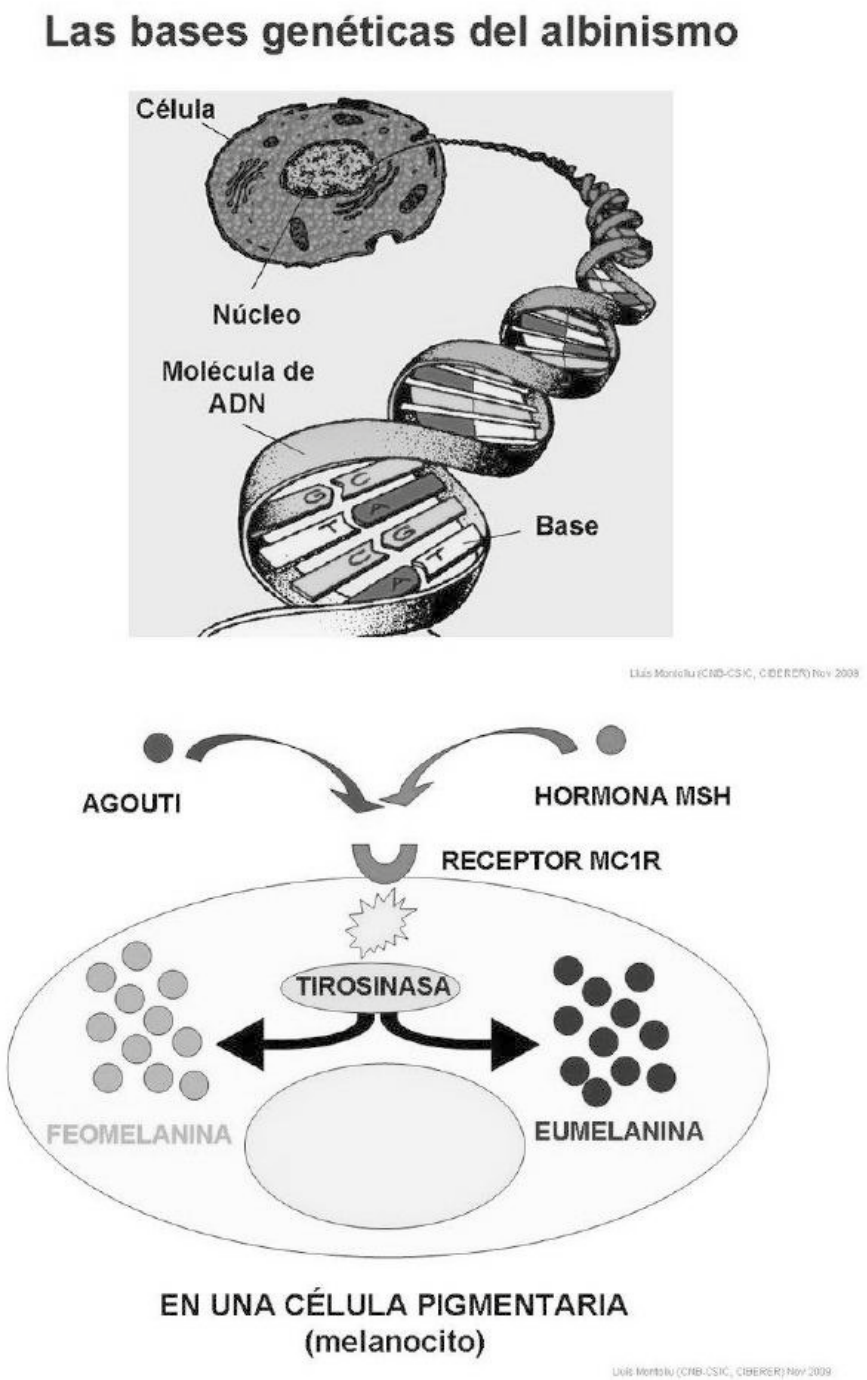

Nota: En esta imagen pueden ver la base genética del albinismo y como el proceso de la sisteis de melanina se ve afectado. https://www.researchgate.net/figure/Figura-2-Las-bases-geneticas-del-albinismo-Montoliu-2009_fig2_339850841

El albinismo es una condición hereditaria, genética, pero te preguntaras que es un gen, pues, no es más que la información que está en el ADN de cada una de tus células del cuerpo. Como lo dice: (Montoya Molina, 2011) El albinismo oculocutáneo (AOC) se define como un grupo de desórdenes autosómicos

recesivos que ocurren por falta o reducción de la biosíntesis de melanina en los melanocitos que cursa con hipo pigmentación del cabello, piel y ojos. Las personas que lo padecen son sensibles a las radiaciones UV, propensos al cáncer de piel; tienen problemas aún más graves, uno de ellos es la baja visión, teniendo dificultados con el diario vivir, escribir, vestirse, salir.

Las características de la condición son:

- Aspecto, ojos semicerrados a la exposición solar.
- Tono de piel, blanco, nieve o crema.
- Cabello, blanco, platino o amarillo.
- Ojos, color rosa, anaranjados, fotofobia y estrabismo.

Existen algunas historias de África que cuentan que a los niños que nacen con esta condición los asesinas ya que se los conoce como zeru zeru (fantasma) en la lengua Suajili. Corrobora la noticia (María, 2022) Los albinos sufren mutilación y asesinato por culpa de creencias supersticiosas. Es importante el conocer cada condición de piel ya que nos permite concientizar, educar a las personas para que no comenten delitos por falta de conocimiento.

Figura 20.
Albinismo



Nota: en esta fotografía se puede observar las características propias del albinismo, cabello y piel blanca e iris del ojo sin pigmento. https://www.reddit.com/r/interestingasfuck/comments/rb0ug3/a_girl_with_both_albinism_and_heterochromia/?tl=es-es&rdt=55476

En el ámbito dermatológico no se cuenta con un tratamiento para esta condición de la piel. Las recomendaciones que no pueden faltar es protegerse con protector solar, gafas, ropa oscura.

Te dejo una sopa de letras para que puedas encontrar palabras claves que abarcan este tema:

Name: _____ Date: _____



AUTUMN
WORD SEARCH



C	A	B	E	L	L	L	G	C	E	A	H
M	E	L	A	N	O	C	I	T	O	C	I
A	P	U	M	E	L	A	N	I	N	A	S
R	I	A	P	L	K	V	H	A	U	R	I
E	G	S	K	U	E	B	A	F	C	N	S
C	M	H	I	L	O	G	R	A	I	N	E
R	E	M	N	A	I	J	V	E	P	D	T
O	N	N	H	E	D	G	O	H	I	G	N
W	T	S	R	T	U	X	S	S	E	Y	I
C	O	M	E	R	T	N	F	C	L	Z	S

PIGMENTO
MELANINA
CÉLULA

SINTESIS
MELANOCITO
BLANCO

OJOS
PIEL
CABELLO

Referencia

Arellano, I. (2017). Guías de diagnóstico y manejo de melasma. *Melasma: Diagnostic and Management Guidelines*, 16.

Aris, M. (2009). Origen del melanocito normal y maligno. *Acta Bioquímica Clínica Latinoamericana*, 2.

Benavides , N., Robles, J., & Ocampo , J. (05 de 07 de 2022). *Acquired Hyperpigmentations: A Review.* Obtenido de Revista Dermatología Cosmética y Quirúrgica: https://dcmq.com.mx/619-art%C3%ADculo-de-revisi%C3%B3n-hiperpigmentaciones-adquiridas.html

Bonet Junco, M., & Comet Larquin, J. (2014). Acantosis nigricans y linfoma no Hodgkin: presentación de un caso. *Archivo Médico de Camagüey, vol. 18, núm. 2,*, 201.

Caballero Moreno, L., & Mosquera Sánchez, H. (28 de marzo de 2006). *Piebaldismo: reporte de un caso y revisión de la literatura*. Obtenido de https://revistas.unab.edu.co/index.php/medunab/article/view/171/156

Cañarte Soledispa, K. (Agosto). Radiación Ultravioleta Y su efecto en la salud. *Revista Ciencia Unemi, vol. 3, núm. 4*, 28.

Castro , M., Alemán, A., & Román , Y. (2018). Fotoprotección y fotodaño en la niñez y la adolescencia . *MEDISAN, vol. 22, núm. 8*, 5.

Cifunetes-Tag Leono; Jairo Victoria. (Septiembre de 2019). La biología del melanocito y su papel en la respuesta inmunitaria cutánea. *Dermatología Revista Mexicana*, pág. 1.

Cralos, N. (07 de junio de 2924). *Abedul Productos Farmaceuticos @Carlosnonay.* Obtenido de Qué es, Causas y Tratamientos Efectivos | Descubre la Lámpara de Fototerapia: https://www.youtube.com/watch?v=pyvDrXz9scM

Forero Laguado, N. (11 de abril de 2012). *Dermatosis cenicienta–eritema discrómico perstans.* Obtenido de revista de los estudiantes de medicina de la universidad industrial de santander: file:///C:/Users/Bufalo/Downloads/Dialnet-DermatosisCenicientaEritemaDiscromicoPerstans-4054576.pdf

Gallegos Saucedo, J., Cruz Carraza, J., Sumba Típan, M., & León López , A. (2023 de Diciembre de 2023). *Dermatitis de cenicienta*. Obtenido de Revista Científica Dominio de la Ciencia: file:///C:/Users/Bufalo/Downloads/Dermatitis+de+cenicienta-DOMINIO.pdf

Goméz, C. J. (Junio de 2003). *Ciencias Básicas*. Obtenido de Barrera Epidérmica: https://revista.asocolderma.org.co/index.php/asocolderma/article/view/743/690

López Cadena , I. D., & Chaparro Jairo, V. (2015). Anatomía y Fisiología del Melanocito: revisión del tema. *Universidad Libre Seccional Cali*, 2.

López Egido , G., & Pizarro Egea, I. (2021). Actualización en el tratamiento del melasma. Revisión sistemática. *MEDICINA ESTÉTICA – Nº 69 – 4º T*, 13,14.

María, C. (17 de septiembre de 2022). Albinos en África: supersticiones, muerte y mutilaciones. *El Mundo*, pág. https://www.elmundo.es/internacional/2022/09/17/63188469fc6c8399158b45ae.html.

Merlo, A. (2021). *Lentigos solares*. Obtenido de AsoColDerm: https://asocolderma.org.co/enfermedades-de-la-piel/lentigos-solares

Molle, M., & Coringrato, M. (2019). Actualización sobre el vitiligo. *Educación Médica Continua*, 50.

Montoya Molina, N. (327 de junio de 2011). *Investigaciones Andinas*. Obtenido de Albinismo Oculocutáneo: Alteraciones visuales, oculares y manejo optométrico: https://www.redalyc.org/pdf/2390/239019089008.pdf

Morales , C., Quinatoa , J., & Suasnavas , N. (2024). Sistema de Protocolo dermocosmeátrico combinado de ácido tranexámico y corriente galvánica en el tratamiento de la Acantosis Nigricans . 15.

Navarro, M. (julio de 2021). *Trabajo de titulación, modalidad proyecto de investigación previo a la obtención del Título de Especialista en Dermatología.* Obtenido de Melasma asociado a factores de riesgo: ocupación, fármacos fotosensibilizantes y su relación con los patrones clínicos y dermatoscópicos de los fototipos cutáneos en el Hopital de Especialidades Eugenio Espejos y Hospital General Docente Calderón.: https://www.dspace.uce.edu.ec/server/api/core/bitstreams/7acf2944-e586-4dbf-b300-baafafce9985/content

Ortega, C., Sánchez, A., Eugenia , M., Morales, Y., & Ángeles , A. (4 de enero de 2007). *Revista Médica del Instituto Mexicano del*. Obtenido de Diagnóstico de lesiones pigmentadas de la piel: https://www.redalyc.org/pdf/4577/457745530003.pdf

Otero, D., Pereda , H., Pérez , Y., & Fernandez , L. (abril de 2012). *Piebaldismo: un desorden de la pigmentación.* Obtenido de Rev. Ciencias Médicas: http://scielo.sld.cu/pdf/rpr/v16n2/rpr20212.pdf

Pecas y Lentigos. (2021). En K. Shinkai, & L. P. Fox, *Diagnóstico Clínico y Tratamiento* (pág. 1). McGraw-Hill Education.

Trujillo, M., & Goméz , L. (02 de junio de 2009). *www.revistasocolderma.comRev Asoc Col Dermatol.* Obtenido de https://revista.asocolderma.org.co/index.php/asocolderma/article/view/155/134

Uribe , C., Campos , A., & Ruiz, X. (Diciembre de 2022). *Acantosis Nigricans¿Falta de higiene o signo de alarma?* Obtenido de https://www.milenaria.umich.mx/ojs/index.php/milenaria/article/view/327/154

Velasquez, M., & Méndez, M. (18 de septiembre de 2015). *Dermatitis Cenicienta.* Obtenido de file:///C:/Users/Bufalo/Downloads/Dialnet-DermatitisCenicienta-5209185-1.pdf

TECNOLÓGICO SAN ANTONIO Tesa

Casa Editorial

ISBN: 978-9942-7323-4-7

