INSTITUTO SUPERIOR TECNOLÓGICO SAN ANTONIO

Escuela de Ciencias de la Salud

Elaboración de una prótesis dental removible para paciente con labio y paladar hendido en el Laboratorio TESA en el periodo de enero a junio del 2024

Kelly Nicole Chisaguano Aguaisa

Aparatología Dental

Trabajo de fin de carrera presentado como requisito
para la obtención del título de
Tecnólogo Superior en Aparatología Dental

Quito, Junio 2024

INSTITUTO SUPERIOR TECNOLÓGICO SAN ANTONIO

Escuela de Ciencias de la Salud

HOJA DE CALIFICACIÓN
DE TRABAJO DE FIN DE CARRERA

Elaboración de una prótesis dental removible para paciente con labio y paladar hendido en el Laboratorio TESA en el periodo de enero a junio del 2024

Kelly Nicole Chisaguano Aguaisa

José Luis Miranda Valarezo, Tutor del Proyecto final

Quito, Junio 2024

DERECHOS DE AUTOR

Por medio del presente documento certifico que he leído todas las Políticas y Manuales del Instituto Superior Tecnológico San Antonio ITSA, incluyendo la Política de propiedad Intelectual ITSA, y estoy de acuerdo con su contenido, por lo que los derechos de propiedad intelectual del presente trabajo quedan sujetos a lo dispuesto en esas Políticas.

Asimismo, autorizo a ITSA para que realice la digitalización y publicación de este trabajo en el repositorio virtual, de conformidad a lo dispuesto en el Art. 144 de la Ley Orgánica de Educación Superior.

Nombres y apellidos: Kelly Nicole Chisaguano Aguaisa

Código estudiante: 2891

Cédula de identidad: 172255556-0

Lugar y fecha: Quito, abril de 2024

ACLARACIÓN PARA PUBLICACIÓN

Nota: El presente trabajo, en su totalidad o cualquiera de sus partes, no debe ser considerado como una publicación, pese a estar disponible sin restricciones a través de un repositorio institucional. Esta declaración se alinea con las prácticas y recomendaciones presentadas por el Committee on Publication Ethics COPE descritas por Barbour et al. (2017) Discussion document on best practice for issues around theses publishing, disponible en ttp://bit.ly/COPETheses.

UNPUBLISHED DOCUMENT

Note: The following capstone project is available through Instituto Superior Technologic San Antonio ITSA institutional repository. Nonetheless, this project – in whole or in part – should not be considered a publication. This statement follows the recommendations presented by the Committee on Publication Ethics COPE described by Barbour et al. (2017) Discussion document on best practice for issues around theses publishing available on http://bit.ly/COPETheses.

DEDICATORIA

A Dios y a mis padres, cuya sabiduría, amor y apoyo incondicional han sido la base sólida sobre la que he construido mis sueños. Gracias por enseñarme el valor de la educación y la importancia de la perseverancia. Su constante aliento y sacrificio me han permitido llegar hasta aquí, y por ello les dedico este trabajo con profunda gratitud y amor.

A mi hermano y familia, por ser siempre mi fuente de inspiración y motivación. En cada desafío y momento de duda, sus palabras de aliento y su fe en mis capacidades me han impulsado a seguir adelante. Este logro es tan suyo como mío, y les agradezco por estar siempre a mi lado, compartiendo risas, lágrimas y triunfos.

A todos los profesionales en el campo de la odontología y laboratorio dental, cuyo arduo trabajo y dedicación han abierto caminos y derribado barreras. Su fortaleza y pasión han sido una inspiración constante para mí. Dedico esta tesis a ustedes, con la esperanza de contribuir a un legado de excelencia y avance en nuestra profesión. Que este trabajo sirva como un pequeño homenaje a su incansable esfuerzo y compromiso.

AGRADECIMIENTO

En primer lugar, agradezco a Dios por haberme dado la sabiduría, fortaleza y valentía para no abandonar mi objetivo. Agradezco a mis padres quienes han sido mi motor, gracias a sus grandes esfuerzos me han brindado el soporte material y económico para poder cumplir todos mis objetivos personales y académicos, recordando que su pequeña niña lo logró y seguirá logrando grandes éxitos a lo largo de su vida. Gracias a toda mi familia que con su apoyo moral y su cariño me han impulsado siempre a perseguir mis metas y nunca abandonarlas frente a las adversidades, para de esa manera poder concentrarme en los estudios y nunca abandonarlos.

A mis profesores y mentores, quienes me han brindado su conocimiento, guía y apoyo incondicional. Agradezco especialmente a mi tutor de tesis, por su paciencia, sabiduría y orientación a lo largo de este proyecto. Sus valiosas críticas y consejos han sido esenciales para el desarrollo y la culminación exitosa de esta tesis. Su dedicación y compromiso con mi formación académica y profesional serán siempre apreciados.

Finalmente, quiero agradecer a mis amigos y compañeros de estudio, por su compañía, apoyo y comprensión durante los momentos más desafiantes de esta travesía. Su amistad y solidaridad han sido un pilar de apoyo inquebrantable. A todos aquellos que, de alguna manera, han contribuido a mi crecimiento personal y académico, les extiendo mi más sincero agradecimiento. Este logro es el resultado del esfuerzo colectivo y del apoyo constante que he recibido de cada uno de ustedes.

RESUMEN

La presente tesis aborda la elaboración de una prótesis dental removible para un paciente con labio y paladar hendido, realizada en el Laboratorio TESA durante el periodo de enero a junio de 2024. El estudio se enfoca en el desarrollo de un tratamiento protésico que cumpla con los requerimientos funcionales y estéticos específicos de estos pacientes. Inicialmente, se realizó una investigación exhaustiva sobre las características y necesidades de los pacientes con labio y paladar hendido, identificando las dificultades y soluciones posibles en la rehabilitación oral. Basándose en este marco teórico, se desarrolló un plan de tratamiento que comprendió la toma de impresiones, la confección de modelos y la creación de rodetes para establecer la relación intermaxilar y la altura óptima de la prótesis. Cada fase del procedimiento, desde el modelado preliminar hasta el enmuflado y el pulido, se ejecutó conforme a estrictos protocolos, garantizando así la precisión y la alta calidad del producto final. El tratamiento concluyó con la entrega de la prótesis, seguida de evaluaciones post instalación para realizar ajustes y garantizar una adaptación óptima del paciente. La satisfacción del paciente se midió mediante una encuesta estructurada, cuyos resultados reflejaron un alto grado de satisfacción tanto en la funcionalidad masticatoria como en el aspecto estético de la prótesis.

Las conclusiones subrayan la importancia de una investigación profunda, la colaboración interdisciplinaria y la personalización del tratamiento para lograr resultados exitosos en la rehabilitación protésica de pacientes con labio y paladar hendido. Las recomendaciones destacan la necesidad de continuar con la investigación y la formación continua para mejorar las técnicas y materiales utilizados en la confección de prótesis dentales removibles.

Palabras Clave: Prótesis dental removible, paladar hendido, rehabilitación oral y satisfacción del paciente.

ABSTRACT

This thesis addresses the development of a removable dental prosthesis for a patient with a cleft-lip and cleft-palate, carried out in the TESA Laboratory during the period from January to June 2024. The study focuses on the development of a prosthetic equipment that meets the specific functional and aesthetic requirements of these patients.

Initially, an exhaustive investigation was carried out on the characteristics and needs of patients with cleft-lip and cleft-palate, identifying the difficulties and possible solutions in oral rehabilitation. Based on this theoretical framework, a treatment plan was developed that included taking impressions, making models and creating rims to establish the intermaxillary relation and the optimal height of the prosthesis. Each phase of the procedure, from preliminary modeling to mulching and polishing, was executed according to strict protocols, thus guaranteeing the precision and high quality of the final product. The treatment concluded with the delivery of the prosthesis, followed by post-installation evaluations to make any adjustment needed and ensure optimal patient adaptation. Patient satisfaction was measured through a structured survey, the results of which reflected a high degree of satisfaction in both the chewing functionality and the aesthetic aspect of the prosthesis.

The conclusions point out the importance of in-depth research, interdisciplinary collaboration, and treatment personalization to achieve successful outcomes in the prosthetic rehabilitation process of cleft-lip and cleft-palate patients. The recommendations highlight the need to continue research and continuous training to improve the techniques and materials used in the manufacture of removable dental prostheses.

Keywords: Removable dental prosthesis, cleft palate, oral rehabilitation and patient satisfaction.

ÍNDICE DE CONTENIDOS

DERECHOS DE AUTOR 3
DEDICATORIA 5
AGRADECIMIENTO 6
RESUMEN 7
ABSTRACT 8
ÍNDICE DE TABLAS 12
ÍNDICE DE FIGURAS 12
CAPÍTULO I 13
INTRODUCCIÓN 13
1.1. Planteamiento del Problema 14
1.2. Justificación 15
1.3. Alcance 16
1.4. Objetivos 17
1.4.1. Objetivo General 17
1.4.2. Objetivos Específicos 17
CAPÍTULO II 18
MARCO TEÓRICO 18
2.1. Prótesis Parcial 18
2.1.1. Tipo de Paciente 18
2.1.2. Importancia de una Rehabilitación Oral 19
2.1.3. Protocolo de un Reborde Alveolar Apto para Prótesis Removible 20
2.1.4. Diseño de la PPR 21
2.2. Características de los materiales 22
2.2.1. Acrílico 22
2.2.2. Metales 23
2.3. Acrílico de Alto Impacto con Estructura Metálica 24
2.3.1. Acrílico de Alto 25
2.3.2. Estructura metálica 25
2.4. Paciente Edéntulo Parcial con Labio y Paladar Hendido 27
2.4.1. Características del Labio y Paladar Hendido 27
2.4.2. Necesidades Funcionales y Estéticas 28
2.5. Condiciones Anatómicas del Paladar y el Reborde Alveolar 29
2.5.1. Tipos de Reborde Alveolar 29
2.5.2. Fases de la Reabsorción Ósea en el Reborde Alveolar 30

2.6. Tipos de Tratamiento 30
2.6.1. PPR para Paciente con Labio y Paladar Hendido 31
CAPÍTULO III 32
MARCO METODOLÓGICO 32
3.1. Tipos de Investigación 32
3.2. Enfoque 33
3.3. Matriz Operacional de Variables 34
3.4. Herramientas 36
3.4.1. Nota de Evolución 36
3.4.2. Encuesta de Satisfacción 36
3.5. Técnicas 36
3.5.1. Consulta subsecuente 36
3.5.2. Orden de Trabajo 37
3.5.3. Población y Muestra 38
3.6. Estudios Iniciales 39
3.6.1. Caso Clínico 39
3.6.2. Diagnostico 40
3.6.3. Plan de Tratamiento 42
3.6.4. Orden de Trabajo 44
3.6.5. Nota de Evolución del paciente 46
3.6.6. Desarrollo Inicial 48
3.8. Desarrollo del Producto 50
3.8.1. Modelado Primario o Elaboración del Zócalo 50
3.8.2. Alivio de las Partes Retentivas de la Cavidad Oral 51
3.8.3. Duplicación de Modelos 52
3.8.4. Realización de Placas Base Acrílicas 53
3.8.5. Realización de Rodetes 54
3.8.6. Articulado de Modelos Según su Registro de Mordida 56
3.8.7. Enfilado Dental y ganchos de alambre 58
3.8.8. Enmuflado y desencerado 60
3.8.9. Acrilado pulido y abrillantado de las prótesis parciales removibles 61
3.8.10. Entrega de Prótesis 64
CAPÍTULO IV 66
RESULTADOS 66
4.1. Encuesta de Satisfacción 66

4.2. Resultados y Discusión 67
Conclusiones y Recomendaciones 69
Conclusiones 69
Recomendaciones 71
REFERENCIAS BIBLIOGRÁFICAS 73
Anexos 78
Anexo 1 78
Anexo 2 79
Anexo 3 80
Anexo 4 80
Anexo 5 81
Anexo 6 82
Anexo 7 83
Anexo 8 84
Anexo 9 85
Anexo 10 86
Anexo 11 87

ÍNDICE DE TABLAS

Tabla 1 *Matriz operacional de variables del estudio* 34

Tabla 2 *Datos personales y diagnóstico* 39

Tabla 3 *Nota de evolución del caso* 46

Tabla 4 *Encuesta de satisfacción del paciente* 66

ÍNDICE DE FIGURAS

Figura 1 *Prótesis parcial removible* 22

Figura 2 *Clases de Kennedy para el diseño de prótesis* 27

Figura 3 *Orden de trabajo* 37

Figura 4 *Radiografía Panorámica del Paciente Wilson Aguaisa* 41

Figura 5 *Evaluación de la anatomía del paciente Wilson Xavier Aguaisa Guachamboza* 42

Figura 6 *Formulario de Laboratorio Dental para Wilson Aguaisa: Planificación de Prótesis* 45

Figura 7 *Impresión dental* 49

Figura 8 *Modelo de trabajo análisis del diseño* 51

Figura 9 *Alivio de las partes retentivas de la cavidad oral* 52

Figura 10 *Duplicación de modelo* 53

Figura 11 *Placa base acrílica* 54

Figura 12 *Realización de rodetes* 55

Figura 13 *Rodetes para determinar líneas de sonrisa, guías caninas y altura* 56

Figura 14 *Articulado de modelo según su registro de mordida* 58

Figura 15 *Enfilado dental* 59

Figura 16 *Enmuflado y desencerado dental* 60

Figura 17 *Acrilado dental* 62

Figura 18 *Cocción del acrílico* 62

Figura 19 *Pulido y abrillantado de la prótesis* 64

Figura 20 *Antes del paciente sin la prótesis instalada* 65

Figura 21 *Después del paciente con la prótesis instalada* 65

CAPÍTULO I

INTRODUCCIÓN

Las prótesis dentales removibles constituyen una solución destacada en odontología para pacientes con pérdida dental o que requieren la sustitución de tejidos orales blandos y duros (Alfaro, 2019, p. 24). Estas prótesis están diseñadas para ser removidas y reinstaladas por el propio paciente, ofreciendo una combinación singular de funcionalidad, estética y confort. La tecnología y los materiales empleados en su fabricación han experimentado un avance significativo, permitiendo la creación de prótesis que se ajustan de manera precisa a las necesidades individuales de cada paciente. La adaptabilidad y la mejora en la calidad de vida que brindan estas prótesis resaltan su relevancia en la rehabilitación oral, subrayando la necesidad de enfoques innovadores y personalizados en su diseño y producción.

En el contexto de las malformaciones craneofaciales, el labio y paladar hendido son de las anomalías congénitas más comunes, afectando significativamente a la población a nivel mundial. Estas condiciones no solo presentan desafíos estéticos, sino que también comprometen funciones básicas como la alimentación, el habla y la audición. El tratamiento de individuos con labio y paladar hendido requiere un enfoque interdisciplinario que abarca desde la cirugía reconstructiva hasta la rehabilitación protésica. La introducción de prótesis dentales removibles adaptadas a esta población específica puede marcar una diferencia sustancial en su integración social y bienestar general, resaltando la necesidad de soluciones más especializadas y accesibles en este ámbito.

La investigación con tema "Rehabilitación protésica oral en paciente con labio y paladar hendido", elaborada por Lizárraga (2019) habla sobre los tratamientos clínicos y protésicos que fueron realizados en una paciente con paladar y labio hendido. El tema se asemeja porque asiste a una paciente que presenta labio y paladar hendido unilateral, puesto que el caso a realizar como proyecto de titulación cuenta con la misma condición de

malformación en la cavidad bucal. La diferencia radica en que no fabricaron una prótesis removible, sino que decidieron restaurar la prótesis fija que ya tenía la paciente (Lizárraga, 2019, p. 15).

Dentro de este marco, el Laboratorio TESA se presenta como un pionero en la innovación y personalización de prótesis dentales removibles para pacientes con labio y paladar hendido. Este laboratorio se destaca no solo por su compromiso con la excelencia técnica sino también por su enfoque centrado en el paciente, lo que implica un profundo entendimiento de las necesidades específicas de esta población.

El proyecto de tesis propuesto busca explorar y documentar el proceso integral de diseño, desarrollo y evaluación de prótesis dentales removibles en el Laboratorio TESA, destacando cómo la aplicación de tecnologías avanzadas y metodologías de diseño participativo puede resultar en soluciones protésicas efectivas y empáticas. Este enfoque no solo tiene el potencial de mejorar la calidad de vida de los pacientes con labio y paladar hendido, sino que también aporta significativamente al cuerpo de conocimiento en odontología protésica, estableciendo un precedente en el tratamiento integral de las malformaciones craneofaciales.

1.1. Planteamiento del Problema

Existen numerosas consecuencias debido a esta malformación, ya que al tener los labios de la parte superior con una abertura unilateral o bilateral altera el desarrollo normal de la estructura facial, esto produce que el paciente tenga una voz nasal, su alimentación se ve afectada, apariencia física no estética, infecciones de oídos recurrente, problemas para subir de peso, desalineación de los dientes e incluso existen caso en los cuales no se desarrollan piezas dentales debido a esta anomalía presente, lo cual va enlazado de varias problemáticas mencionadas anteriormente que causan afecciones graduales para el paciente volviéndose propensos de desarrollar otros problemas de salud graves.

El paciente al no desarrollar piezas dentales se le dificulta el desgarre y trituración de los alimentos, las arcadas dentarias se las divide en dos zonas, zona anterior y zona posterior. Las piezas que componen la zona anterior es el incisivo central, incisivo lateral y parte del canino, las cuales en la hora de la comida cumplen la función de desgarrar o cortar alimentos volviéndose más pequeños, uno de estos sería la carne. La zona posterior está compuesta por parte distal de los caninos, premolares y molares, estos se encargan de la trituración de los alimentos los cuales previamente serán ingeridos. Cuando el paciente carece de piezas dentarias, estas zonas mencionadas se encuentran incompletas, de esta manera causando problemas serios de metabolismo y digestión al paciente.

Otros de los problemas es la apariencia física, debido a varias cirugías o incluso por no haber tenido previamente una cirugía que ayude funcionalmente como estéticamente al paciente, se ve reflejados daños en su autoestima, motivo por el cual tiene que intervenir un psicólogo clínico, en donde el paciente debe recibir terapia psicológica para superar y aceptar su aspecto.

Así como la ausencia dental afecta en la alimentación de la misma forma genera un problema de comunicación, ya que, la fonética se suele alterar y dificulta la compresión de palabras en un diálogo, volviéndose de este modo una incapacidad de socializar con normalidad, esto vuelve a un más difícil su vida diaria, no solo en su casa sino también en lugares públicos como los centros educativos, orillando al paciente a desarrollar un aislamiento preventivo como mecanismo de protección en donde se exilia de la sociedad. No obstante, puede desarrollar varios problemas psicológicos que puedan atentar contra su propia integridad.

1.2. Justificación

La investigación ofrece grandes oportunidades tanto para el paciente como para el estudiante que lo lleva a cabo. La elaboración de una prótesis removible para un paciente con

paladar hendido y labio leporino es un caso particular que propone un análisis exhaustivo, con el fin de aplicar todo el conocimiento teórico y práctico adquirido en la carrera de Aparatología Dental. El tema es de gran interés ya que se aleja de la rutina, proporcionando una amplia fuente de investigación con más de 500 tipos de malformaciones clasificadas como labio y paladar hendido.

Se trata de un proyecto innovador que busca mejorar el estilo de vida del paciente al que se le elaborará la prótesis y al mismo tiempo desarrollar el proyecto. Las personas que padecen estas malformaciones suelen tener una autoestima muy baja y su salud se ve comprometida. La mayor recompensa de este proyecto es la satisfacción de poder ayudar a dicho paciente a recuperar su estabilidad emocional, funcionalidad y estética, mediante una prótesis que reemplaza los espacios vacíos en las arcadas según la gravedad del caso.

La situación económica es un factor que impide llevar una vida normal, ya que los tratamientos suelen ser muy costosos, al igual que los aparatos protésicos. Esta es la razón por la cual muchos pacientes no cuentan con los recursos necesarios para sus tratamientos y se ven limitados en su acceso a ellos. Desde esta perspectiva, este proyecto representa una contribución significativa a la sociedad, además de generar conocimiento en el estudiante, permite empatizar con la comunidad y brindar una ayuda social, destacando la calidad humana de los alumnos.

1.3. Alcance

El estudio bibliográfico tiene como objetivo identificar las diferentes estructuras de los pacientes con paladar y labio hendido. Además, se solicitará la colaboración de un especialista clínico, quien se encargará de examinar y realizar un diagnóstico para la elaboración de un tratamiento personalizado y adaptado específicamente para cada paciente. El desarrollo del proyecto será supervisado, verificado y evaluado por el especialista en rehabilitación oral, lo cual minimiza la probabilidad de fracaso, considerando que estos

pacientes presentan casos complejos y poco comunes. Se requiere el apoyo de especialistas que, basándose en sus estudios y experiencia, aborden con éxito los problemas bucales.

1.4. Objetivos

1.4.1. Objetivo General

Elaborar una prótesis dental removible para paciente con labio y paladar hendido en el Laboratorio TESA en el periodo de enero a junio del 2024.

1.4.2. Objetivos Específicos

- Realizar una investigación científica para conocer los tipos, variaciones, dificultados y soluciones sobre el labio y paladar hendido.
- Elaborar una prótesis dental mediante orden de trabajo, adecuada para el paciente, mediante la consulta subsecuente del especialista clínico.
- Evaluar las funciones y aspecto estético de las piezas dentales faltantes del paciente.

CAPÍTULO II

MARCO TEÓRICO

El marco teórico desempeña roles esenciales que contribuyen al desarrollo y comprensión del estudio. Este detalla cada uno de los conceptos y características de los temas relevantes para la investigación, tales como la prótesis parcial, las propiedades de los materiales, el uso del acrílico como material para prótesis, así como las condiciones de los pacientes edéntulos y aquellos con labio y paladar hendido. Estos elementos permiten un enfoque claro y preciso de los componentes utilizados en el estudio.

2.1. Prótesis Parcial

Una prótesis dental parcial es un tratamiento de odontología restauradora destinado a suplir la ausencia de uno o más dientes en pacientes que no han perdido la totalidad de su dentadura. A diferencia de las prótesis totales, las parciales son removibles, lo que facilita su limpieza. Estas prótesis pueden ser colocadas y retiradas según las necesidades del paciente (Eid, 2018, p. 28).

Pueden reemplazar uno o varios dientes y se ajustan sobre los dientes naturales que el paciente aún conserva en su boca. Son ideales para personas con dientes periodontales que pueden moverse en la boca. Además, permiten añadir nuevas coronas protésicas a medida que se pierden más dientes. Aunque las prótesis parciales removibles no ofrecen un ajuste perfecto como los dientes naturales, son una buena solución para pacientes con presupuestos ajustados (Alfaro, 2019, p. 24).

2.1.1. Tipo de Paciente

Existen diversos tipos de pacientes que pueden requerir prótesis dentales parciales debido a diferentes condiciones bucales. Entre ellos se encuentran aquellos que han experimentado pérdida dental debido a caries, enfermedad periodontal o trauma. Estos pacientes pueden presentar una pérdida parcial de dientes que afecta su capacidad para

masticar adecuadamente los alimentos y puede provocar cambios en la alineación de los dientes restantes. La prótesis dental parcial se convierte en una solución viable para restaurar la función masticatoria y estética al reemplazar los dientes perdidos y mantener la integridad del arco dental.

2.1.1.1. Edéntulo Parcial Sin Anomalías. Los pacientes edéntulos parciales sin anomalías presentan una situación en la que han perdido uno o varios dientes, pero no hay irregularidades estructurales adicionales en el arco dental. Estos individuos pueden haber sufrido pérdida dental debido a caries, enfermedad periodontal o trauma, lo que resulta en espacios vacíos dentro de la dentición (Escudero et al., 2020).

La ausencia de anomalías congénitas o del desarrollo anormal de los dientes facilita el diseño y la fabricación de prótesis dentales parciales convencionales, destinadas a restaurar tanto la función masticatoria como la estética. Para estos pacientes, las prótesis dentales parciales constituyen una solución efectiva y relativamente sencilla para restablecer la integridad del arco dental, mejorando así la capacidad de masticación y la apariencia estética.

2.1.1.2. Edéntulo Parcial con Anomalías. El estado de edéntulo parcial, caracterizado por la ausencia de uno o varios dientes dentro de la arcada dental, representa no solo una problemática estética y funcional para el individuo afectado, sino también un desafío clínico significativo para los profesionales de la odontología. Esta condición, potencialmente agravada por la presencia de anomalías dentolabiales, demanda soluciones protésicas que no solo restituyan la funcionalidad masticatoria y fonética del paciente, sino que también se integren armoniosamente con la estructura orofacial existente, preservando o mejorando la estética del individuo (Rojas et al., 2017, p. 713).

2.1.2. Importancia de una Rehabilitación Oral

La rehabilitación oral cobra especial importancia en pacientes con edentulismo parcial y condiciones complejas como el labio y paladar hendido, pues va más allá de restaurar la

función masticatoria y estética. Este proceso integral juega un papel crucial en mejorar la calidad de vida del paciente, permitiendo una alimentación adecuada, una mejor pronunciación y, en consecuencia, una mayor confianza en las interacciones sociales. Al abordar de manera holística las necesidades funcionales y estéticas, la rehabilitación oral fomenta una salud oral óptima y bienestar psicológico, demostrando la interconexión entre una sonrisa saludable y el estado general de salud y felicidad de un individuo (Huacon y Gálvez, 2018, p. 714-715).

2.1.2.1. Funcionalidad.

Una prótesis dental desempeña múltiples funciones esenciales para el bienestar y la calidad de vida de un paciente, especialmente para aquellos con edentulismo parcial y condiciones adicionales como el labio y paladar hendido. Primordialmente, restaura la capacidad masticatoria, permitiendo al paciente procesar una variedad de alimentos y mantener una nutrición adecuada. También juega un papel crucial en la restauración de la estética dental, mejorando la apariencia de la sonrisa y, por ende, la autoestima del individuo. Además, las prótesis dentales contribuyen significativamente a la mejora de la dicción y la claridad del habla, al reemplazar los dientes ausentes que son fundamentales para la articulación de sonidos (González, 2017, p. 12).

2.1.3. Protocolo de un Reborde Alveolar Apto para Prótesis Removible

La preparación de un reborde alveolar para recibir una prótesis removible implica un protocolo detallado destinado a optimizar la estructura ósea y los tejidos blandos para una adaptación y funcionalidad óptimas de la prótesis. Inicialmente, este protocolo comienza con la evaluación exhaustiva del reborde alveolar, identificando áreas de reabsorción excesiva, irregularidades óseas o tejidos blandos hiperplásicos que puedan requerir corrección quirúrgica. El alveolo plastia, un procedimiento quirúrgico destinado a remodelar el hueso

alveolar, se realiza frecuentemente para crear un contorno óseo uniforme que facilite la estabilidad y retención de la prótesis removible (Pradies et al., 2020, p. 48).

Posteriormente, se enfoca en la rehabilitación de los tejidos blandos y en la promoción de la salud oral mediante la instrucción en higiene bucal adecuada y el seguimiento de la cicatrización postquirúrgica. La selección y el diseño de la prótesis removible se personalizan de acuerdo con las características específicas del reborde alveolar y las necesidades funcionales y estéticas del paciente. Este enfoque integral asegura no solo la adecuación del reborde para recibir la prótesis, sino también la comodidad y satisfacción del paciente a largo plazo, favoreciendo la funcionalidad masticatoria, la estética y la salud general de la cavidad oral (Pradies et al., 2020, p. 57).

2.1.4. Diseño de la PPR

El diseño de la Prótesis Parcial Removible (PPR) constituye una fase crítica en el tratamiento de pacientes con pérdida parcial de dientes, siendo un proceso que requiere un enfoque meticuloso y personalizado para garantizar su éxito funcional y estético. La elaboración del diseño de una PPR comienza con una evaluación detallada de la condición oral del paciente, que incluye la anatomía de los dientes remanentes, la salud de los tejidos orales y la oclusión, con el fin de determinar las necesidades específicas de retención, soporte y estabilidad de la prótesis (Sosa, 2017, p. 13).

Seleccionar los componentes adecuados de la PPR, como los retenedores, conectores mayores y menores, y las bases protésicas, es esencial para distribuir uniformemente las cargas masticatorias y minimizar el impacto sobre los dientes pilares y los tejidos blandos. Además, la estética juega un papel fundamental, requiriendo que el diseño no solo cumpla con los requisitos funcionales, sino que también se integre discretamente en el conjunto de la sonrisa del paciente, replicando la apariencia natural de los dientes y las encías (Silva et al., 2022, p. 1113).

Figura 1

Prótesis parcial removible



Nota. En la imagen se puede ver un ejemplo de una PPR. Tomado de https://acortar.link/JbRt2v

2.2. Características de los materiales

La elección de materiales en la fabricación de prótesis dentales parciales removibles (PPR) desempeña un papel crucial en el éxito a largo plazo del tratamiento protésico, siendo el acrílico y los metales los pilares fundamentales en su diseño y funcionalidad. Los acrílicos, reconocidos por su adaptabilidad y estética, permiten una imitación precisa del color y la forma de los dientes naturales, ofreciendo una solución tanto funcional como cosmética para el paciente. Por otro lado, los metales, valorados por su resistencia y durabilidad, proporcionan una estructura sólida y confiable para el soporte de la prótesis, asegurando una distribución adecuada de las fuerzas masticatorias y prolongando la vida útil del aparato.

2.2.1. Acrílico

El acrílico, un polímero termoplástico con amplia aplicación en el ámbito de la odontología protésica se distingue por su versatilidad y capacidad de imitación estética. Este material, esencial en la fabricación de bases de prótesis dentales y dientes artificiales, ha revolucionado el campo de las restauraciones dentales gracias a su excelente biocompatibilidad, facilidad de manipulación y capacidad para ser teñido a fin de coincidir con el color natural de la encía y los dientes del paciente (Castillo et al., 2023, p. 269).

2.2.1.1. Acrílico de Alto Impacto.

El acrílico de alto impacto representa un avance significativo en el campo de las prótesis dentales, proporcionando una mejora notable en resistencia y durabilidad en comparación con los acrílicos convencionales. Este material innovador se distingue por su capacidad para soportar mayores fuerzas masticatorias y resistir impactos, lo que reduce significativamente el riesgo de fracturas o daños en la prótesis. La incorporación de fibras o partículas reforzantes en su composición le confiere estas propiedades superiores, convirtiendo al acrílico de alto impacto en una opción preferida para pacientes activos o aquellos con condiciones de bruxismo (New Stetic, 2021, p. 1).

2.2.1.2. Acrílico Flexible.

El acrílico flexible introduce una dimensión de innovación y comodidad en las prótesis, especialmente en las removibles. Este material se destaca por su capacidad de flexionarse bajo presión, ofreciendo un ajuste más cómodo y personalizado para el usuario. A diferencia de los acrílicos tradicionales, el acrílico flexible minimiza las molestias y las irritaciones en los tejidos blandos de la boca, facilitando una adaptación más rápida por parte del paciente. Su naturaleza translúcida y la ausencia de partes metálicas visibles mejoran significativamente la estética de la prótesis, proporcionando una apariencia más natural que se integra armoniosamente con el entorno oral (Echezarreta y Echezarreta, 2019, p. 4-5).

2.2.2. Metales

Los metales ocupan un lugar preeminente en la fabricación de prótesis dentales debido a sus excepcionales propiedades de resistencia, durabilidad y biocompatibilidad. Materiales como el cromo-cobalto y el titanio son altamente valorados en la odontología protésica por su capacidad para soportar las fuerzas masticatorias sin deformarse, asegurando así la estabilidad y longevidad de las prótesis. Además, estos metales ofrecen una alta resistencia a la

corrosión, lo cual es fundamental para mantener la integridad estructural de la prótesis y la salud oral del paciente a largo plazo (Rodríguez et al., 2021, p. 332).

2.2.2.1. Pros y Contras de la Estructura Metálica.

Las estructuras metálicas en prótesis dentales ofrecen como principal ventaja su notable resistencia y durabilidad, capaces de soportar las fuerzas masticatorias a largo plazo sin sufrir deformaciones significativas, lo que garantiza una vida útil prolongada. Además, los metales como el cromo-cobalto y el titanio son altamente biocompatibles, lo que disminuye el riesgo de reacciones alérgicas y facilita su aceptación por parte del organismo (Alban, 2023, p. 27).

Sin embargo, entre sus desventajas se encuentra el costo inicial, que puede ser más elevado en comparación con materiales alternativos. Además, la rigidez de las estructuras metálicas puede resultar en una adaptación menos confortable para algunos pacientes, especialmente durante las fases iniciales de uso. A pesar de estas contrapartidas, la elección de una estructura metálica sigue siendo una opción valorada por su fiabilidad y por ofrecer una solución duradera en la restauración dental (Alban, 2023, p. 28).

2.3. Acrílico de Alto Impacto con Estructura Metálica

La combinación de acrílico de alto impacto con estructuras metálicas en prótesis dentales representa una sinergia entre estética y funcionalidad, dirigida a maximizar la durabilidad y confort. El acrílico de alto impacto aporta una apariencia natural y una adaptabilidad superior, capaz de resistir impactos y esfuerzos sin comprometer la estética de la sonrisa. Esta cualidad lo hace ideal para la interfaz visible de la prótesis, donde la apariencia es tan crucial como la funcionalidad (Larrea, 2018, p.5).

La estructura metálica subyacente proporciona una base sólida y resistente, asegurando que pueda soportar las fuerzas masticatorias diarias sin deformarse ni fallar. Este soporte metálico, a menudo elaborado de aleaciones como el cromo-cobalto, no solo

garantiza la longevidad de la prótesis, sino que también ofrece una distribución óptima de las cargas, reduciendo el riesgo de fracturas en el acrílico.

2.3.1. Acrílico de Alto

El acrílico de alto impacto se distingue por su resistencia mejorada a las fracturas y su capacidad para soportar impactos y cargas masticatorias más intensas que los acrílicos convencionales. Este avance material se logra mediante la incorporación de fibras o partículas reforzantes que aumentan su tenacidad sin sacrificar la estética dental. Ideal para pacientes con necesidades protésicas demandantes, el acrílico de alto impacto combina durabilidad con una apariencia natural, ofreciendo soluciones de restauración dental más fiables y duraderas (New Stetic, 2021, p. 1).

2.3.1.1. Características y Resistencia del Acrílico.

El acrílico, utilizado en prótesis dentales, se destaca por su notable adaptabilidad estética y su resistencia adecuada para aplicaciones dentales. Este material polimérico es apreciado por su capacidad para imitar con precisión el aspecto de los dientes naturales y las encías, facilitando restauraciones que se ven y se sienten naturales. Aunque tradicionalmente se ha considerado menos resistente que los materiales metálicos, los avances en la composición del acrílico han mejorado significativamente su durabilidad y resistencia al impacto (Zúñiga, 2019, p. 6).

Estas mejoras permiten que el acrílico satisfaga las necesidades funcionales y estéticas de una variedad de aplicaciones protésicas, haciéndolo una opción popular entre los profesionales de la odontología para la creación de prótesis dentales que requieren un equilibrio entre rendimiento y apariencia.

2.3.2. Estructura metálica

La estructura metálica en prótesis dentales es fundamental para proporcionar soporte y estabilidad duraderos, gracias a su excepcional resistencia y capacidad para soportar las

cargas masticatorias sin deformarse. Fabricadas a menudo de aleaciones como el cromo-cobalto o el titanio, estas estructuras se destacan por su biocompatibilidad y resistencia a la corrosión, asegurando un ajuste seguro y confortable para el paciente. La precisión en su fabricación permite un encaje perfecto con la anatomía dental, facilitando la distribución equitativa de las fuerzas a lo largo de la arcada dental (Aguilera y San Martín, 2018).

2.3.2.1. Efectos en el Paciente.

El uso de una estructura metálica en las prótesis dentales proporciona a los pacientes una mejora significativa en la estabilidad y durabilidad de la restauración dental, ofreciendo una solución duradera para la pérdida de dientes. Las aleaciones, como el cromo-cobalto y el titanio, son altamente biocompatibles, lo que reduce el riesgo de reacciones alérgicas y permite una integración segura con el entorno oral. Sin embargo, algunos pacientes pueden requerir un período de adaptación debido a la percepción inicial de la prótesis como más pesada o diferente en comparación con las alternativas no metálicas (Basset, 2021, p. 2).

2.3.2.2. Clases de Kennedy para el diseño.

Las Clases de Kennedy, establecidas por el Dr. Edward Kennedy en la década de 1920, son una clasificación fundamental en la odontología protésica para el diseño de PPR. Esta clasificación ayuda a los odontólogos a identificar la mejor estrategia de tratamiento protésico basada en la disposición y cantidad de dientes remanentes. La Clase I se refiere a casos donde hay ausencia de dientes posteriores bilaterales, la Clase II a la ausencia unilateral de dientes posteriores, la Clase III se caracteriza por la ausencia de uno o varios dientes donde aún se preserva la dentición posterior como soporte, y la Clase IV se distingue por la ausencia de dientes anteriores con una brecha que atraviesa la línea media (Mora et al., 2022, p. 237).

Figura 2

Clases de Kennedy para el diseño de prótesis

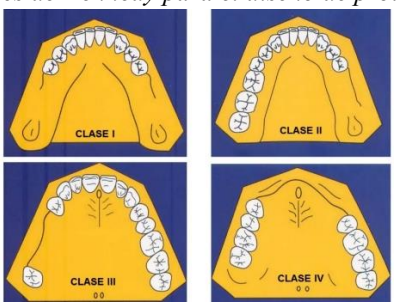

Nota. Cada clase presenta sus propios desafíos y requerimientos específicos para el diseño de la prótesis. Tomado de https://acortar.link/WTdcP5

2.4. Paciente Edéntulo Parcial con Labio y Paladar Hendido

El tratamiento de pacientes con edentulismo parcial y labio y paladar hendido presenta desafíos únicos que requieren un enfoque interdisciplinario para abordar tanto las necesidades funcionales como estéticas. Una hendidura labio palatina puede complicar significativamente la adaptación y retención de las prótesis dentales debido a las irregularidades anatómicas y la posible disminución de la integridad estructural de los tejidos orales. Por ello, el diseño de la prótesis debe ser meticulosamente personalizado para restaurar la funcionalidad masticatoria y mejorar la estética facial, proporcionando un soporte adecuado para los tejidos blandos y promoviendo la salud oral general (Lizárraga et al., 2019, p. 13).

La planificación prequirúrgica y la posible intervención ortodóntica previa a la colocación de la prótesis pueden ser necesarias para optimizar el resultado final. Los avances en materiales y técnicas protésicas permiten ahora soluciones más eficaces y confortables para estos pacientes, facilitando una mejor integración social y una mayor calidad de vida.

2.4.1. Características del Labio y Paladar Hendido

El labio y paladar hendido son malformaciones congénitas que ocurren cuando el labio superior y/o el paladar no se fusionan completamente durante el desarrollo embrionario temprano. Esta condición puede variar en gravedad, desde una pequeña muesca en el labio hasta una apertura grande que se extiende a través del paladar hasta la nariz. Estas anomalías

no solo afectan la apariencia física, sino que también pueden interferir con funciones vitales como la alimentación, el habla y la respiración (Palmero y Rodríguez, 2019).

La intervención para corregir el labio y paladar hendido generalmente comprende una serie de procedimientos quirúrgicos que comienzan en los primeros meses de vida y, en ocasiones, se extienden hasta la adolescencia. La reparación del labio hendido suele ser la primera etapa, enfocada en mejorar la funcionalidad y la apariencia estética, seguida por la corrección del paladar hendido, lo cual puede mejorar significativamente el habla y la capacidad de alimentación. El tratamiento de esta condición es altamente individualizado y requiere un enfoque multidisciplinario que puede incluir cirugía plástica, terapia del habla, ortodoncia y apoyo psicológico, abordando tanto las necesidades físicas como emocionales del paciente y su familia (Paucar et al., 2023, p. 2).

2.4.2. Necesidades Funcionales y Estéticas

Las necesidades funcionales de los pacientes con labio y paladar hendido son complejas y variadas, abarcando desde la alimentación y la respiración hasta el habla. Desde el nacimiento, estos pacientes pueden enfrentar dificultades significativas para succionar y alimentarse debido a la falta de un sellado efectivo en la cavidad oral, lo que puede llevar a desafíos nutricionales y de desarrollo. La intervención temprana es crucial para asegurar una nutrición adecuada (Cuevas et al., 2022, p. 3).

La reparación del labio y paladar hendido tiene un impacto profundo en la apariencia física del paciente, lo que a su vez afecta la autoestima y el bienestar psicológico. La cirugía plástica reconstructiva busca no solo cerrar la hendidura, sino también restaurar una apariencia más natural en la zona afectada, con un enfoque en la simetría facial y el contorno. La reconstrucción estética puede requerir varias etapas, adaptándose a las necesidades cambiantes del paciente a medida que crece (Cuevas et al., 2022, p. 12).

2.5. Condiciones Anatómicas del Paladar y el Reborde Alveolar

Las condiciones anatómicas del paladar y el reborde alveolar en pacientes con labio y paladar hendido presentan variaciones significativas que requieren atención especializada para una rehabilitación efectiva. El paladar hendido puede causar una discontinuidad en la estructura ósea y los tejidos blandos, afectando el desarrollo normal del reborde alveolar y complicando la erupción dental y la alineación. Esta situación puede generar desafíos en la colocación de implantes dentales y en la retención de prótesis, además de influir en la función del habla y la deglución (Alvarado, 2021).

La reconstrucción y el tratamiento ortodóntico desempeñan roles cruciales en la preparación del reborde alveolar para futuras restauraciones protésicas, buscando restaurar una anatomía más funcional y estética. Este enfoque multidisciplinario es esencial para abordar las complejidades inherentes a estas condiciones anatómicas, subrayando la importancia de una planificación cuidadosa y personalizada del tratamiento (Swayne, 2018).

2.5.1. Tipos de Reborde Alveolar

Los tipos de reborde alveolar, clasificados según su morfología y condición después de la pérdida dentaria, son cruciales para la planificación y el éxito de las rehabilitaciones protésicas. Estas variaciones incluyen rebordes alveolares bien preservados, que mantienen su altura y anchura tras la extracción dental, lo cual facilita la colocación de prótesis o implantes (Alvarado, 2021, p. 7).

En contraste, los rebordes reabsorbidos presentan una reducción significativa en su volumen, lo que puede complicar la retención protésica y requiere de técnicas avanzadas de regeneración ósea o de uso de prótesis especialmente diseñadas. La identificación precisa del tipo de reborde alveolar es crucial para determinar el enfoque terapéutico más adecuado, buscando maximizar la funcionalidad y estética de las restauraciones dentales y mejorar la calidad de vida del paciente (Sánchez, 2018, p. 8).

2.5.2. Fases de la Reabsorción Ósea en el Reborde Alveolar

La reabsorción ósea en el reborde alveolar ocurre en fases progresivas tras la pérdida de dientes, impactando significativamente en la planificación protésica y quirúrgica. Inicialmente, se observa una fase rápida de remodelación ósea, donde el hueso alveolar experimenta cambios significativos en los primeros meses después de la extracción. Esta etapa es seguida por una fase de reabsorción más lenta pero continua, que puede prolongarse durante años, alterando gradualmente la forma y el volumen del reborde alveolar (Gargallo et al., 2016, p. 79). Estos cambios impactan la estabilidad y el ajuste de las prótesis dentales, así como la viabilidad de los implantes, destacando la importancia de intervenciones tempranas y estrategias de mantenimiento óseo para preservar la estructura alveolar y garantizar resultados protésicos exitosos.

2.6. Tipos de Tratamiento

En pacientes con edentulismo parcial y labio y paladar hendido, los enfoques terapéuticos varían considerablemente, ajustándose a las necesidades específicas de cada caso. Las intervenciones pueden incluir cirugías reconstructivas para cerrar la hendidura y mejorar la funcionalidad del paladar, seguidas de tratamientos ortodónticos para corregir desalineaciones dentales y preparar el área para futuras prótesis. Estos procedimientos tienen como objetivo no solo restaurar la estética facial y la integridad oral, sino también mejorar significativamente la capacidad del paciente para hablar y alimentarse de manera efectiva (Cuevas et al., 2022, p. 3).

La implementación de prótesis dentales removibles juega un papel importante en la rehabilitación de estos pacientes, proporcionando soluciones personalizadas que se adaptan a la anatomía única de cada individuo. Estas prótesis deben ser diseñadas meticulosamente para asegurar una adecuada retención, soporte y estabilidad, teniendo en cuenta las particularidades del reborde alveolar y la presencia de tejidos cicatrízales. El uso de

materiales avanzados y técnicas de impresión digital puede facilitar la creación de prótesis que no solo cumplen con los requisitos funcionales, sino que también ofrecen una apariencia natural, mejorando así la calidad de vida del paciente y su confianza en sí mismo (Gómez et al., 2017, p. 175).

2.6.1. PPR para Paciente con Labio y Paladar Hendido

La prótesis parcial removible (PPR) representa una solución terapéutica de gran valor, diseñada para abordar tanto las necesidades funcionales como estéticas de esta población específica. Debido a las complejidades anatómicas y funcionales presentes, estas prótesis deben ser meticulosamente personalizadas. La PPR no solo rellena los espacios dejados por los dientes ausentes, sino que también puede diseñarse para cubrir las aberturas del paladar hendido, mejorando así la función masticatoria y la capacidad de habla del paciente (Lizárraga et al., 2019, p. 14).

Este tipo de prótesis juega un papel crucial en la mejora de la estética facial, brindando soporte a los tejidos blandos y contribuyendo a una apariencia más natural y equilibrada del rostro. Además, la adaptabilidad y removilidad de la PPR ofrecen una ventaja significativa, permitiendo ajustes oportunos a medida que el paciente crece o como parte de un tratamiento interdisciplinario que puede incluir cirugía ortognática, ortodoncia, o ambas.

CAPÍTULO III

MARCO METODOLÓGICO

Según Azuero (2019) el marco metodológico en un proyecto de investigación es fundamental, ya que define los procedimientos y técnicas que se seguirán para recopilar, analizar e interpretar los datos necesarios para alcanzar los objetivos del estudio. Actúa como una hoja de ruta detallada que orienta al investigador en el proceso de investigación, asegurando que los resultados sean confiables, válidos y susceptibles de ser replicados por otros estudiosos del campo (p. 112).

Este marco incluye la selección del diseño de investigación, los métodos de recolección de datos, las herramientas analíticas a utilizar, y las estrategias para asegurar la ética y la integridad de la investigación. La importancia del marco metodológico radica en su capacidad para proporcionar un enfoque sistemático y científicamente sólido a la investigación, lo que resulta esencial para construir conocimiento válido y contribuir efectivamente al cuerpo académico existente en un área de estudio específica.

3.1. Tipos de Investigación

El tipo de investigación que se llevó a cabo para el proyecto es descriptivo debido a "La investigación descriptiva es un tipo de investigación que tiene como objetivo principal describir las características o propiedades de un fenómeno, situación o área de estudio sin manipular las variables ni establecer relaciones causales. Su enfoque principal es proporcionar una representación detallada y precisa de lo que se está estudiando" (Yánez, 2023) Se trató de realizar la descripción detallada al objeto o caso del cual se requiere desarrollar el estudio previo, demostrando con transparencia lo que es y la función que desarrolla, una de sus características es la observación directa de fenómenos, comportamiento y situaciones que ocurran en un entorno, sin dar paso a la manipulación de datos variables y el control de las condiciones hechas por el sujeto investigador.

La retrospectiva y la prospectiva juegan un papel importante como base de la investigación, ya que, esta realiza el análisis de sucesos pasados y futuros. La retrospectiva es mirar hacia el pasado, esto se encarga de la recopilación de sucesos que ayudan a realizar preguntas para estimular la reflexión. La prospectiva está ligada con el futuro, por lo que se pueden realizar hipótesis gracias al análisis de las diferentes áreas, realiza un aporte teórico, con herramientas valiosas para forjar el resultado deseable.

3.2. Enfoque

Cualitativo

El enfoque cualitativo del proyecto se basa en la exploración y comprensión profunda de los fenómenos estudiados, buscando interpretar la realidad desde la perspectiva de los participantes. Se sustenta en la recolección de datos descriptivos, a través de técnicas como entrevistas, observaciones y análisis de documentos, que permiten una inmersión en el contexto específico del tema de investigación. Esta aproximación facilita la comprensión detallada de las experiencias, percepciones y motivaciones de los individuos, ofreciendo explicaciones ricas y profundas sobre los aspectos investigados y cómo estos influyen en el fenómeno de estudio (Hernández, 2014, p. 7).

Cuantitativo

En cuanto al enfoque cuantitativo, este se caracteriza por la recopilación y análisis de datos numéricos para testar hipótesis y establecer patrones de comportamiento dentro de la población de estudio. Mediante el uso de herramientas estadísticas y diseños experimentales o correlacionales, se busca cuantificar las variables y analizar sus relaciones, lo que permite generalizar los resultados a grupos más amplios. Esta metodología es fundamental para la validación empírica de las hipótesis planteadas, proporcionando una base sólida para la toma de decisiones y la formulación de recomendaciones específicas basadas en evidencia cuantitativa (Hernández, 2014, p. 4).

3.3. Matriz Operacional de Variables

Tabla 1
Matriz operacional de variables del estudio

OBJETIVO	VARIABLES	DEFINICIONES NOMINALES	DIMENSIONES	INDICADORES
Realizar una investigación científica para conocer los tipos, variaciones, dificultades y soluciones sobre el labio y paladar hendido.	Tipos y variaciones del labio y paladar hendido	Clasificación de las diferentes formas y grados de severidad del labio y paladar hendido.	- Tipos de hendidura	- Labio hendido unilateral - Labio hendido bilateral - Paladar hendido
	Dificultades en la elaboración de prótesis	Retos encontrados durante el proceso de diseño y fabricación de prótesis para pacientes con estas condiciones.	- Diseño - Fabricación	- Ajuste de la prótesis - Comodidad del paciente
	Soluciones protésicas	Estrategias y técnicas aplicadas para superar las dificultades en la creación de prótesis eficaces.	- Técnicas de moldeo - Materiales utilizados	- Uso de acrílico de alto impacto - Ajustes personalizados
Elaborar una prótesis dental mediante orden de trabajo, adecuada para el paciente, mediante la consulta subsecuente del especialista clínico.	Consulta subsecuente del especialista clínico	Interacción y retroalimentación del especialista clínico para la adecuación de la prótesis.	- Evaluación clínica - Ajustes basados en retroalimentación	- Frecuencia de consultas - Modificaciones en base a diferentes técnicas
Evaluar las funciones y aspecto estético de las	Funciones de la prótesis dental	Capacidad de la prótesis para restaurar las funciones básicas como	- Masticación - Habla	- Eficiencia masticatoria - Claridad del habla

piezas dentales faltantes del paciente.		la masticación, el habla y la estética.	- Estética	- Apariencia natural
	Aspecto estético de las piezas dentales	Valoración de cómo la prótesis mejora la apariencia facial y la sonrisa del paciente.	- Integración estética - Satisfacción del paciente	- Similitud de color de las piezas dentales - Satisfacción expresada por el paciente

Elaborado por Kelly Chisaguano

3.4. Herramientas

3.4.1. Nota de Evolución

La nota de evolución es una herramienta documental que registra de manera detallada el progreso y las observaciones clínicas de un paciente durante el tratamiento (Tiol, 2021, p.282). En este estudio, se empleará para documentar cada etapa en la elaboración de la prótesis dental removible, incluyendo ajustes, reacciones del paciente y cualquier incidencia técnica. Esto permitirá un seguimiento exhaustivo del proceso protésico, facilitando ajustes personalizados que aseguren el ajuste óptimo y la funcionalidad de la prótesis para el paciente con labio y paladar hendido.

3.4.2. Encuesta de Satisfacción

La encuesta de satisfacción es un instrumento diseñado para medir la percepción y la aceptación del paciente respecto a la prótesis dental recibida (Palmieri y Sánchez, 2019, p. 27). En el marco del proyecto, esta herramienta se aplicará después de la colocación de la prótesis, evaluando aspectos como la comodidad, la estética, la funcionalidad, y la adaptabilidad de la prótesis. La retroalimentación obtenida será fundamental para evaluar el tratamiento y para identificar áreas de mejora en futuras intervenciones protésicas.

3.5. Técnicas

3.5.1. Consulta subsecuente

La consulta subsecuente se refiere al método de seguimiento y evaluación continua del paciente, donde se ajustan y refinan los detalles del tratamiento basándose en la evolución clínica y las necesidades específicas (Gómez, 2019, p. 50). En nuestro estudio, esta técnica será esencial para adaptar la prótesis dental a las características únicas del paciente con labio y paladar hendido, permitiendo ajustes personalizados y asegurando que la prótesis cumpla con los objetivos funcionales y estéticos establecidos.

3.5.2. Orden de Trabajo

La orden de trabajo es un procedimiento que especifica las directrices y los pasos necesarios para la fabricación de un producto o la prestación de un servicio (Albornoz, 2020). En el contexto de este proyecto, se generará una orden de trabajo para cada fase de la elaboración de la prótesis dental, detallando las características que debe tener la prótesis, los materiales a utilizar y las etapas específicas del proceso de fabricación. Este documento formal servirá como guía para el equipo protésico, asegurando que cada prótesis sea fabricada conforme a los requisitos clínicos y las expectativas del paciente.

Figura 3

Orden de trabajo

FICHA DE ORDEN DE TRABAJO

Datos del Paciente:

Campo	Detalle
Nombre y apellido:	Paciente
Edad:	75
Dirección:	Guamaní, Pichincha, Quito
Contacto:	0977540012
Historia Clínica:	Paciente con labio y paladar hendido, uso de prótesis dental previa

Especificaciones del Tratamiento Protésico:

Campo	Detalle
Tipo de prótesis:	Prótesis dental removible
Materiales:	Acrílico de alta resistencia, dientes artificiales de resina, metal para refuerzos
Material adicional:	Impresiones preliminares y funcionales proporcionadas por el odontólogo

Observaciones Clínicas:

Campo	Detalle
Adaptación especial:	Requiere adaptación especial para labio y paladar hendido
Dimensión vertical y oclusión:	Verificar dimensión vertical y oclusión

Proceso de Revisión y Confirmación:

Etapa	Fecha
Evaluación inicial:	01/06/2024
Toma de impresiones preliminares:	03/06/2024
Impresiones funcionales:	05/06/2024
Registro de relación intermaxilar:	07/06/2024
Prueba de dientes en cera:	09/06/2024
Colocación de prótesis terminada:	11/06/2024
Primer control post colocación:	12/06/2024
Segundo control post colocación (opcional):	18/06/2024

Firma del Odontólogo: _____

Firma del Técnico Dental: _____

Elaborada por Kelly Chisaguano

3.5.3. Población y Muestra

Población

La población de estudio es un conjunto de casos, definido, limitado y accesible, que formará el referente para la elección de la muestra, y que cumple con una serie de criterios predeterminados (Arias, et al., 2016, p. 3)

Aunque el tratamiento se realizará en una sola persona, el conocimiento y las observaciones obtenidas tendrán implicaciones para entender y mejorar los procesos y resultados para toda esta población específica, buscando generar evidencia que pueda aplicarse para mejorar la calidad de vida de futuros pacientes con características similares.

Muestra

Es un subconjunto de la población de estudio, es el grupo de personas que realmente se estudiaran. Debe ser representativa de la población y para lograr esto se tiene que tener bien definido los criterios de inclusión y exclusión, así como la realización de una buena técnica de muestreo (Diaz, 2017, p.5)

Técnica de muestreo intencional

Permite seleccionar casos característicos de una población limitando la muestra sólo a estos casos. Se utiliza en escenarios en las que la población es muy variable y consiguientemente la muestra es muy pequeña. Por ejemplo, entre todos los sujetos con CA, seleccionar a aquellos que más convengan al equipo investigador, para conducir la investigación (Otzen & Manterola, 2017, p.4)

Dado el enfoque particular de este proyecto, la muestra consiste en un único paciente, diagnosticado con labio y paladar hendido, a quien se le elaboró y adaptó una prótesis dental removible. Esta selección permite un estudio detallado de las necesidades, desafíos y resultados del tratamiento protésico en un contexto muy específico. Aunque la investigación se centra en un solo caso, los hallazgos y aprendizajes obtenidos se considerarán valiosos

para aplicar a casos futuros con condiciones similares, proporcionando hallazgos significativos sobre las mejores prácticas, ajustes necesarios y expectativas de tratamiento dentro de esta población particular.

3.6. Estudios Iniciales

3.6.1. Caso Clínico

Tabla 2
Datos personales y diagnóstico

Datos	Descripción
Nombre y apellido	Wilson Xavier Aguaisa Guachamboza
Sexo	Masculino
Fecha de nacimiento	1980
Edad	43 años
Cédula de ciudadanía	1713266193
Provincia	Pichincha, Quito
Parroquia	El Inca
Dirección	La Campiña del Inca
Escolaridad	Bachiller
Ocupación	Electricista
Convive con	Casado
Religión	Católica
Informante paciente	Wilson Xavier Aguaisa Guachamboza
Motivo de consulta	Provisión de prótesis dental removible para labio y paladar hendido
Enfermedad Actual	Labio y paladar hendido
Antecedentes familiares	Sin antecedentes relevantes

Antecedentes personales	Sin antecedentes relevantes
Hábitos	No fumador, no bebedor
Examen Físico	Condiciones normales adecuadas para tratamiento dental
Signos vitales	Estables
Medidas antropométricas	Peso: 78 kg, Altura: 175 cm
Exámenes paraclínicos	No aplicable

Elaborado por Kelly Chisaguano

3.6.2. Diagnostico

El paciente presenta un labio y paladar hendido, lo cual ha afectado significativamente su salud oral y calidad de vida. Durante los últimos años, el paciente ha experimentado dificultades funcionales y estéticas debido a esta condición congénita. El labio y paladar hendido han contribuido a la falta de una adecuada retención y estabilidad en las prótesis dentales previas, complicando su capacidad de masticación y fonación.

La ausencia dental ha provocado una considerable reabsorción del hueso alveolar, afectando negativamente la base de soporte para cualquier prótesis dental removible. Esta reabsorción ósea ha disminuido la dimensión vertical oclusal del paciente, resultando en una menor eficacia masticatoria y en una pronunciación afectada. Además, la prótesis dental actual muestra signos de deterioro significativo, con dientes artificiales desgastados y una base que no se adapta correctamente a la mucosa oral del paciente.

El paciente también presenta una higiene oral deficiente, evidenciada por la acumulación de residuos alimenticios solidificados en la prótesis, lo cual incrementa el riesgo de infecciones orales y complica aún más el uso de la prótesis dental. La movilidad de la prótesis actual ha llevado a una pérdida de peso notable en el paciente, ya que no puede

alimentarse adecuadamente, y ha afectado su capacidad de comunicarse de manera efectiva debido a la inestabilidad de la misma.

La condición de labio y paladar hendido, junto con la reabsorción ósea y la deficiencia en la adaptación de la prótesis dental, requiere un enfoque multidisciplinario para su diagnóstico y tratamiento. Es esencial realizar una evaluación detallada de la estructura ósea y de los tejidos blandos, así como una planificación cuidadosa para la elaboración de una prótesis dental removible que ofrezca una mejor retención, estabilidad y funcionalidad, mejorando así la calidad de vida del paciente.

Este diagnóstico subraya la necesidad de un tratamiento protésico especializado que aborde no solo la restauración estética y funcional de la cavidad oral, sino también la rehabilitación integral del paciente, considerando las particularidades anatómicas y fisiológicas asociadas con el labio y paladar hendido.

Figura 4

Radiografía Panorámica del Paciente Wilson Aguaisa



Nota. La imagen muestra una radiografía panorámica de Wilson Aguaisa, utilizada para evaluar detalladamente la estructura ósea y la disposición dental antes de la confección de su prótesis dental removible. Esta técnica de imagen es esencial para planificar tratamientos precisos y personalizados para pacientes con labio y paladar hendido.

Figura 5

Evaluación de la anatomía del paciente Wilson Xavier Aguaisa Guachamboza



Nota. La imagen captura el examen de la mordida Clase III de Angle de un paciente con labio y paladar hendido, destacando la evaluación detallada necesaria para planificar la intervención protésica. Este diagnóstico es crucial para diseñar una prótesis que mejore tanto la función masticatoria como la estética facial del paciente.

3.6.3. Plan de Tratamiento

La elaboración se hará con materiales especializados en ocho sesiones, cada una con una duración aproximada de 30 minutos. Este proceso detallado se organiza de la siguiente manera:

Primera sesión: Comprende una evaluación inicial exhaustiva que incluye la recopilación de la historia clínica del paciente, una evaluación intraoral detallada para entender las características anatómicas específicas del labio y paladar hendido, y la firma del consentimiento informado, asegurando que el paciente comprende y acepta el plan de tratamiento propuesto.

Segunda sesión: Se realiza la toma de impresiones preliminares, estableciendo la base inicial para la confección de las prótesis. En esta etapa, se emplean materiales de impresión

específicos que capturan las estructuras orales con precisión, considerando las irregularidades anatómicas del paladar hendido.

Tercera sesión: Se llevan a cabo impresiones funcionales, utilizando técnicas y materiales que permiten obtener un molde detallado y exacto de la morfología oral del paciente. Esto incluye la captura de la forma y el contorno del labio y paladar hendido, esenciales para una prótesis bien adaptada.

Cuarta sesión: Se registra la relación intermaxilar mediante la prueba de rodetes, asegurando la correcta dimensión vertical y la alineación oclusal. En esta etapa, se verifica la funcionalidad y estética, garantizando que la prótesis proporcionará una masticación eficiente y una apariencia natural.

Quinta sesión: Se realiza la prueba de dientes en cera, permitiendo hacer los ajustes estéticos y funcionales necesarios antes de la finalización de la prótesis. Esto asegura que la prótesis no solo se vea bien, sino que también funcione adecuadamente dentro de la cavidad oral del paciente.

Sexta sesión: Se coloca la prótesis finalizada, permitiendo al paciente experimentar la funcionalidad completa de la nueva dentadura. En esta sesión se proporcionan instrucciones detalladas sobre el cuidado y mantenimiento de la prótesis, así como recomendaciones para la higiene oral. Adicionalmente, se programan dos sesiones de control post colocación para asegurar la adaptación y comodidad del paciente con la prótesis**.**

Séptima sesión: Primer control programado 48 horas después de la colocación de la prótesis, durante el cual se realizan los ajustes y alivios necesarios para asegurar que la prótesis se ajuste cómodamente y funcione correctamente.

Octava sesión: Segundo control opcional a los 7 días, para evaluar la adaptación del paciente a la prótesis y realizar cualquier ajuste adicional necesario, garantizando la satisfacción y comodidad a largo plazo.

Este plan de tratamiento se diseñó para abordar las necesidades específicas de los pacientes con labio y paladar hendido, proporcionando una solución protésica que mejora significativamente la calidad de vida mediante una mejor masticación, fonación y estética.

3.6.4. Orden de Trabajo

La orden de trabajo desempeña un papel crucial en la coordinación y precisión del proceso de fabricación de la prótesis dental removible para pacientes con labio y paladar hendido. Este documento, meticulosamente elaborado, detalla las especificaciones clínicas proporcionadas por los odontólogos o especialistas, y actúa como un puente de comunicación esencial entre el clínico y el técnico dental responsable de la confección de la prótesis.

La ficha u orden de trabajo se elabora siguiendo un protocolo detallado que garantiza la documentación exhaustiva de toda la información relevante sobre el paciente y el tratamiento. Este proceso incluye:

Recopilación de información del paciente:

- Datos personales: Nombre, edad, dirección, y contacto del paciente.
- Historia clínica: Información detallada sobre el estado de salud oral y general del paciente, antecedentes médicos, y condiciones específicas relacionadas con el labio y paladar hendido.

Especificaciones del tratamiento protésico:

- Descripción del tipo de prótesis a fabricar, en este caso, una prótesis dental removible.
- Detalle de los materiales específicos que se utilizarán en la confección de la prótesis, incluyendo cualquier material adicional entregado por el odontólogo.
- Instrucciones y observaciones particulares del odontólogo sobre el diseño y personalización de la prótesis, adaptadas a las necesidades individuales del paciente.

Proceso de revisión y confirmación:

Cada etapa del proceso de confección de la prótesis es registrada y revisada, asegurando que todos los detalles sean considerados y que la prótesis final cumpla con los más altos estándares de calidad y funcionalidad. La orden de trabajo es revisada tanto por el clínico como por el técnico dental en múltiples puntos del proceso, para asegurar la precisión y el cumplimiento de las especificaciones.

Figura 6

Formulario de Laboratorio Dental para Wilson Aguaisa: Planificación de Prótesis

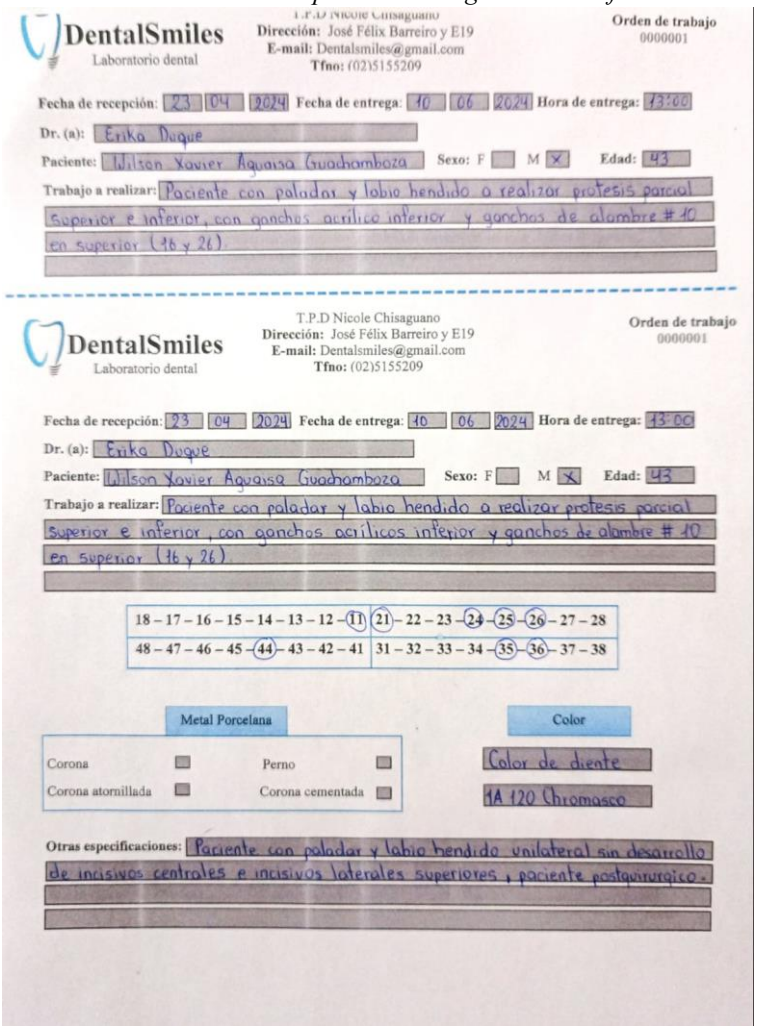

DentalSmiles
Laboratorio dental

T.P.D Nicole Chisaguano
Dirección: José Félix Barreiro y E19
E-mail: Dentalsmiles@gmail.com
Tfno: (02)5155209

Orden de trabajo 0000001

Fecha de recepción: 23 / 04 / 2024 **Fecha de entrega:** 10 / 06 / 2024 **Hora de entrega:** 13:00

Dr. (a): Erika Duque

Paciente: Wilson Xavier Aguaisa Guachamboza **Sexo:** F ☐ M ☒ **Edad:** 43

Trabajo a realizar: Paciente con paladar y labio hendido a realizar protesis parcial superior e inferior, con ganchos acrilico inferior y ganchos de alambre # 10 en superior (16 y 26).

DentalSmiles
Laboratorio dental

T.P.D Nicole Chisaguano
Dirección: José Félix Barreiro y E19
E-mail: Dentalsmiles@gmail.com
Tfno: (02)5155209

Orden de trabajo 0000001

Fecha de recepción: 23 / 04 / 2024 **Fecha de entrega:** 10 / 06 / 2024 **Hora de entrega:** 13:00

Dr. (a): Erika Duque

Paciente: Wilson Xavier Aguaisa Guachamboza **Sexo:** F ☐ M ☒ **Edad:** 43

Trabajo a realizar: Paciente con paladar y labio hendido a realizar protesis parcial superior e inferior, con ganchos acrilicos inferior y ganchos de alambre # 10 en superior (16 y 26).

18 – 17 – 16 – 15 – 14 – 13 – 12 – (11)	(21) – 22 – 23 – (24) – (25) – (26) – 27 – 28
48 – 47 – 46 – 45 – (44) – 43 – 42 – 41	31 – 32 – 33 – 34 – (35) – (36) – 37 – 38

Metal Porcelana

Corona ☐ Perno ☐
Corona atornillada ☐ Corona cementada ☐

Color

Color de diente
1A 120 Chromasco

Otras especificaciones: Paciente con paladar y labio hendido unilateral sin desarrollo de incisivos centrales e incisivos laterales superiores, paciente postquirurgico.

Nota. El documento muestra el formulario de laboratorio dental llenado para Wilson Aguaisa, especificando la creación de prótesis acrílicas para un paciente con labio y paladar hendido. Las instrucciones resaltan la necesidad de precisión en el registro de la mordida y el color para asegurar una adaptación óptima y resultados estéticos.

3.6.5. Nota de Evolución del paciente

El tratamiento protésico en pacientes con labio y paladar hendido requiere un enfoque multidisciplinario y detallado para asegurar resultados funcionales y estéticos óptimos. Este proceso comprende una serie de sesiones cuidadosamente planificadas, que van desde la evaluación inicial hasta los controles post colocación. Cada sesión está diseñada para abordar aspectos específicos del diagnóstico y tratamiento, garantizado que la prótesis dental removible se adapte perfectamente a las necesidades del paciente, mejorando así su calidad de vida. En esta tabla se detallan cada sesión, los procedimientos realizados y las observaciones pertinentes.

Tabla 3
Nota de evolución del caso

Visita	Procedimiento	Indicaciones/Observaciones	Fotografía
Primera sesión	Evaluación inicial exhaustiva	Comprende la recopilación de la historia clínica del paciente, una evaluación intraoral detallada para entender las características anatómicas específicas del labio y paladar hendido, y la firma del consentimiento informado, asegurando que el paciente comprende y acepta el plan de tratamiento propuesto.	
Segunda sesión	Toma de impresiones	Se realiza la toma de impresiones preliminares, durante este procedimiento el clínico determino que la impresión capturo las estructuras orales con precisión, considerando las irregularidades anatómicas del paladar hendido. Por lo que la impresión se la tomara como definitiva o funcional.	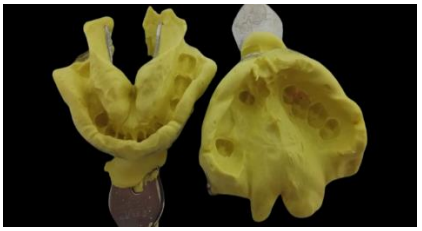

Tercera sesión	Registro de relación intermaxilar	Se registra la relación intermaxilar mediante la prueba de rodetes, asegurando la correcta dimensión vertical y la alineación oclusal. En esta etapa, se verifica la funcionalidad y estética, garantizando que la prótesis proporcionará una masticación eficiente y una apariencia natural.	
Cuarta sesión	Prueba de dientes en cera	El diente se prueba en cera para poder realizar las correcciones estéticas y funcionales necesarias antes de completar la restauración. Esto garantiza que la restauración tenga un aspecto bonito y funcione correctamente en boca del paciente.	
Quinta sesión	Prótesis terminada	Ya terminadas las prótesis gracias a la aprobación del clínico, se coloca en boca, permitiendo al paciente experimentar la funcionalidad completa de la nueva dentadura.	
Sexta sesión	Control post colocación	Primer control programado 72 horas después de la colocación de la prótesis, durante el cual se realizan los ajustes y alivios necesarios para asegurar que la prótesis se ajuste cómodamente y funcione correctamente. Este procedimiento lo realiza el clínico	

Elaborado por Kelly Chisaguano

3.6.6. Desarrollo Inicial

Diagnostico

En esta etapa, se realiza un examen clínico completo que incluye la inspección visual y táctil de la cavidad oral, la evaluación de la estructura del labio y paladar hendido, y la identificación de cualquier anormalidad o complicación asociada. Se recopila información sobre la historia médica y dental del paciente, prestando especial atención a antecedentes de cirugías reconstructivas previas, uso de prótesis anteriores y cualquier tratamiento ortodóntico o maxilofacial recibido. Además, se toman en cuenta factores como la salud periodontal, la presencia de tejido cicatricial y la morfología del reborde alveolar, que son cruciales para el diseño y adaptación de la prótesis.

Además, el diagnóstico técnico incluye estudios complementarios, como radiografías panorámicas y tomografías computarizadas, que permiten visualizar en tres dimensiones las estructuras óseas y de los tejidos blandos. Estos estudios proporcionan información esencial sobre la densidad y la altura del hueso alveolar, la relación entre las arcadas dentales y las características específicas del defecto palatino. La recopilación de estos datos permite al equipo clínico y técnico formular un plan de tratamiento personalizado, optimizando el diseño de la prótesis para mejorar la funcionalidad masticatoria, la fonación y la estética del paciente. La precisión en el diagnóstico es fundamental para asegurar que la prótesis removible proporcione una solución eficaz y duradera, mejorando significativamente la calidad de vida del paciente con labio y paladar hendido.

Impresiones Dentales

Durante la segunda sesión del plan de tratamiento, se realizaron las impresiones dentales iniciales del paciente con labio y paladar hendido. Este proceso comenzó con la selección de cucharillas de impresión adecuadas que se adaptaran cómodamente a la anatomía única del paciente. Se utilizó un material de impresión de alginato debido a sus propiedades

de precisión y comodidad para el paciente. La mezcla del alginato se preparó cuidadosamente para obtener una consistencia homogénea, y luego se colocó en las cucharillas. Se insertaron en la boca del paciente, asegurando que el material cubriera completamente el reborde alveolar y las áreas del labio y paladar hendido. Una vez fraguado el alginato, se retiraron las impresiones con cuidado para evitar cualquier distorsión. Estas impresiones iniciales proporcionaron una base fundamental para la creación de modelos preliminares que guiarían las etapas posteriores del tratamiento.

En la tercera sesión, se llevaron a cabo las impresiones anatómicas o funcionales, utilizando materiales de impresión más específicos, como el elastómero de silicona. Este material permitió obtener detalles finos y precisos de la morfología oral del paciente. Antes de tomar estas impresiones, se realizaron ajustes en las cucharillas personalizadas para asegurar una mejor adaptación y retención durante el proceso.

Figura 7

Impresión dental

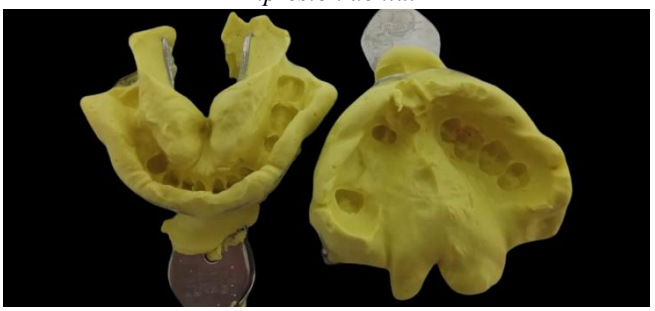

Elaborado por Kelly Chisaguano

El material de impresión se mezcló y aplicó en las cucharillas, que se insertaron de nuevo en la boca del paciente. Se solicitó al paciente movimientos funcionales para capturar la dinámica de los tejidos blandos, asegurando que la prótesis final se adaptara perfectamente en estado de reposo y en movimiento. Las impresiones resultantes fueron revisadas minuciosamente para verificar la precisión y se utilizaron para crear moldes de trabajo definitivos, fundamentales para el diseño y confección de la prótesis dental removible, garantizando un ajuste óptimo y funcionalidad adecuada.

3.8. Desarrollo del Producto

Materiales a usar en el proceso:

- Acrílico de termocurado color rosado
- Tablilla de dientes del tamaño y color correspondiente.
- Yesos tipo II y III
- Vaselina
- Aislante par acrílico
- Polyshine

Instrumental:

- Diablito
- Espátula 7ª
- Espátula ancha
- Oclusor
- Flameador
- Fresas de pulido
- Cepillo de dientes de cerdas medianas
- Guantes de nitrilo
- Uniforme del instituto

Equipos:

- Encerador manual o digital
- Micromotor
- Recortadora de modelos de yeso
- Prensas
- Motor de alta
- Cocina
- Ollas

3.8.1. Modelado Primario o Elaboración del Zócalo

El desarrollo del protocolo para la elaboración de una prótesis dental removible en pacientes con labio y paladar hendido comienza con la creación del modelo primario, también conocido como la elaboración del zócalo. Este proceso se inicia con la preparación de las impresiones obtenidas en las sesiones anteriores. Las impresiones se llenan con yeso tipo II para obtener modelos preliminares. Este yeso proporciona una base sólida y estable para trabajar, permitiendo reproducir con precisión la anatomía oral del paciente. Una vez fraguado el yeso, se retiran las impresiones cuidadosamente, asegurándose de que el modelo

resultante esté libre de burbujas y defectos que puedan comprometer la precisión del ajuste de la prótesis.

Figura 8
Modelo de trabajo análisis del diseño

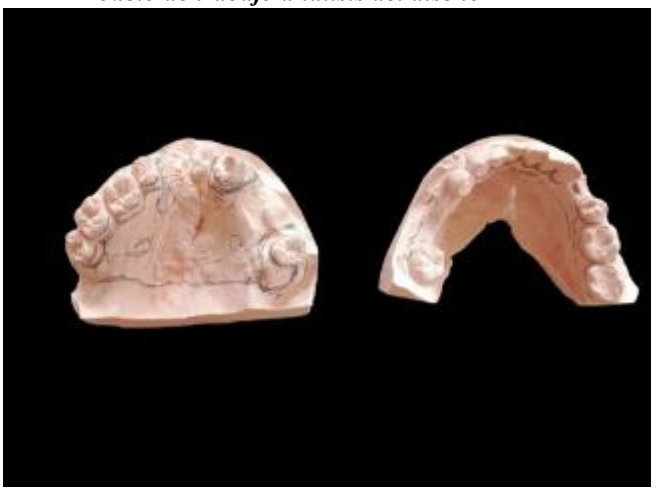

Elaborado por Kelly Chisaguano

3.8.2. Alivio de las Partes Retentivas de la Cavidad Oral

El alivio de las partes retentivas de la cavidad oral es una etapa crucial en la confección de una prótesis dental removible para pacientes con labio y paladar hendido. Esta fase se centra en asegurar que la prótesis se ajuste cómodamente y sin causar irritación o daño a los tejidos orales. Dado que los pacientes con labio y paladar hendido presentan una anatomía oral irregular, es esencial identificar y aliviar las áreas de alta retención para evitar puntos de presión excesiva que puedan comprometer el confort y la funcionalidad de la prótesis.

Durante esta etapa, se lleva a cabo un análisis detallado del modelo de trabajo, identificando las zonas donde la prótesis podría ejercer una presión indebida. Utilizando herramientas específicas, como fresas y discos de alivio, el técnico dental realiza ajustes precisos en la base de la prótesis. Estos ajustes incluyen el alisado y la reducción de material en áreas críticas, como prominencias óseas y zonas de tejido blando que podrían estar sujetas

a fricción constante. Además, se pueden utilizar materiales de impresión de alta precisión para hacer un registro intraoral dinámico, que capture la funcionalidad y movilidad de los tejidos blandos, permitiendo un alivio más exacto y personalizado.

Figura 9

Alivio de las partes retentivas de la cavidad oral

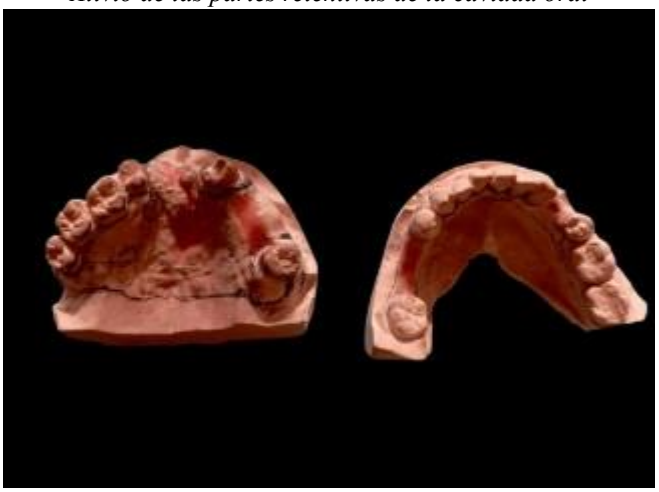

Elaborado por Kelly Chisaguano

3.8.3. Duplicación de Modelos

Este proceso permite crear una réplica exacta del modelo original, lo que facilita múltiples ensayos y ajustes sin comprometer la integridad del modelo maestro. La duplicación se realiza utilizando materiales específicos como el silicón para duplicados, que captura todos los detalles anatómicos con alta precisión. El modelo original se sumerge en el material de duplicación, que una vez fraguado, permite la creación de varios modelos de trabajo idénticos. Estos modelos duplicados son fundamentales para probar diferentes configuraciones y ajustes de la prótesis, asegurando que cada modificación se realice con base en una réplica precisa del modelo anatómico del paciente.

Además, la duplicación de modelos ofrece una ventaja significativa en términos de eficiencia y seguridad. Permite al técnico dental experimentar con diferentes materiales y técnicas de ajuste sin riesgo de dañar el modelo original. Este enfoque garantiza que cualquier

cambio o ajuste necesario se pueda realizar en un entorno controlado y replicable, optimizando así el proceso de fabricación de la prótesis.

Figura 10

Duplicación de modelo



Elaborado por Kelly Chisaguano

3.8.4. Realización de Placas Base Acrílicas

Estas placas base actúan como estructuras provisionales que soportan los dientes artificiales durante las fases de prueba y ajuste. El proceso comienza con la selección de acrílico autopolimerizable, conocido por su durabilidad y capacidad para adaptarse con precisión a los modelos de trabajo duplicados. El acrílico se mezcla según las proporciones recomendadas y se aplica sobre el modelo duplicado previamente aislado, asegurando que cubra todas las superficies necesarias sin dejar áreas descubiertas.

Una vez aplicado el acrílico, se coloca una cubierta transparente para permitir la visualización de la adaptación del material mientras se polimeriza. Después del fraguado, las placas base se retiran cuidadosamente del modelo y se revisan para detectar posibles imperfecciones o irregularidades. Las bordes se recortan y alisan para evitar cualquier incomodidad o irritación en la boca del paciente. La precisión en esta etapa es crucial, ya que las placas base acrílicas deben proporcionar una representación exacta de la futura prótesis definitiva, permitiendo realizar pruebas de ajuste y oclusión con alta fidelidad. Este proceso

garantiza que cualquier ajuste necesario se identifique y realice antes de la fabricación de la prótesis final, asegurando un resultado funcional y cómodo para el paciente.

Figura 11

Placa base acrílica



Elaborado por Kelly Chisaguano

3.8.5. Realización de Rodetes

Los rodetes, confeccionados generalmente con cera, son utilizados para establecer y registrar la relación intermaxilar y la dimensión vertical del paciente. Este paso es crucial para asegurar que la prótesis final proporcione una mordida funcional y cómoda, así como una apariencia estética adecuada.

El proceso comienza con la colocación de la base acrílica, previamente confeccionada, en el modelo de trabajo. Sobre esta base, se construyen los rodetes de cera. La cera se calienta y se modela cuidadosamente sobre la base acrílica, formando una estructura que simula la forma de las futuras encías y la posición de los dientes artificiales. Los rodetes deben ser ajustados meticulosamente para reflejar la dimensión vertical adecuada, lo que implica medir y ajustar la altura de los rodetes hasta que se alcance una relación intermaxilar equilibrada y funcional.

Figura 12

Realización de rodetes



Elaborado por Kelly Chisaguano

El uso de rodetes en el proceso de confección de una prótesis dental removible es esencial para determinar varias referencias anatómicas cruciales, como las líneas de sonrisa, las guías caninas y la altura adecuada de la prótesis. Los rodetes deben tener estas medidas y angulaciones, para el rodete superior zona anterior debe tener una altura de 20–22 mm desde el fondo de surco con una angulación de unos 15 grados y para el posterior una altura de 5–8 mm, para el rodete inferior zona anterior debe tener una altura de 16–18 mm desde el fondo de surco y en su zona posterior la altura debe ser de 0 mm, las medidas estipuladas por el protocolo, pero se aplica solo en casos de prótesis totales. Los rodetes de altura para prótesis parcial su medida se rige al punto más alto de las piezas dentales como referencia.

Este paso asegura que la prótesis no solo es funcional, sino que presenta una apariencia natural y estética, muy importante en pacientes con labio y paladar hendido.

Determinación de Líneas de Sonrisa

Durante la fase de ajuste de los rodetes, se observa la línea de sonrisa del paciente, que es la curva que sigue el borde inferior de los dientes superiores al sonreír. La cera de los rodetes se modela y se ajusta hasta que esta línea se alinee correctamente con la sonrisa natural del paciente, asegurando una estética armoniosa. La línea de sonrisa se debe correlacionar con la curvatura del labio superior, proporcionando una guía visual para la

colocación de los dientes artificiales. Este paso es esencial para garantizar que la prótesis se vea natural y complemente la fisonomía del paciente.

Figura 13

Rodetes para determinar líneas de sonrisa, guías caninas y altura



Elaborado por Kelly Chisaguano

Guías Caninas y Altura de los Rodetes

La identificación de las guías caninas es otro aspecto crucial en la utilización de los rodetes. Estas guías son puntos de referencia que ayudan a determinar la posición correcta de los caninos artificiales, que juegan un papel importante en la función masticatoria y en la estética dental. Los rodetes de cera se ajustan de manera que las guías caninas coincidan con los puntos anatómicos correspondientes en la boca del paciente. Además, se verifica la altura de los rodetes para establecer la dimensión vertical adecuada, asegurando que la oclusión sea correcta y cómoda para el paciente. La altura de los rodetes influye directamente en la distancia entre las arcadas superior e inferior, por lo que debe ser ajustada cuidadosamente para evitar problemas de mordida y garantizar una función masticatoria eficaz.

3.8.6. Articulado de Modelos Según su Registro de Mordida

El articulado de modelos según su registro de mordida es una etapa crítica en el proceso de confección de una prótesis dental removible, especialmente en pacientes con labio y paladar hendido. Este procedimiento asegura que la relación oclusal registrada durante la

fase de ajuste de los rodetes se transfiera con precisión al articulador, un dispositivo que simula los movimientos mandibulares del paciente.

Montaje en el Articulador

Para comenzar, los modelos superior e inferior del paciente se montan en un articulador semi ajustable. El registro de mordida, obtenido previamente con los rodetes de cera, se coloca entre los modelos para asegurar que la relación intermaxilar se mantenga fielmente durante el montaje. El modelo superior se fija primero al brazo superior del articulador utilizando yeso de montaje, asegurando que esté perfectamente alineado. Posteriormente, el modelo inferior se monta en el brazo inferior del articulador, utilizando el registro de mordida como guía para lograr la posición correcta.

Ajuste y Verificación de la Oclusión

Una vez montados, se verifica que los modelos reproducen de manera precisa la mordida del paciente. El articulador permite simular los movimientos mandibulares, como la apertura, cierre y movimientos laterales, facilitando la evaluación de la oclusión y la detección de posibles interferencias. Si se identifican discrepancias, se realizan ajustes en el montaje para corregir la alineación oclusal. Este paso es fundamental para garantizar que la prótesis dental removible proporcionará una mordida equilibrada y funcional, evitando problemas de oclusión que podrían afectar la masticación y la fonación.

El uso del articulador y el registro de mordida permite una visualización precisa y detallada de la relación oclusal, asegurando que la prótesis final se ajuste de manera óptima a la anatomía del paciente. Este proceso no solo mejora la funcionalidad de la prótesis, sino que también contribuye significativamente a la comodidad y satisfacción del paciente, proporcionando una base sólida para la colocación de los dientes artificiales y la finalización de la prótesis.

Figura 14

Articulado de modelo según su registro de mordida

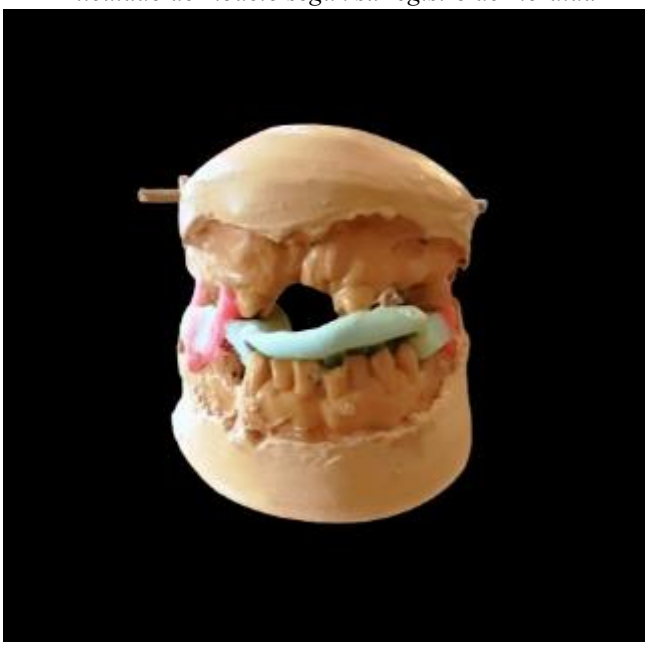

Elaborado por Kelly Chisaguano

3.8.7. Enfilado Dental y ganchos de alambre

El enfilado dental es un paso esencial en la fabricación de restauraciones dentales removibles, ya que implica la colocación y alineación precisa de los dientes artificiales sobre una base de cera de un modelo montado en un articulador. Este proceso es especialmente importante para pacientes con labio y paladar hendido, ya que la alineación adecuada de los dientes no sólo debe garantizar una función masticatoria eficaz, sino también proporcionar una apariencia estética que promueva la confianza en sí mismo y la salud del paciente.

El enfilado dental comienza con la selección de dientes artificiales adecuados en términos de tamaño, forma y color, para que se integren armoniosamente con la anatomía facial del paciente. Una vez seleccionados, los dientes se colocan en las bases de cera que representan las encías. El técnico dental ajusta cada diente de manera individual, siguiendo las guías establecidas durante la fase de prueba de los rodetes. Se presta especial atención a la alineación y el contacto oclusal de los dientes, asegurando que se establezca una mordida equilibrada y funcional.

Durante el enfilado dental, se realizan múltiples pruebas en el articulador para verificar la posición y la oclusión de los dientes artificiales. Se simulan movimientos mandibulares para asegurarse de que los dientes no interfieran entre sí y que la oclusión sea correcta en todas las posiciones de la mandíbula. Además, se evalúa la estética de la sonrisa del paciente, ajustando la longitud y el ángulo de los dientes para que se vean naturales y proporcionen un soporte adecuado a los labios y las mejillas. Este proceso incluye la verificación de las guías caninas y la línea de la sonrisa, así como la armonización de la arcada dental superior e inferior.

En cuanto a la elaboración de ganchos de alambre se los estableció en la pieza 16 y 26 para una mejor sostenibilidad de la prótesis, estos van colocados con cera en la placa base para su conjunta prueba de enfilado, ya que se entrega un prototipo de lo que será la futura prótesis finalizada, se verifica que estos ganchos abracen el Ecuador dentario y no moleste en la oclusión del paciente. Una vez aprobado el prototipo se lo envía a su respectiva terminación como producto final.

Figura 15

Enfilado dental



Elaborado por Kelly Chisaguano

3.8.8. Enmuflado y desencerado

El enmuflado es una etapa esencial en la fabricación de una prótesis dental removible, particularmente importante para asegurar la durabilidad y precisión de la prótesis en pacientes con labio y paladar hendido. Este proceso implica la transferencia del montaje en cera con los dientes artificiales a una base acrílica definitiva, utilizando un proceso de prensado y calentamiento en una mufla, garantizando así una estructura robusta y bien adaptada a la cavidad oral del paciente.

El enmuflado comienza con la preparación del montaje en cera que contiene los dientes artificiales y la base de cera. Este montaje se coloca cuidadosamente en la mufla, un dispositivo de metal que consta de dos partes, la superior y la inferior. La mufla se llena con yeso tipo III o IV alrededor del montaje para asegurar que los dientes y la base de cera queden perfectamente encapsulados y posicionados durante el proceso de polimerización. Una vez que el yeso ha fraguado, se abre la mufla y se retira la cera mediante un proceso de ebullición o calentamiento, dejando una cavidad que representa la forma exacta de la futura prótesis.

Figura 16
Enmuflado y desencerado dental



Elaborado por Kelly Chisaguano

3.8.9. Acrilado pulido y abrillantado de las prótesis parciales removibles

El proceso de acrilado, pulido y abrillantado es crucial para finalizar la confección de una prótesis dental removible, garantizando tanto la durabilidad como el confort del paciente. Este paso asegura que la prótesis tenga una superficie suave y brillante, evitando irritaciones y facilitando la higiene oral.

Acrilado

Después de la eliminación de la cera, la cavidad vacía en la mufla se llena con acrílico dental termopolimerizable. Este acrílico se mezcla según las especificaciones del fabricante y se introduce en la mufla bajo presión, asegurando que ocupe todas las cavidades y reemplace completamente la cera eliminada. La mufla se coloca en una prensa hidráulica para mantener una presión constante mientras el acrílico se cura. Este proceso puede incluir una fase de calentamiento en una unidad de polimerización, que garantiza que el acrílico se endurezca completamente, formando una base sólida y duradera para la prótesis.

El enmuflado asegura que la prótesis dental removible tenga una base acrílica que se adapta perfectamente a la anatomía del paciente, proporcionando una estructura resistente que soportará las fuerzas masticatorias y las demandas funcionales diarias. Una vez completada la polimerización, la mufla se abre y la prótesis se retira con cuidado.

Este paso garantiza que la dentadura postiza esté diseñada con precisión y encaje perfectamente en la boca del paciente, proporcionando una base fuerte y bien formada para la estructura dental.

Figura 17
Acrilado dental



Elaborado por Kelly Chisaguano

Figura 18
Cocción del acrílico



Elaborado por Kelly Chisaguano

Pulido

El próximo paso es el acabado y pulido, donde se eliminan las rebabas y se perfeccionan las superficies para garantizar que la prótesis sea cómoda y estéticamente agradable. Este proceso minucioso y detallado asegura que el paciente reciba una prótesis de alta calidad que mejorará significativamente su funcionalidad oral y estética.

Se utilizan discos de pulido y fresas de diferentes granos para suavizar todas las superficies de la prótesis. Este procedimiento no solo mejora la apariencia estética de la prótesis, sino que también es fundamental para evitar puntos de irritación y mejorar la comodidad del paciente. El pulido también facilita la adaptación de la prótesis a los tejidos blandos, asegurando un ajuste cómodo y preciso.

Abrillantado

Finalmente, la prótesis se somete al proceso de abrillantado. Este paso utiliza pastas especiales y ruedas de pulido para lograr un acabado brillante y liso en la superficie del acrílico. El abrillantado no solo proporciona una apariencia estética superior, sino que también es crucial para la funcionalidad de la prótesis. Una superficie suave y brillante reduce la acumulación de placa y residuos alimenticios, facilitando la higiene oral del paciente. Además, una prótesis bien abrillantada es más resistente al desgaste y tiene una mayor durabilidad, lo que contribuye a una vida útil prolongada de la misma.

El proceso de acrilado, pulido y abrillantado asegura que la prótesis parcial removible no solo cumpla con los estándares estéticos y funcionales, sino que también ofrezca al paciente una solución protésica cómoda y de alta calidad.

Figura 19
Pulido y abrillantado de la prótesis



Elaborado por Kelly Chisaguano

3.8.10. Entrega de Prótesis

Durante la sexta sesión, se realizó la entrega de la prótesis dental removible al paciente. La prótesis, confeccionada con base en las especificaciones anatómicas y funcionales detalladas a lo largo de las sesiones previas, fue cuidadosamente colocada en la cavidad oral del paciente. Se realizaron las siguientes verificaciones y ajustes finales:

- Se comprobó que la prótesis se ajustara correctamente a las estructuras orales del paciente, asegurando un encaje cómodo y estable sin puntos de presión excesiva.
- Se verificó la función masticatoria y la oclusión, asegurando que el paciente pudiera masticar eficientemente y hablar sin dificultades.
- Se evaluó la apariencia estética de la prótesis en relación con los labios y la sonrisa del paciente, realizando pequeños ajustes para lograr una apariencia natural y armoniosa.
- Se proporcionaron instrucciones detalladas sobre el cuidado y mantenimiento de la prótesis, incluyendo la limpieza diaria y el manejo adecuado para prolongar la vida útil de la misma.

El paciente expresó satisfacción con la prótesis, señalando una mejora inmediata en la funcionalidad y la estética oral. Se programaron dos sesiones de control post colocación para monitorear la adaptación y realizar ajustes adicionales si fuera necesario.

Figura 20

Antes del paciente sin la prótesis instalada

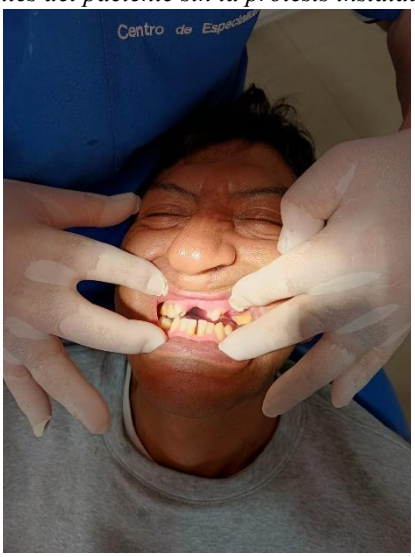

Elaborado por Kelly Chisaguano

Figura 21

Después del paciente con la prótesis instalada

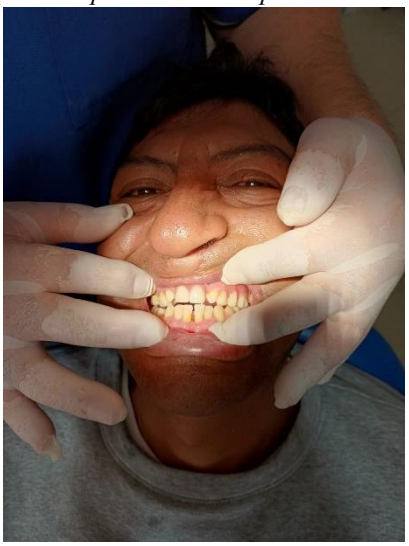

Elaborado por Kelly Chisaguano

CAPÍTULO IV

RESULTADOS

4.1. Encuesta de Satisfacción

Para la satisfacción del paciente se ha diseñado una encuesta de satisfacción. Esta encuesta busca recopilar información detallada sobre la experiencia del paciente durante todo el proceso de tratamiento, desde las primeras evaluaciones hasta la entrega final de la prótesis. Los resultados de esta encuesta son fundamentales para identificar áreas de mejora y asegurar que se mantengan los más altos estándares de calidad en el tratamiento protésico.

Tabla 4
Encuesta de satisfacción del paciente

PREGUNTA	RESPUESTA
1. ¿Cómo calificaría su experiencia general con el tratamiento protésico?	Muy Satisfecho / Satisfecho / Neutral / Insatisfecho / Muy Insatisfecho
2. ¿El equipo médico le proporcionó información clara y suficiente sobre el tratamiento?	Sí / No
3. ¿Cómo evalúa la comodidad de la prótesis entregada?	Muy Cómoda / Cómoda / Neutral / Incómoda / Muy Incómoda
4. ¿Está satisfecho con la funcionalidad masticatoria de la prótesis?	Muy Satisfecho / Satisfecho / Neutral / Insatisfecho / Muy Insatisfecho
5. ¿La prótesis ha mejorado su capacidad de hablar?	Mucho / Bastante / Regular / Poco / Nada
6. ¿Cómo calificaría la estética de la prótesis (apariencia y naturalidad)?	Excelente / Muy Buena / Buena / Regular / Mala
7. ¿Considera que el tiempo de tratamiento fue adecuado?	Sí / No

8. ¿Recomendaría este tratamiento a otras personas con condiciones similares?	Definitivamente Sí / Probablemente Sí / No Estoy Seguro / Probablemente No / Definitivamente No
9. ¿Cómo evaluaría la atención y el trato recibido por parte del equipo de profesionales?	Excelente / Muy Buena / Buena / Regular / Mala
10. ¿Tiene alguna sugerencia o comentario adicional sobre el tratamiento recibido?	Ninguna

Elaborado por Kelly Chisaguano

4.2. Resultados y Discusión

Los resultados obtenidos durante la fabricación y entrega de restauraciones dentales removibles para pacientes con labio y paladar hendido indican un alto grado de satisfacción y éxito con el tratamiento. Desde el diagnóstico inicial hasta la entrega final de la prótesis, cada paso del tratamiento se planifica y ejecuta cuidadosamente para garantizar la máxima funcionalidad y comodidad para el paciente. Se realizan impresiones precisas de los dientes, el registro de las relaciones inter palatinas y extracciones de los dientes afectados que dificultaban la rehabilitación para fabricar las prótesis que se adaptan perfectamente a la anatomía única del paciente. La calidad de los materiales utilizados y el cuidado al detalle en cada etapa del proceso garantizan la durabilidad y estética de la prótesis.

El paciente informo mejoras inmediatas en la función masticatoria y la vocalización apreciaron la entrega final de la prótesis. Durante el trabajo de parto, se realizan ajustes finales para garantizar la máxima comodidad y se brindan instrucciones detalladas para el cuidado y mantenimiento de la prótesis. El seguimiento a corto plazo con sesiones de control programadas 72 horas y 1 semana después permite realizar ajustes adicionales para garantizar un ajuste óptimo de la prótesis. Estos exámenes son esenciales para identificar y abordar cualquier malestar o problema de malestar que pueda surgir para garantizar una experiencia positiva y duradera para el paciente.

La encuesta de satisfacción realizada tras la instalación de la prótesis definitiva mostró una alta satisfacción global con el tratamiento recibido. El paciente valoro positivamente la información brindada por el equipo médico, así como la comodidad, funcionalidad y estética de la prótesis. La mayoría de las revisiones muestran que la prótesis mejora significativamente la calidad de vida del paciente, facilitando la masticación y el habla. Además, se valora mucho el cuidado y la atención de un equipo dedicado, que demuestra un compromiso con la excelencia en la atención al paciente. Estos resultados no sólo resaltan el éxito del tratamiento, sino que también proporcionan una base sólida para futuras mejoras en los regímenes de atención y prótesis personalizadas para pacientes con condiciones similares.

La confección y entrega de la prótesis dental removible para el paciente con labio y paladar hendido ha demostrado ser un proceso exitoso y beneficioso, resaltando la importancia de un enfoque multidisciplinario y personalizado en el tratamiento protésico. Los resultados obtenidos indican que, a través de un cuidadoso diagnóstico y la implementación de técnicas avanzadas de fabricación, es posible lograr una rehabilitación oral que mejora significativamente la calidad de vida del paciente. La precisión en la toma de impresiones, la correcta determinación de la relación intermaxilar y el detallado enfilado de los dientes contribuyeron a una prótesis funcional y estéticamente agradable.

Los beneficios de las prótesis dentales removibles son numerosos, especialmente para pacientes con deformidades congénitas como el labio y paladar hendido. Estas prótesis no solo restauran la capacidad masticatoria, permitiendo una alimentación adecuada y mejorando la nutrición del paciente, sino que también facilitan la fonación, ayudando en la claridad del habla. Además, las prótesis removibles proporcionan soporte a los tejidos faciales, mejorando la estética facial y, por ende, la autoestima y la confianza del paciente. La posibilidad de remover la prótesis facilita la higiene oral, permitiendo una limpieza más efectiva y reduciendo el riesgo de infecciones y enfermedades periodontales.

En términos teóricos y prácticos, el éxito del tratamiento protésico removible radica en la combinación de conocimientos técnicos, materiales de alta calidad y una comprensión profunda de las necesidades individuales del paciente. La literatura apoya la efectividad de las prótesis removibles en la rehabilitación oral, destacando su flexibilidad y adaptabilidad a diversas condiciones clínicas. Este caso específico subraya la importancia de un proceso iterativo y colaborativo, donde los comentarios del paciente durante cada etapa del tratamiento son cruciales para los ajustes y perfeccionamientos necesarios. En resumen, la experiencia práctica y la teoría coinciden en que las prótesis dentales removibles son una solución viable y eficaz para restaurar la función y la estética oral, ofreciendo beneficios tangibles que mejoran la calidad de vida de los pacientes con necesidades complejas.

Conclusiones y Recomendaciones

Conclusiones

El desarrollo de restauraciones dentales removibles para pacientes con labio y paladar hendido en el laboratorio TESA entre enero y junio de 2024 fue un proceso integral que logró exitosamente sus objetivos. Este tratamiento no sólo brinda a los pacientes soluciones funcionales y estéticas, sino que también brinda una rica experiencia clínica que combina investigación, práctica técnica y cuidado personal.

La investigación científica sobre los tipos, variantes, dificultades y soluciones del labio y paladar hendido. Este estudio proporciona un sólido marco teórico para comprender la complejidad anatómica y funcional de este trastorno congénito. Se han identificado una variedad de técnicas y materiales que pueden usarse para mejorar la retención, estabilidad y estética de las prótesis dentales en pacientes con estas características. Este conocimiento es fundamental para abordar adecuadamente la problemática de un caso concreto y planificar un tratamiento personal y eficaz.

El segundo objetivo específico, elaborar una prótesis dental mediante orden de trabajo adecuada para el paciente, se cumplió a través de un proceso detallado y meticuloso. La colaboración constante con el especialista clínico permitió ajustar y perfeccionar cada etapa del tratamiento, desde la toma de impresiones hasta la entrega final de la prótesis. La orden de trabajo detallada aseguró que todos los aspectos del diseño y fabricación de la prótesis se realizaran de acuerdo con las necesidades específicas del paciente. Este enfoque garantizó una prótesis bien adaptada que proporcionó una mejora significativa en la funcionalidad masticatoria y en la calidad del habla del paciente.

Finalmente, el tercer objetivo específico, evaluar las funciones y el aspecto estético de las piezas dentales faltantes del paciente, se logró a través de una serie de controles y evaluaciones post colocación. Las sesiones de seguimiento permitieron realizar los ajustes necesarios para optimizar el confort y la funcionalidad de la prótesis. Las evaluaciones indicaron una alta satisfacción del paciente con la estética de la prótesis, reflejada en una mejora visible en la apariencia facial y una mayor confianza en la interacción social. La funcionalidad masticatoria y la capacidad de hablar también mostraron mejoras significativas, confirmando el éxito del tratamiento protésico.

En conclusión, la elaboración de la prótesis dental removible en el Laboratorio TESA cumplió con los objetivos propuestos, proporcionando una solución integral y personalizada que mejoró notablemente la calidad de vida del paciente. Este proyecto destaca la importancia de la investigación científica, la precisión técnica y la colaboración interdisciplinaria en el tratamiento de condiciones complejas como el labio y paladar hendido. En el registro de mordida el clínico diagnosticó que el paciente tiene una mordida clase III de angle demasiado pronunciada por lo que su maxilar superior no se desarrolló normalmente, ya que su mandíbula es más grande. Por lo que la estudiante trato de que los molares y premolares obtengan una oclusión adecuada, aun así, la prótesis no tuvo un resultado totalmente

funcional debido a su maloclusión, sin embargo, el aspecto estético se logró cumplir con las expectativas.

Recomendaciones

Es fundamental continuar con la investigación científica sobre las variaciones, dificultades y soluciones relacionadas con el labio y paladar hendido. Los avances en materiales y técnicas pueden proporcionar mejoras significativas en la adaptación y funcionalidad de las prótesis dentales. Se recomienda que los laboratorios y clínicas dentales mantengan un enfoque en la investigación y actualización constante de sus conocimientos para ofrecer las mejores soluciones posibles a sus pacientes.

La creación de órdenes de trabajo detalladas y específicas es crucial para el éxito en la fabricación de prótesis dentales removibles. Estos protocolos deben incluir todas las especificaciones clínicas necesarias y permitir una comunicación clara entre el clínico y el técnico dental. Se recomienda estandarizar estos procesos para asegurar que cada etapa del tratamiento se realice con precisión y que las prótesis resultantes se adapten perfectamente a las necesidades del paciente.

La evaluación y el ajuste posteriores a la inserción son esenciales para garantizar un ajuste y función óptimos de su dentadura postiza. Después de la entrega de su prótesis, se recomienda programar controles periódicos para identificar y abordar cualquier problema de ajuste o molestia. Estas sesiones deben considerarse una parte integral de la atención restaurativa para garantizar la satisfacción continua del paciente.

Dada la complejidad y las necesidades especiales de los pacientes con fisuras, es importante que los dentistas participen en programas de capacitación y educación continua. Estos incluyen talleres, cursos y seminarios sobre las últimas tecnologías y avances en restauración dental. La educación continua ayudará a los profesionales a mantener un alto

nivel de competencia y brindar atención de calidad, mejorando así los resultados clínicos y la satisfacción del paciente.

Para un buen cuidado de una prótesis dental se debe aplicar una limpieza diaria profunda, mínimamente dos veces al día esto se realiza con un cepillo de cerdas medianas y material de aseo arranca grasas como lo es el detergente en pasta de limpieza para platos, gracias a sus propiedades permite que las grasas, colorantes, saborizantes etc. Se retiren fácilmente, así se evita el surgimiento de hongos y otros problemas de salud. La prótesis siempre debe estar humectada para colocar en la cavidad oral, el paciente debe retirarse su prótesis con cuidado para proceder a dormir y de igual manera colocarse la prótesis con cuidado al despertar.

REFERENCIAS BIBLIOGRÁFICAS

Aguilera, C., & San Martin, G. (2018). Protocolo simplificado de diseño en prótesis parcial removible, Universidad del Desarrollo Facultad de ciencias de la salud, https://repositorio.udd.cl/bitstreams/c66b54cc-18ad-4f31-ae05-b5260f05bf08/download

Alban, A. (2023). Usos, ventajas y desventajas de las prótesis removibles en pacientes edéntulos parciales. https://repositorio.ug.edu.ec/server/api/core/bitstreams/a3bb95e5-b343-4771-8e48-5a22e39583dc/content

Albornoz, A. (2020). Digitaliza y automatiza tus órdenes de trabajo. https://www.appvizer.es/revista/organizacion-planificacion/field-service-software/orden-de-trabajo

Alfaro, E. (2019). Características de modelos de trabajo para prótesis parcial removible en laboratorios de Lima. Universidad Nacional Mayor de San Marcos, https://cybertesis.unmsm.edu.pe/bitstream/handle/20.500.12672/10713/Alfaro_re.pdf?sequence=1&isAllowed=y

Alvarado, E. (2021). Relación entre las características del seno maxilar y los tipos de rebordes alveolares residuales posteriores, según Atwood, en radiografías panorámicas en consulta privada. Universidad Católica de Santa María Escuela de Postgrado Maestría en Odontoestomatología, https://repositorio.ucsm.edu.pe/server/api/core/bitstreams/42ba6d6c-567c-48eb-985b-9b3a08b15ef2/content

Arias, J., Villasis, A., Miranda, M. (2016). El protocolo de investigación III: la población de estudio. Revista Alergia México, vol. 63, núm. 2, abril-junio, 2016, pp. 201-206. https://www.redalyc.org/pdf/4867/486755023011.pdf

Azuero, A. (2019). Significatividad del marco metodológico en el desarrollo de proyectos de investigación. Revista Arbitrada Interdisciplinaria KOINONIA, Año IV. Vol IV. N°8. http://dx.doi.org/10.35381/r.k.v4i8.274

Basset, L. (2021). Patología de las estructuras metálicas: lesiones. https://riunet.upv.es/bitstream/handle/10251/168000/Basset%20-%20Patología%20de%20las%20estructuras%20metálcas%3A%20lesones.pdf

Castillo, M., Inagati, C., Wilches, J. (2023). Uso de prótesis parcial removible con resina acrílica termoplástica: una revisión de literatura. https://www.researchgate.net/publication/371623096_Uso_de_protesis_parcial_removible_con_resina_acrilica_termoplastica_una_revision_de_literatura

Cuevas, K., Sandoval, T., Sandoval, S., Correia, A. (2022). Protocolo odontológico en paciente con labio y paladar hendido: Caso Clínico. https://doi.org/10.18272/oi.v8i2.2727

Echezarreta, R., Echezarreta, Y. (2019). Prótesis flexible. Alternativa de restauración protésica. https://www.medigraphic.com/pdfs/invmed/cmq-2019/cmq193r.pdf

Eid, S. (2018). Rehabilitación funcional y estética en paciente adulto mayor, mediante prótesis parcial removible superior e inferior, utilizando distintas técnicas de impresión. Reporte de caso clínico. https://repositorio.uide.edu.ec/bitstream/37000/2777/1/T-UIDE-1975.pdf

Escudero, E., Muñoz, V., De la Cruz, M., Aprili, L., Valda, E. (2020). Prevalencia del edentulismo parcial y total, su impacto en la calidad de vida de la población de 15 a 85 años de sucre. http://www.scielo.org.bo/scielo.php?script=sci_arttext&pid=S2225-87872020000100007

García, M., Yassin, S., Bascones, A. (2016). Técnicas de preservación de alveolo y de aumento del reborde alveolar: Revisión de la literatura. https://scielo.isciii.es/pdf/peri/v28n2/original2.pdf

Gómez, V., López, J., Macias, A., Nieto, I., Aneiros, L. (2017). Protocolo ortopédico-ortodóncico de actuación en pacientes con fisura labio-alveolar y palatina. https://www.odontologiapediatrica.com/wp-content/uploads/2018/05/338_03_Original_318_Gomez.pdf

Gómez, R. (2019). Gestión por procesos para la disminución del tiempo de espera en la consulta externa del Hospital Carlos Andrade Marín. https://repositorio.uasb.edu.ec/bitstream/10644/6587/1/T2818-MGD-Gomez-Gestion.pdf

González, B. (2017). Nivel de conocimiento del mantenimiento de prótesis dentales removibles en habitantes portadores. https://repositorio.uleam.edu.ec/bitstream/123456789/2899/1/ULEAM-ODON-0065.pdf

Hernández, R. (2014). Metodología de la Investigación. McGRAW-HILL 6ta Edición. https://www.esup.edu.pe/wp-content/uploads/2020/12/2.%20Hernandez,%20Fernandez%20y%20Baptista-Metodología%20Investigacion%20Cientifica%206ta%20ed.pdf

Huacon, V., Gálvez, J. (2019). Rehabilitación odontológica integral. https://dialnet.unirioja.es/descarga/articulo/6989254.pdf

Larrea, I. (2018). Resistencia flexural del acrílico de termo curado reforzado con nano placas de grafeno. https://www.dspace.uce.edu.ec/server/api/core/bitstreams/993f3eed-dfa7-40f4-ae4a-1f3568e20bf1/content

Lizárraga, D., Medina, B., Salazar, L., et al. (2019). Rehabilitación protésica oral en paciente con labio y paladar hendido. https://www.medigraphic.com/pdfs/forense/mmf-2019/mmfs191e.pdf

Mora, R., Loor, J., Anrango, H. (2022). La clasificación de Kennedy en los pacientes parcialmente desdentados. https://doi.org/10.26820/reciamuc/6.(3).julio.2022.231-238

New Static. (2021). Resina Acrílica Termopolimerizable de alto impacto. https://www.newstetic.com/documents_products/ifu/instructivo_veracril_alto_impacto.pdf

Palmieri, M., Sánchez, M. (2020). Valoración del nivel de satisfacción de pacientes que acuden a práctica profesional supervisada (PPS) de la Facultad de Odontología UNC. https://revistas.unc.edu.ar/index.php/RevFacOdonto/article/view/28015

Paucar, N., Ortega, M., Téliz, M., Ramos, R. (2023). Etiología, diagnóstico y tratamiento del labio, paladar y labio/paladar fisurado en neonatos y lactantes. Revisión de literatura. https://doi.org/10.53591/eoug.v6i1.1626

Pradies, G., Paz, M., Martínez, F., Berrendero, S. (2020). Protocolo Digital Prótesis sobre Implantes. Periodoncia Clínica. https://www.researchgate.net/publication/347486449_Protocolo_Digital_Protesis_sobre_Implantes_Periodoncia_Clinica

Rodríguez, Y., Borja, A., Imbacuán, L., Paredes, J. (2022). Materiales de restauración dental. http://dx.doi.org/10.35381/s.v.v6i1.1738

Rojas, P., Mazzini, M., Romero, K. (2017). Pérdida dentaria y relación con los factores fisiológicos y psico-socio económicos. https://dialnet.unirioja.es/servlet/articulo?codigo=6325884

Sánchez, R. (2018). Características morfológicas del hueso alveolar para la colocación de implantes dentales. http://eprints.uanl.mx/17798/1/1080291906.pdf

Silva, T., Fierro, K., Solís, Y., Manzano, A. (2022). Componentes de la Prótesis Parcial Removible. http://dx.doi.org/10.35381/s.v.v6i3.2345

Sosa, J. (2017). Evaluación del diseño de la prótesis parcial removible de cromo cobalto en laboratorios de la ciudad de Quito. https://dspace.udla.edu.ec/bitstream/33000/7078/1/UDLA-EC-TEMRO-2017-08.pdf

Swayne, J. (2018). Características de los rebordes edéntulos maxilares en pacientes adultos a través de la tomografía computarizada Cone Beam en el Servicio de Imagenología de la Facultad de Odontología de la Universidad Nacional Mayor de San Marcos durante el 2018. https://cybertesis.unmsm.edu.pe/bitstream/handle/20.500.12672/10119/Swayne_aj.pdf?sequence=3&isAllowed=y

Tiol, A. (2021). Consideraciones legales sobre las notas de evolución en odontología. Rev. ADM. 2021; 78 (5): 280-282. https://dx.doi.org/10.35366/102036

Yánez, E. (2023). Investigación Descriptiva, Gestión de Proyectos, Metodologías Agiles, LinkedIn. https://es.linkedin.com/pulse/investigaci%C3%B3n-descriptiva-emil-j-yanez-guarecuco-tpsvf

Zúñiga, Y. (2019). Resistencia de las resinas acrílicas de polimetilmetacrilato vs bis-acrílicas de autocurado a fuerzas de compresión. http://dspace.unach.edu.ec/bitstream/51000/5866/1/UNACH-EC-FCS-ODT-2019-0044.pdf

Anexos

Anexo 1

Fotografías del tratamiento y la elaboración de una prótesis dental removible para paciente con labio y paladar hendido en el Laboratorio TESA en el periodo de enero a junio del 20



Anexo 2

Revisión del paladar y anatomía del paciente



Anexo 3

Revisión de piezas remanentes para extracción

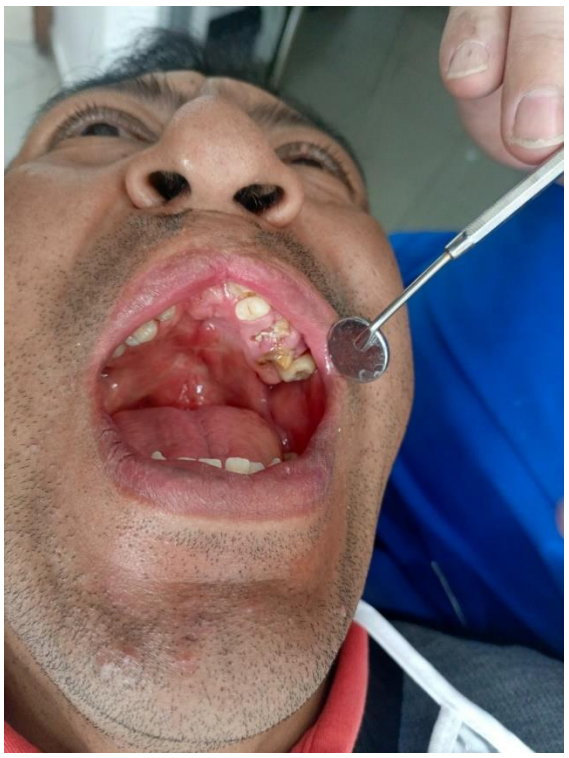

Anexo 4

Paciente sin prótesis dental



Anexo 5

Extracciones de los caninos del paciente



Anexo 6

Primer post consulta del paciente ya con la prótesis



Anexo 7

Verificación de puntos de contacto



Anexo 8

Historial clínico

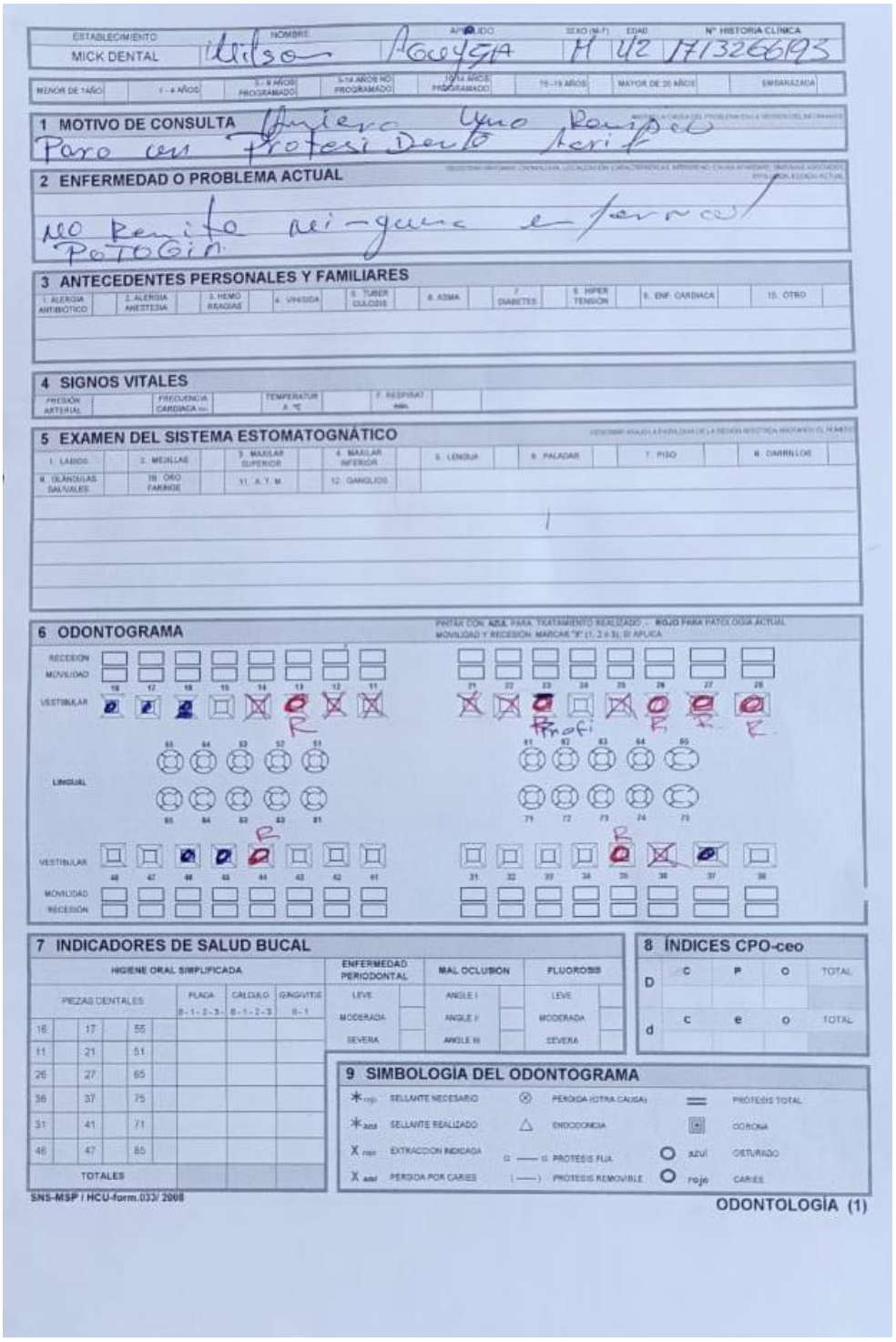

Anexo 9

Historial clínico

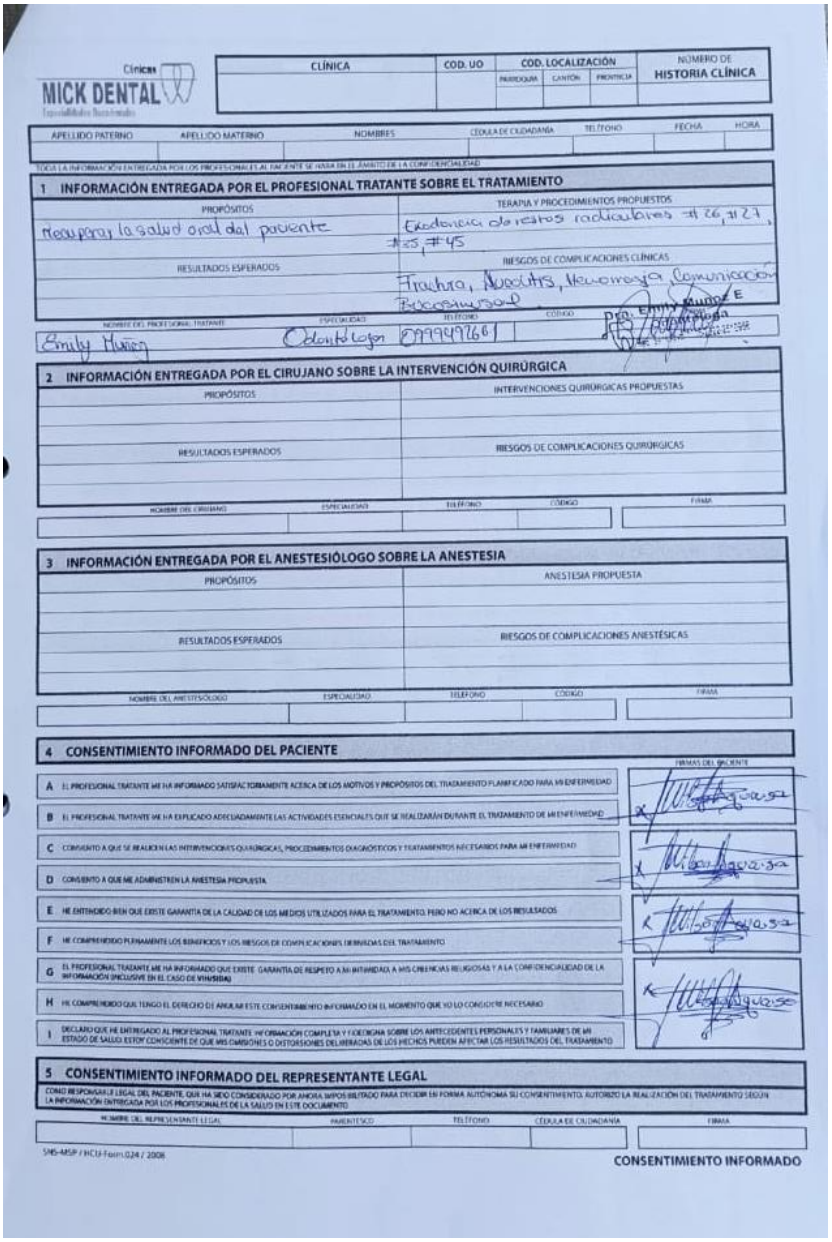

Clínicas MICK DENTAL

CLÍNICA	COD. UO	COD. LOCALIZACIÓN (PARROQUIA / CANTÓN / PROVINCIA)	NÚMERO DE HISTORIA CLÍNICA

APELLIDO PATERNO	APELLIDO MATERNO	NOMBRES	CÉDULA DE CIUDADANÍA	TELÉFONO	FECHA	HORA

TODA LA INFORMACIÓN ENTREGADA POR LOS PROFESIONALES AL PACIENTE SE HARÁ EN EL ÁMBITO DE LA CONFIDENCIALIDAD

1 INFORMACIÓN ENTREGADA POR EL PROFESIONAL TRATANTE SOBRE EL TRATAMIENTO

PROPÓSITOS	TERAPIA Y PROCEDIMIENTOS PROPUESTOS
Recuperar la salud oral del paciente	Exodoncia de restos radiculares #26,27, #35, #45
RESULTADOS ESPERADOS	RIESGOS DE COMPLICACIONES CLÍNICAS
	Fractura, Alveolitis, Hemorragia, Comunicación Bucosinusal

NOMBRE DEL PROFESIONAL TRATANTE	ESPECIALIDAD	TELÉFONO	CÓDIGO	FIRMA
Emily Muñoz	Odontólogo	0999497661		

2 INFORMACIÓN ENTREGADA POR EL CIRUJANO SOBRE LA INTERVENCIÓN QUIRÚRGICA

PROPÓSITOS	INTERVENCIONES QUIRÚRGICAS PROPUESTAS
RESULTADOS ESPERADOS	RIESGOS DE COMPLICACIONES QUIRÚRGICAS

NOMBRE DEL CIRUJANO	ESPECIALIDAD	TELÉFONO	CÓDIGO	FIRMA

3 INFORMACIÓN ENTREGADA POR EL ANESTESIÓLOGO SOBRE LA ANESTESIA

PROPÓSITOS	ANESTESIA PROPUESTA
RESULTADOS ESPERADOS	RIESGOS DE COMPLICACIONES ANESTÉSICAS

NOMBRE DEL ANESTESIÓLOGO	ESPECIALIDAD	TELÉFONO	CÓDIGO	FIRMA

4 CONSENTIMIENTO INFORMADO DEL PACIENTE

		FIRMAS DEL PACIENTE
A	EL PROFESIONAL TRATANTE ME HA INFORMADO SATISFACTORIAMENTE ACERCA DE LOS MOTIVOS Y PROPÓSITOS DEL TRATAMIENTO PLANIFICADO PARA MI ENFERMEDAD	X
B	EL PROFESIONAL TRATANTE ME HA EXPLICADO ADECUADAMENTE LAS ACTIVIDADES ESENCIALES QUE SE REALIZARÁN DURANTE EL TRATAMIENTO DE MI ENFERMEDAD	X
C	CONSIENTO A QUE SE REALICEN LAS INTERVENCIONES QUIRÚRGICAS, PROCEDIMIENTOS DIAGNÓSTICOS Y TRATAMIENTOS NECESARIOS PARA MI ENFERMEDAD	X
D	CONSIENTO A QUE ME ADMINISTREN LA ANESTESIA PROPUESTA	X
E	HE ENTENDIDO BIEN QUE EXISTE GARANTÍA DE LA CALIDAD DE LOS MEDIOS UTILIZADOS PARA EL TRATAMIENTO, PERO NO ACERCA DE LOS RESULTADOS	X
F	HE COMPRENDIDO PLENAMENTE LOS BENEFICIOS Y LOS RIESGOS DE COMPLICACIONES DERIVADAS DEL TRATAMIENTO	X
G	EL PROFESIONAL TRATANTE ME HA INFORMADO QUE EXISTE GARANTÍA DE RESPETO A MI INTIMIDAD, A MIS CREENCIAS RELIGIOSAS Y A LA CONFIDENCIALIDAD DE LA INFORMACIÓN (INCLUSIVE EN EL CASO DE VIH/SIDA)	X
H	HE COMPRENDIDO QUE TENGO EL DERECHO DE ANULAR ESTE CONSENTIMIENTO INFORMADO EN EL MOMENTO QUE YO LO CONSIDERE NECESARIO	X
I	DECLARO QUE HE ENTREGADO AL PROFESIONAL TRATANTE INFORMACIÓN COMPLETA Y FIDEDIGNA SOBRE LOS ANTECEDENTES PERSONALES Y FAMILIARES DE MI ESTADO DE SALUD. ESTOY CONSCIENTE DE QUE MIS OMISIONES O DISTORSIONES DELIBERADAS DE LOS HECHOS PUEDEN AFECTAR LOS RESULTADOS DEL TRATAMIENTO	X

5 CONSENTIMIENTO INFORMADO DEL REPRESENTANTE LEGAL

COMO RESPONSABLE LEGAL DEL PACIENTE, QUE HA SIDO CONSIDERADO POR AHORA IMPOSIBILITADO PARA DECIDIR EN FORMA AUTÓNOMA SU CONSENTIMIENTO, AUTORIZO LA REALIZACIÓN DEL TRATAMIENTO SEGÚN LA INFORMACIÓN ENTREGADA POR LOS PROFESIONALES DE LA SALUD EN ESTE DOCUMENTO

NOMBRE DEL REPRESENTANTE LEGAL	PARENTESCO	TELÉFONO	CÉDULA DE CIUDADANÍA	FIRMA

SNS-MSP / HCU-Form.024 / 2008

CONSENTIMIENTO INFORMADO

Anexo 10

Carta de consentimiento informado

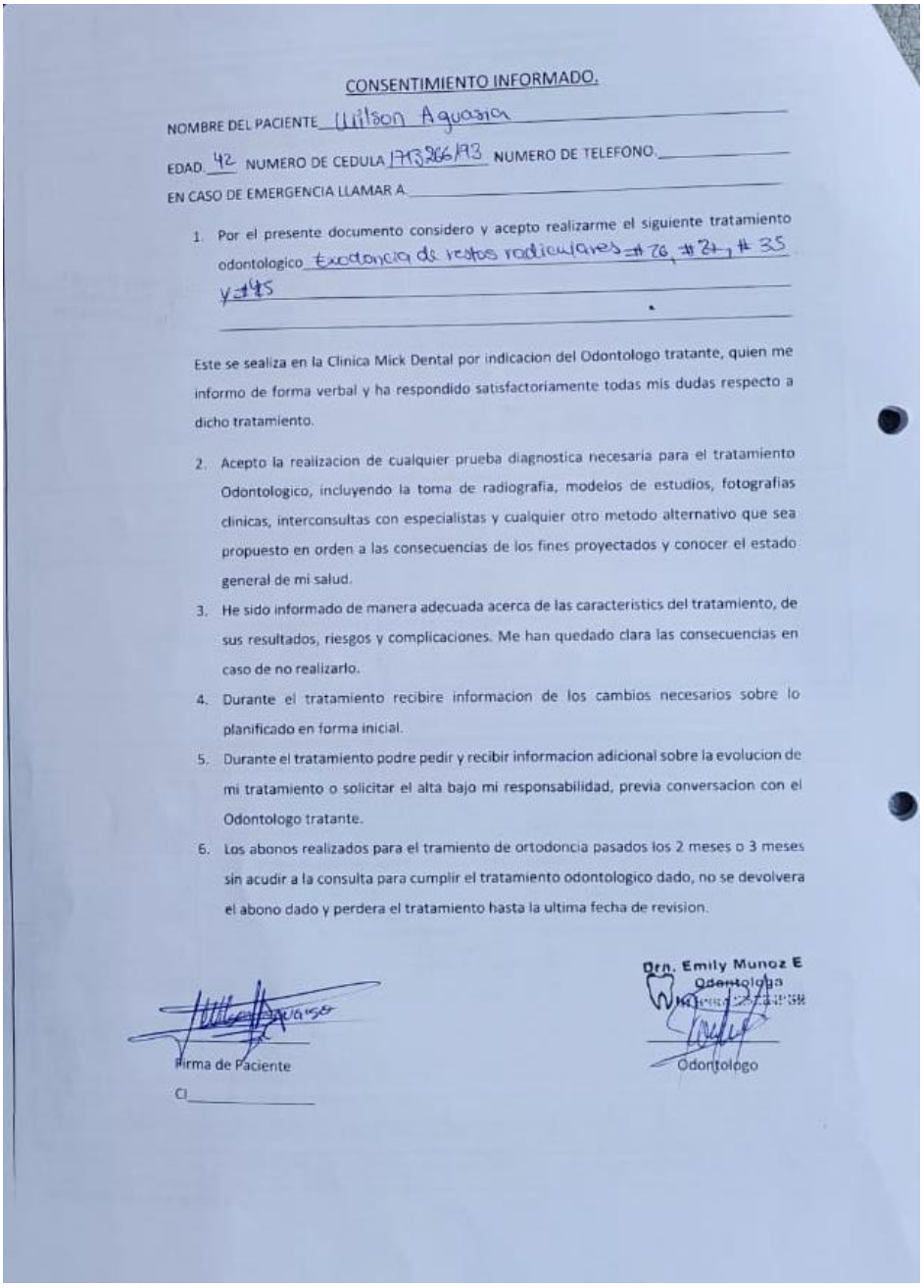

CONSENTIMIENTO INFORMADO.

NOMBRE DEL PACIENTE Wilson Aguasca

EDAD 42 NUMERO DE CEDULA 1713266193 NUMERO DE TELEFONO.

EN CASO DE EMERGENCIA LLAMAR A.

1. Por el presente documento considero y acepto realizarme el siguiente tratamiento odontologico Exodoncia de restos radiculares #26, #27, #35 y #45

Este se sealiza en la Clinica Mick Dental por indicacion del Odontologo tratante, quien me informo de forma verbal y ha respondido satisfactoriamente todas mis dudas respecto a dicho tratamiento.

2. Acepto la realizacion de cualquier prueba diagnostica necesaria para el tratamiento Odontologico, incluyendo la toma de radiografia, modelos de estudios, fotografias clinicas, interconsultas con especialistas y cualquier otro metodo alternativo que sea propuesto en orden a las consecuencias de los fines proyectados y conocer el estado general de mi salud.
3. He sido informado de manera adecuada acerca de las caracteristics del tratamiento, de sus resultados, riesgos y complicaciones. Me han quedado clara las consecuencias en caso de no realizarlo.
4. Durante el tratamiento recibire informacion de los cambios necesarios sobre lo planificado en forma inicial.
5. Durante el tratamiento podre pedir y recibir informacion adicional sobre la evolucion de mi tratamiento o solicitar el alta bajo mi responsabilidad, previa conversacion con el Odontologo tratante.
6. Los abonos realizados para el tramiento de ortodoncia pasados los 2 meses o 3 meses sin acudir a la consulta para cumplir el tratamiento odontologico dado, no se devolvera el abono dado y perdera el tratamiento hasta la ultima fecha de revision.

Dra. Emily Munoz E
Odontologa

Firma de Paciente

CI

Odontologo

Anexo 11

Paciente con prótesis dental entregada

