INSTITUTO SUPERIOR TECNOLÓGICO SAN ANTONIO

Escuela de Ciencia de la Salud

Diseño de protocolo combinado con el uso de microneedling con Argireline y ácido tióctico para pacientes con presencia de cicatrices de acné en el Instituto Tecnológico Superior San Antonio en el Laboratorio Olavide

Roxana Anahi Armijos Rojas

Giuliana Camila Criollo Sanafria

Dermatocosmiatría

Trabajo de fin de carrera presentado como requisito
para la obtención del título de
Tecnólogo Superior en Dermatocosmiatría

Quito, junio del 2024

INSTITUTO SUPERIOR TECNOLÓGICO SAN ANTONIO

Escuela de Dermatocosmiatría

HOJA DE CALIFICACIÓN
DE TRABAJO DE FIN DE CARRERA

Diseño de protocolo combinado con el uso de microneedling con Argireline y ácido tióctico para pacientes con presencia de cicatrices de acné en el Instituto Tecnológico Superior San Antonio en el Laboratorio Olavide

Roxana Anahi Armijos Rojas

Giuliana Camila Criollo Sanafria

Lcda. Natali Suasnavas

Quito, junio de 2024

DERECHOS DE AUTOR

Por medio del presente documento certifico que he leído todas las Políticas y Manuales del Instituto Superior Tecnológico San Antonio TESA, incluyendo la Política de propiedad Intelectual TESA, y estoy de acuerdo con su contenido, por lo que los derechos de propiedad intelectual del presente trabajo quedan sujetos a lo dispuesto en esas Políticas.

Asimismo, autorizo a TESA para que realice la digitalización y publicación de este trabajo en el repositorio virtual, de conformidad a lo dispuesto en el Art. 144 de la Ley Orgánica de Educación Superior.

Nombres y apellidos: Roxana Anahi Armijos Rojas y Giuliana Camila Criollo Sanafria.

Código estudiante: 45-44.

Cédula de identidad: 1756150445 – 1724809361.

Lugar y fecha: Quito, junio de 2024.

ACLARACIÓN PARA PUBLICACIÓN

Nota: El presente trabajo, en su totalidad o cualquiera de sus partes, no debe ser considerado como una publicación, pese a estar disponible sin restricciones a través de un repositorio institucional. Esta declaración se alinea con las prácticas y recomendaciones presentadas por el Committee on Publication Ethics COPE descritas por Barbour et al. (2017) Discussion document on best practice for issues around theses publishing, disponible en ttp://bit.ly/COPETheses.

UNPUBLISHED DOCUMENT

Note: The following capstone project is available through Instituto Superior Tecnológico San Antonio TESA institutional repository. Nonetheless, this project – in whole or in part – should not be considered a publication. This statement follows the recommendations presented by the Committee on Publication Ethics COPE described by Barbour et al. (2017) Discussion document on best practice for issues around theses publishing available on http://bit.ly/COPETheses.

DEDICATORIA

Queridos papá, mamá y hermanas,

En este momento de celebración y agradecimiento, deseo expresar mi más profunda gratitud por todo lo que han hecho por mí a lo largo de mi vida, y especialmente durante este emocionante trayecto académico. Vuestra dedicación, sacrificio y amor incondicional han sido la brújula que ha guiado cada uno de mis pasos.

Juntos, han formado un equipo formidable que me ha proporcionado el apoyo necesario para alcanzar este logro. Aprecio sinceramente cada sacrificio que han realizado por mí, cada consejo sabio y cada palabra de aliento que han compartido. Vuestras palmadas en la espalda han sido un recordatorio constante de que todo estará bien.

Este logro no es solo mío, sino también de ustedes, quienes siempre han sido mis pilares, mi inspiración constante.

Con todo mi amor y gratitud.

Roxana Anahi Armijos Rojas

Querida familia,

Con todo mi amor y gratitud, deseo dedicar mi tesis a ustedes, mis seres más queridos. Su sacrificio y dedicación han sido los pilares sobre los cuales he construido mi camino académico y personal. A lo largo de esta travesía, su apoyo incondicional ha sido mi mayor fortaleza.

A pesar de los momentos difíciles, nunca han dejado de creer en mí y en mis capacidades. Cada palabra de aliento, cada gesto de comprensión y cada muestra de amor han sido mi inspiración constante. Son, sin duda, lo más sagrado en mi vida.

Agradezco infinitamente a mis abuelos, mi mamá y mi hermana por su amor incondicional y por ser mis eternos motivadores. Su guía y consejos han sido fundamentales para mi crecimiento personal y profesional. Sin ustedes, no habría llegado hasta donde estoy hoy.

Los amo con todo mi corazón y les estaré eternamente agradecida por ser mi familia, mi apoyo inquebrantable y mis pilares invaluables.

Con amor y agradecimiento eterno.

Giuliana Camila Criollo Sanafria

AGRADECIMIENTO

Queremos plasmar nuestro más sincero reconocimiento a todas las personas que han contribuido de manera significativa a la realización de esta tesis. Este logro no habría sido posible sin el apoyo incondicional y la inspiración de quienes han compartido este extenso trayecto académico con nosotros.

En primer lugar, queremos agradecer a nuestra directora de carrera, Natali Suasnavas, y al coordinador de titulación, Antonio Martínez, por su invaluable guía y apoyo continuo. Sus conocimientos, paciencia y dedicación fueron fundamentales para dar forma a este proyecto de investigación. Cada encuentro con ellos representó una oportunidad invaluable de aprendizaje, y estamos sinceramente agradecidos por su mentoría.

Extendemos nuestro más sincero agradecimiento a nuestras familias por su constante aliento, apoyo y comprensión. Han sido nuestra fortaleza durante los momentos más desafiantes. Por mi lado Roxana agradezco a Beatriz, Jonny, Kassandra y Johanna por ser su fuente de motivación y por acompañarme durante este trayecto académico, sin su respaldo incondicional, este logro no habría sido posible. Por mi lado, Giuliana agradezco a Mercedes, Clemente, Gabriela y Abigail por su constante apoyo incondicional y por estar a mi lado en los momentos difíciles durante esta etapa tan importante de mi vida.

A nuestros amigos y colegas, les agradecemos sinceramente su apoyo y aliento, los cuales han hecho que este proceso sea mucho más llevadero.

Gracias

Roxana Anahi Armijos Rojas y Giuliana Camila Criollo Sanafria

RESUMEN

Esta investigación se enfoca en el cuidado facial, particularmente en el tratamiento de cicatrices de acné, mediante el diseño de un protocolo que combina el uso del dermapen con la técnica de microneedling y la aplicación de dos principios activos: ácido tióctico y Argireline.

El estudio se realizó en pacientes de ambos sexos, con edades entre los 21 y 32 años, en las instalaciones del Instituto Tecnológico Superior San Antonio, en el Laboratorio Olavide. El objetivo fue identificar el tratamiento más adecuado para atenuar las cicatrices de acné mediante el análisis del protocolo.

La metodología descriptiva empleada en esta investigación incluyó la creación de una matriz de operacionalización de variables, abarcando diversos aspectos. Se utilizó una herramienta de nota de evolución y se recopilaron datos en cada sesión mediante un seguimiento detallado del progreso de cada paciente. Estos datos fueron fundamentales para captar los cambios en la piel y evaluar la efectividad del protocolo utilizado.

Es importante destacar que los resultados obtenidos tienen un impacto significativo en la regeneración de la piel de los pacientes. Mejorar la apariencia de la piel ofrece varios beneficios, como una piel más sana, mejor textura, y mayor vitalidad cutánea. Estos avances contribuyen positivamente al bienestar psicológico de los pacientes, permitiéndoles sentirse mejor consigo mismos desde el punto de vista estético.

Palabras Clave: Cicatrices, acné, principios activos, técnica, piel, protocolo, salud cutánea.

ABSTRACT

This research focuses on facial care, particularly in the treatment of acne scars, through the design of a protocol that combines the use of dermapen with the microneedling technique and the application of two active ingredients: thioctic acid and argireline.

The study was carried out on patients of both sexes, aged between 21 and 32 years, in the facilities of the Instituto Tecnológico Superior San Antonio, in the Olavide Laboratory. The objective was to identify the most appropriate treatment to attenuate acne scars through protocol analysis.

The descriptive methodology employed in this research included the creation of a matrix of operationalization of variables, covering various aspects. A progress note tool was used and data was collected at each session through detailed monitoring of each patient's progress. These data were fundamental to capture the changes in the skin and evaluate the effectiveness of the protocol used.

Importantly, the results obtained have a significant impact on the regeneration of the patients' skin. Improving the appearance of the skin offers several benefits, such as healthier skin, improved texture, and greater skin vitality. These advances contribute positively to the psychological well-being of patients, allowing them to feel better about themselves from an aesthetic point of view.

Keywords: scars, acne, active ingredients, technique, skin, protocol, skin health, skin health

ÍNDICE GENERAL

Contenido

HOJA DE CALIFICACIÓN **2**

DERECHOS DE AUTOR **3**

UNPUBLISHED DOCUMENT **4**

RESUMEN ***8***

CAPÍTULO I **17**

INTRODUCCIÓN **17**

1.1 Planteamiento del Problema **17**

1.2 Justificación **18**

1.3 Alcance **19**

1.4 Objetivos General y Específicos **19**

1.4.1 Objetivo General ***19***

1.4.2 Objetivo Específicos ***19***

CAPÍTULO II **20**

MARCO TEÓRICO **20**

1. Tratamientos estéticos **20**

2. Tipos de tratamientos **20**

2.1 Dermoabrasión **20**

2.2 Subcisión **21**

2.3 Elevación por punch **22**

2.4 Botox 23

2.5 Rellenos de grasa lipofilling 23

2.6 Microneedling 24

3. Técnica de microneedling: 25

3.1 Técnicas de aplicación 26

3.1.1 Técnica de inducción 26

3.1.2 Técnica de micro punción 26

3.1.3 Técnica de microneedling 26

4. Efectos 26

5. Activos 27

5.1 Ácido tióctico 27

5.2 Argireline 27

6. La piel 28

6.1 Estructura de la piel 29

6.1.2 Epidermis 29

6.1.3 Dermis 29

6.1.4 Hipodermis 30

7. Biotipos cutáneos 31

8. Funciones de la piel 32

9. Lesiones cutáneas 32

9.1 Tipos de lesiones cutáneas 32

9.1.2 Clasificación de lesiones en la piel 33

9.1.2.1 Lesiones Primarias 33

9.1.2.2 Lesiones secundarias 34

10. Cicatrices de acné 35

10.1 Clasificación de cicatrices de acné 36

11. Protocolo estético 37

MARCO CONCEPTUAL 38

MARCO LEGAL 40

CAPÍTULO III 41

MARCO METODOLÓGICO 41

1. DE INVESTIGACIÓN 41

2. ENFOQUE 41

3. HERRAMIENTA 42

3.1 Nota de evolución 42

3.2 Pie de rey 42

3.3 Escala descriptiva 42

3.4 Escala Vancouver 43

4. TÉCNICA 45

5. ESTUDIOS INICIALES 47

5. 1 DESARROLLO 47

6. SELECCIÓN DEL PACIENTE 47

7.PROTOCOLO.....49

8.MATERIALES.....51

9.2.2Paleta ultrasónica.....58

9.2.3Alta frecuencia 58

9.2.5Campana led.....60

10. REGISTRO FOTOGRÁFICO 61

CAPÍTULO IV 72

RESULTADOS Y DISCUSIÓN.....72

1. Resultados.....72

2. Tabulación de datos 72

CONCLUSIONES.....82

RECOMENDACIONES 83

REFERENCIAS BIBLIOGRÁFICAS.....84

ÍNDICE DE TABLAS

Tabla 1:Escala de Vancouver 44

Tabla 2: Matriz de operacionalización de variables 47

ÍNDICE DE FIGURAS

Figuras 1: Microdermoabrasión....21
Figuras 2 Subcisión....21
Figuras 3 Elevación por punch....22
Figuras 4 Botox para cicatrices de acné....23
Figuras 5 Relleno en cicatrices de acné....24
Figuras 6 Microneedling....25
Figuras 7 Anatomía de la piel....29
Figuras 8 Lesiones primarias y secundarias de la piel....33
Figuras 9 Tipos de cicatrices de acné....36
Figuras 10 Ficha de seguimiento del paciente.....45
Figuras 11 Consentimiento....46
Figuras 12 Perfil del paciente....48
Figuras 13 protocolos.....50
Figuras 14 Limpiador facial en gel....51
Figuras 15: Tónico facial purificador....52
Figuras 16 Mascarillas hidroplástica....53
Figuras 17Aloe vera gel....54
Figuras 18 Emulsión de frutos rojos....54
Figuras 19 Pantalla solar....55
Figuras 20 : Ácido Tióctico....56
Figuras 21Principio activo de Argireline....56
Figuras 22Agujas de dermapen....57
Figuras 23Dermapen....57
Figuras 24 Paleta ultrasónica....58
Figuras 25Alta frecuencia....59

Figuras 26 Microdermoabrasión.....59

Figuras 27 Campana led.....60

Figuras 28 Antes de la paciente 1.....61

Figuras 29 Después de la paciente 1.....62

Figuras 30: Antes de la paciente 2.....63

Figuras 31 Después de la paciente 2.....64

Figuras 32Antes del paciente 3.....65

Figuras 33: Después del paciente 3.....66

Figuras 34: Limpieza facial profunda.....67

Figuras 35Extracción de comedones paciente 2.....68

Figuras 36: Extracción de comedones paciente 1.....69

Figuras 37: Reposo del ácido tióctico.....70

Figuras 38: Mascarilla Descongestiva.....71

Gráfico 1 Resultados del tratamiento.....72

Gráfico 2 Resultados del tratamiento.....73

Gráfico 3 Resultados del tratamiento.....74

Gráfico 4 Resultados del tratamiento.....75

Gráfico 5 Resultados del tratamiento.....76

Gráfico 6 Resultados del tratamiento.....77

Gráfico 7 Resultados del tratamiento.....78

Gráfico 8 Resultados del tratamiento.....79

Gráfico 9 Resultados del tratamiento.....80

Gráfico 10 Resultados del tratamiento.....81

CAPÍTULO I

INTRODUCCIÓN

1.1 Planteamiento del Problema

Las cicatrices atróficas de acné son una consecuencia desfigurante permanente que adopta muchas formas morfológicas y tiene un impacto psicosocial significativo en los pacientes estéticos. Estas cicatrices toman diferentes formas y profundidades llegando hasta la dermis.

Este inesteticismo se caracteriza por depresiones puntiformes con una profundidad de aproximadamente 2 milímetros y tienen un recorrido en forma de "V" que llega hasta la grasa subcutánea. Las cicatrices de acné se pueden dar en algunos casos desde la adolescencia debido a la carga hormonal y la función de crecimiento. La etapa de la adolescencia se encuentra entre los 10 y 14 años. Los cambios hormonales y estructurales del cuerpo humano pueden afectar significativamente a la causa del acné. El acné tiene como efectos posteriores manchas y cicatrices las cuales dependen del grado que lo padecen, produciendo leves o graves complicaciones al momento de tratarlo.

Después de la formación de las lesiones inflamatorias del acné, se produce un proceso de reparación que crea nuevo tejido cutáneo en el que se provocan y organizan fibras de colágeno en el área que se está reparando. Las cicatrices picahielo se forman cuando una herida no cicatriza adecuadamente y produce muy poco tejido adherido.

1.2 Justificación

El acné no solo es un problema de la piel, sino también se convierte en una afectación de tipo social y psicológico en las personas que lo padecen.

Es necesario el protocolo y los principios activos que se van a usar para este tipo de lesiones ya que ayudará a los pacientes estéticos a mejorar su aspecto. Se realizará un registro fotográfico en cada sesión que sirve como material de apoyo para notar en cada sesión los cambios de la textura de la piel ya sea rugosidades, aclaramiento, le manto hidrolipídico

Es innovador porque la técnica de microneedling es nueva, pero se va a aplicar principios activos que ayude con la parte interna y externa de la piel, el ácido tióctico es regenerante y aclarante, por otro lado, el Argireline es tensor esta sinergia de activos va ayudar, con las cicatrices mejorando su textura y por otro lado regenera de dentro hacia fuera por eso es importante esta combinación de productos y de agujas acá varía entre la 12 y 42.

Por otra parte, el ácido tióctico conocido también como alfa-lipoico es un antioxidante, usado como un regenerador ayuda a mejorar la circulación cutánea reforzando la acción como una barrera en la piel, además potencia efectos como las vitaminas C y E.

1.3 Alcance

En primer lugar, se van a realizar varias sesiones con los pacientes estéticos. La meta de este proyecto será alcanzar un protocolo profesional y efectivo para el procedimiento de secuelas de acné como el picahielo, a través de diversas sesiones en cabina.

De esta manera se logra obtener y comparar resultados obtenidos en cada paciente, contemplar las variaciones posibles, y estandarizar a un solo protocolo completo y eficaz.

1.4 Objetivos General y Específicos

1.4.1 Objetivo General

Diseñar un protocolo estético con Argireline y ácido tióctico mediante la técnica de microneedling para paciente con presencia de cicatrices de acné en el Laboratorio Olavide

1.4.2 Objetivo Específicos

- Analizar los principios activos con Argireline y ácido tióctico mediante revisión bibliográfica para conocimiento de sus beneficios.

- Identificar el tratamiento adecuado mediante análisis del protocolo para atenuar las cicatrices de acné.

- Evaluar la efectividad del protocolo estético mediante nota de evolución para cicatrices de acné

CAPÍTULO II

MARCO TEÓRICO

1. Tratamientos estéticos

Aimmé. (2023). Los tratamientos estéticos contra el acné tienen como objetivo tratar y reducir las lesiones cutáneas, así como mitigar el impacto psicológico asociado. Buscan curar las lesiones existentes y prevenir la formación de nuevas, regulando la producción de sebo, previniendo la obstrucción de los folículos pilosos, reduciendo la inflamación y controlando la proliferación bacteriana. La efectividad del tratamiento depende en gran medida de la selección adecuada del mismo y de la máxima adherencia por parte del paciente.

2. Tipos de tratamientos

2.1 Dermoabrasión

Morales, J., & Aristizábal, F. (2013). La dermoabrasión es una técnica que emplea diversos dispositivos como fresas de diamante, cepillos de alambre, lijas o mototools (turbina quirúrgica) para aplicar fricción sobre la piel. Esta acción provoca erosión desde la epidermis hasta la dermis papilar y la dermis reticular media, con el propósito de estimular la reepitelización secundaria y la remodelación del colágeno.



Figuras 1: Microdermoabrasión

Nota: Enjoy, J. (2022, diciembre 19). *Microdermoabrasión*. BodyBrite

2.2 Subcisión

En concreto, está especialmente indicada en las **cicatrices onduladas o tipo "Rolling"** que son amplias, con piel superficial sana, pero con mucha fibrosis profunda que tira del tejido hacia abajo produciendo hundimiento en la piel. Se realiza en movimientos horizontales por debajo de las propias cicatrices. En este momento es normal notar o incluso escuchar ese desgarro de la fibrosis subcutánea. Si la anestesia es correcta no debería molestar. (Subcisión en cicatrices de acné, 2020)

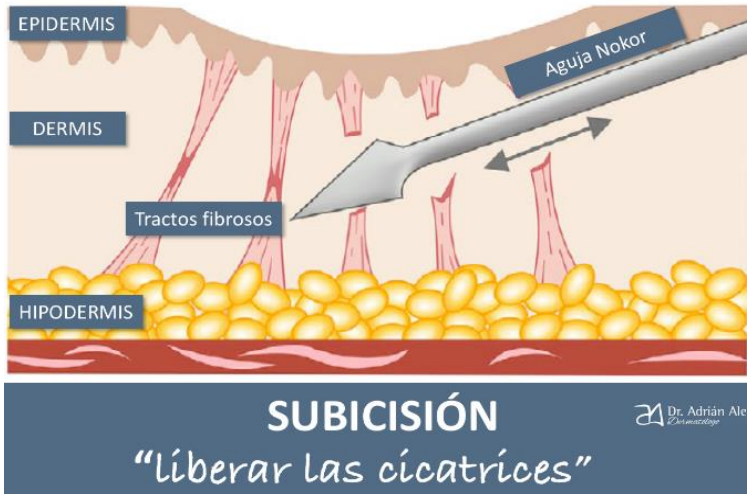

Figuras 2 Subcisión

Nota: *Subcisión en cicatrices de acné*. (2020, March 17). Dr. Adrián Alegre Sánchez - Dermatología láser y estética en Madrid; Dr. Adrián Alegre - Dermatología. https://www.dermalegre.com/subcision-cicatrices-acne/

2.3 Elevación por punch

Se utiliza un corte circular que rodea la cicatriz para romper la fibrosis que la ata profundamente. Sin embargo, el cilindro de piel no se desecha, sino que sencillamente se vuelve a dejar en el orificio resultante, pero en una posición más alta, debe tener un diámetro idéntico al de la cicatriz, elevando el tejido y suturándolo ligeramente por encima de la superficie cutánea perilesional. Esto se debe a que el proceso de contracción secundaria reducirá su altura hasta igualarla con la piel circundante. (Barcelona, 2015)

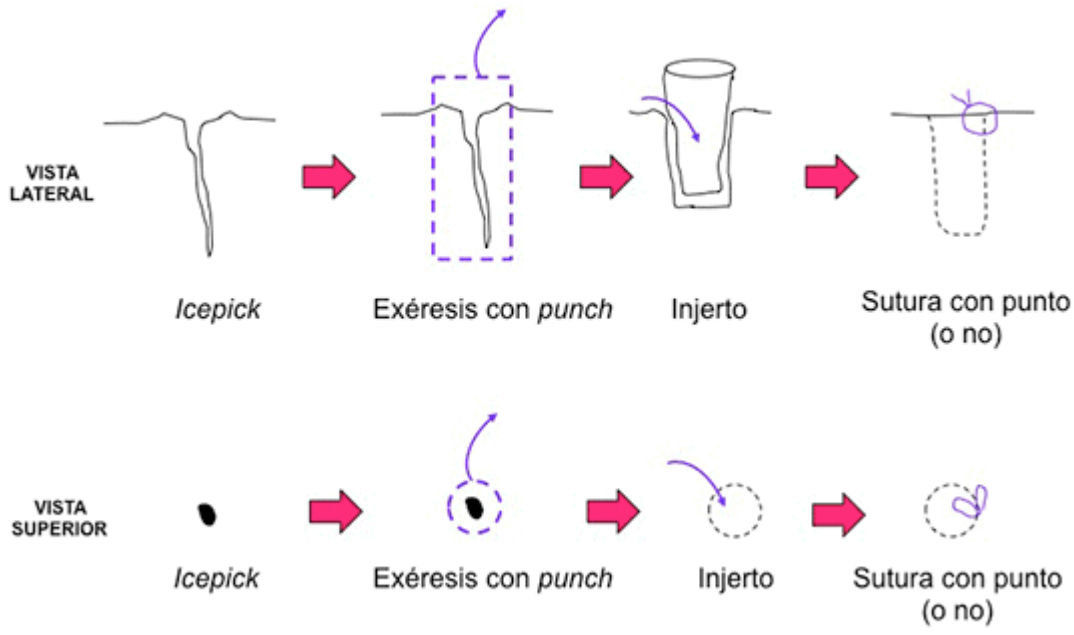

Figuras 3 Elevación por punch

Nota: Barcelona, D. B. D. (2015, July 15). *Tratamiento de cicatrices de acné con 'punch.'* Didac Barco; Dr. Didac Barco. https://dbdermatologiabarcelona.com/tratamiento-de-cicatrices-de-acne-con-punch/

2.4 Botox

En las marcas de acné y cicatrices de acné, existe una cantidad anormal de un tipo especial de células llamadas miofibroblastos. Son fibroblastos (las células del colágeno) pero con capacidad de contracción. El bótox en esa zona puede reeducar esos miofibroblastos en otros sin capacidad de contracción. (Sánchez, 2022)

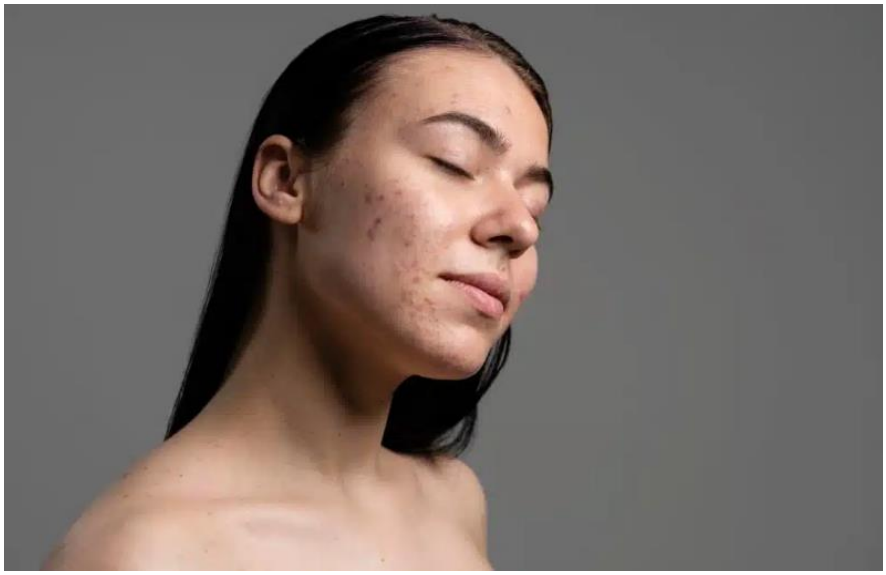

Figuras 4 Botox para cicatrices de acné

Nota: Aplicación de Botox para el acné. (2022, September 29). Forever Young Cancun. https://foreveryoungcancun.com/medicina-estetica/botox/para-el-acne/

2.5 Rellenos de grasa lipofilling

La grasa supone una interesante opción entre los rellenos para cicatrices de acné con algunas indicaciones particulares. Se trata de un relleno autólogo ya que será extraído previamente del propio paciente y tiene cierta estabilidad, aunque siempre habrá parte que se reabsorbe tras la inyección. (Sánchez, 2022)

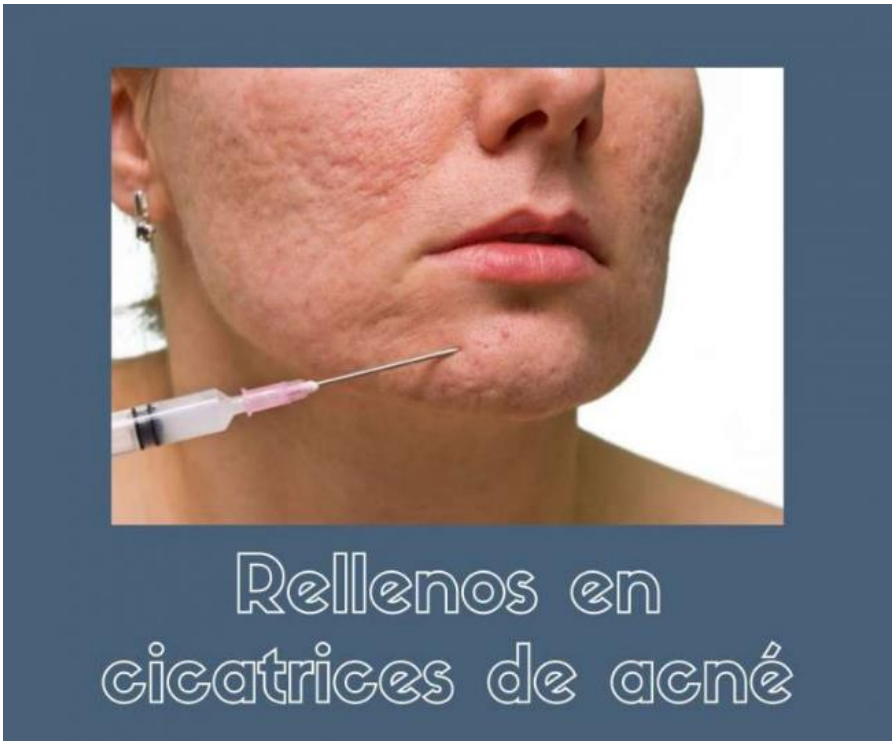

Figuras 5 Relleno en cicatrices de acné

Nota: *Rellenos para cicatrices de acné*. (2021, February 15). Dr. Adrián Alegre Sánchez - Dermatología láser y estética en Madrid; Dr. Adrián Alegre - Dermatología. https://www.dermalegre.com/rellenos-para-cicatrices-de-acne/

2.6 Microneedling

Es una técnica utilizada con el Dermapen, un tipo de aparatología estética que actúa a nivel cutáneo. Consiste en micro punciones que varían en profundidad según la aguja, la zona de aplicación y el efecto que generan en la epidermis y dermis de la piel. (Altiorem, 2021)



Figuras 6 Microneedling

Nota: Cortés, D. C. (2016, October 22). Conoce los beneficios del “microneedling” (MesoPen) en Cicatrices por Acné, Estrías y Reju. *dracristinacortes*. https://www.dracristinacortes.com/post/2016/10/22/conoce-los-beneficios-del-microneedling-mesopen-en-cicatrices-por-acn%C3%A9-y-rejuvenecimiento

3. **Técnica de microneedling:**

El microneedling es una técnica terapéutica muy sencilla, segura, eficaz y mínimamente invasiva. Inicialmente se introdujo para el rejuvenecimiento de la piel; sin embargo, ahora se utiliza para una amplia gama de indicaciones estéticas en las que se incluyen cicatrices, rejuvenecimiento de la piel, estrías, entre otros inesteticismos. (Yadav & Singh, 2016)

3.1 Técnicas de aplicación

3.1.1 Técnica de inducción

Esta técnica y sus movimientos potencian la absorción de los principios activos aplicados. Se realizan movimientos dibujando líneas horizontales y verticales, efectuando dos trazadas de cada movimiento, con una velocidad media. (Dermapen - Técnicas de uso, 2022).

3.1.2 Técnica de micro punción

Esta técnica se utiliza para cicatrices de acné, estrías y arrugas con la aguja que se la utiliza es de 12 micro agujas, produce micro lesiones en la dermis por el cual desencadena una reparación en el tejido conectivo. (Ibáñez, D. N. 2021).

3.1.3 Técnica de microneedling

Esta técnica es invasiva lo que hace es mejorar la piel, produciendo colágeno lo cual consiste en la aplicación de un principio activo para diferentes inesteticismos como el acné, cicatrices, rejuvenecimiento, etc. (Microneedling, 2017).

4. Efectos

El microneedling es una técnica invasiva, aquello contribuye a mejorar la firmeza, tono y apariencia de la piel, ayuda a mejorar las líneas de expresión, arrugas y las pigmentaciones, ayuda a mejorar las cicatrices causadas por el acné. Las lesiones causadas por las micro agujas estimulan el proceso de curación y cicatrización de la piel sin causar daño físico real, estimulando la producción de más colágeno y elastina. La regeneración de la piel se consigue induciendo el proceso de curación de forma controlada sin provocar heridas. La micro punción también produce micro hemorragia, que moviliza plaquetas y libera factores de crecimiento adicionales.

“Los productos que se introducen en la piel mediante el microneedling se pueden adaptar

según las necesidades individuales, atacando de este modo cada problema específico de raíz" (Microneedling, 2017).

Las perforaciones o micro canales facilitan el acceso y facilita la penetración más profunda de los productos en las capas internas de la piel.

5. Activos

Son sustancias con diferentes características que aportan beneficios a la piel ya sea interna o externa. Estos beneficios pueden ser hidratantes, regenerantes, descongestivos, etc. (Romero, 2015). Los principios activos son fundamentales para la elaboración de diversos productos cosméticos además que estos son ingredientes importantes para la función de dicho cosmético. En esta ocasión en el siguiente estudio se van a utilizar dos principios activos: Ácido tióctico y Argireline, del cual se detalla sus efectos y propiedades en la piel.

5.1 Ácido tióctico

> El ácido tióctico o también llamado alfa-lipoico tiene propiedades antioxidantes, mejora la apariencia de la piel y reduce la inflamación. Ayuda a neutralizar una variedad de radicales libres que causan daño en la célula. (**Ácido** lipoico *(Thioctic acid)*.2021).

5.2 Argireline

Es un derivado de la toxina botulínica, este activo permite dar en la piel un efecto de relajación del cual ayuda a los fibroblastos que se van a des contraer lo que ayuda a nivel de la producción de colágeno y elastina mediante el cual hace que la piel se vea más lisa y suave. (Ryu, K.-A., Park, P. J., Kim, S.-B., Bin, B.-H., Jang, D.-J., & Kim, S. T. 2020).

6. La piel

La piel, el órgano más extenso del cuerpo humano, junto con sus derivados como el cabello, las uñas y las glándulas sebáceas y sudoríparas, constituye el sistema tegumentario. Una de sus funciones fundamentales es la protección, actuando como una barrera contra bacterias, sustancias químicas y variaciones de temperatura. Además, la piel produce secreciones que combaten bacterias y contiene melanina, un pigmento que se defiende contra los rayos ultravioleta, los cuales pueden dañar las células cutáneas (Capas de la piel, 2023).

La regulación de la temperatura corporal es otra función crucial de la piel. En condiciones de frío, los vasos sanguíneos en la dermis se contraen, impidiendo que la sangre caliente alcance la piel y permitiendo que esta adquiera la temperatura del entorno frío. Esto conserva el calor al evitar la pérdida de calor corporal a través de la piel (Capas de la piel, 2023).

La piel cumple varias funciones fundamentales para el organismo humano: Actúa como una barrera física que protege contra microorganismos, toxinas y lesiones mecánicas, mientras que la producción de melanina también la protege de los rayos ultravioleta (UV). Controla la temperatura corporal mediante la regulación de la sudoración y los vasos sanguíneos en la dermis, asegurando un equilibrio térmico adecuado.

Contiene receptores nerviosos que detectan y transmiten sensaciones como dolor, presión, tacto y temperatura. Elimina desechos y toxinas a través de la secreción de sudor y sebo. Sintetiza vitamina D en respuesta a la exposición solar, fundamental para la absorción de calcio y el desarrollo óseo. Alberga células del sistema inmunitario que ayudan a proteger contra infecciones y enfermedades.

6.1 Estructura de la piel

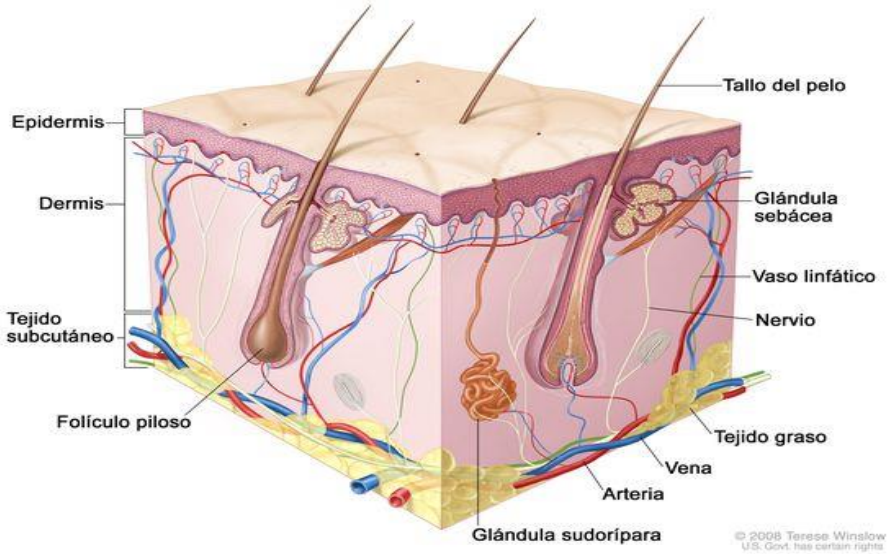

Figuras 7 Anatomía de la piel

Nota: Creado por Terese Winslow para National Cáncer Institute, 2008 (*Diccionario de cáncer del NCI*, 2011) *Diccionario de cáncer del NCI*. (2011, February 2). Cancer.gov. https://www.cancer.gov/espanol/publicaciones/diccionarios/diccionario-cancer/def/dermis

En la piel tenemos tres capas, ellas son: Epidermis, dermis e hipodermis:

6.1.2 Epidermis

La epidermis está compuesta por cuatro capas principales: el estrato basal, el estrato espinoso (o de Malpighi), el estrato granuloso y el estrato córneo. En la piel de la zona palmo-plantar, se añade una capa adicional entre el estrato granuloso y el estrato córneo conocida como el estrato lúcido (Carranza, 2004).

6.1.3 Dermis

Según Carranza (2004) la dermis, también conocida como corion, es un tejido conectivo elástico que sostiene a la epidermis y sus apéndices. A través de ella transcurren plexos sanguíneos y nerviosos. Está compuesta por células, moléculas fibrosas y sustancia fundamental. Su grosor varía, siendo menor en los párpados y mayor en la región palmo-plantar. Se divide en dos partes:

- Dermis superficial o papilar: Se encuentra elevada en las papilas dérmicas y está directamente relacionada con la epidermis. Está compuesta por tejido conectivo laxo con haces de colágeno finos, fibras elásticas, fibroblastos, dendríticos dérmicos y mastocitos, así como terminaciones nerviosas y vasculares. También se encuentran corpúsculos táctiles mecanorreceptores.
- Dermis profunda o reticular: Esta capa es tejido conectivo denso con haces de colágeno y fibras elásticas gruesas. Contiene las porciones profundas de los apéndices cutáneos, así como plexos nerviosos y vasculares (Carranza, 2004).

6.1.4 Hipodermis

La hipodermis es la capa más profunda de la piel, compuesta principalmente por tejido adiposo cuyas células principales son los adipocitos. Estos adipocitos se organizan en compartimentos trabeculados que están formados por septos que contienen fibroblastos, condrocitos y mastocitos (Carranza, 2004). La hipodermis se sitúa debajo de la dermis, la capa más externa de la piel. Además del tejido adiposo, contiene células inmunes, nervios y vasos sanguíneos, desempeñando diversas funciones clave en el cuerpo humano:

- Regulación térmica: El tejido adiposo de la hipodermis ayuda a mantener la temperatura corporal estable actuando como aislante térmico.

- Almacenamiento de energía: Este tejido almacena energía en forma de lípidos, que el cuerpo utiliza según sus necesidades.

- Protección: Actúa como un amortiguador mecánico que protege órganos internos y estructuras del cuerpo contra impactos externos.

- Conexión con la dermis: Facilita la unión entre la dermis y los tejidos y órganos más profundos del cuerpo, contribuyendo así a la estructura y función de la piel.

7. Biotipos cutáneos

De acuerdo con Castro (2022) existen 4 tipos de biotipos que son los siguiente:

Sensibilidad de la piel “sensibilidad versus resistencia”

Castro (2022) señaló que "La sensibilidad cutánea se manifiesta con eritema al tacto como consecuencia de cambios de temperatura y uso de cosméticos sensibilizantes. En cambio, una piel resistente tiende a ser más tolerante" (párrafo 1).

Hidratación de la piel “seca versus oleosa”

Castro (2022) describe que la piel seca se caracteriza por la ausencia visible de poros y una producción sebácea deficiente, lo que la hace propensa a la pérdida de agua. Este tipo de piel tiende a ser fina, tensa, estirada y sensible, pero puede aliviarse eficazmente con el uso de productos cosméticos adecuados que ayuden a restablecer su equilibrio.

En contraste, la piel oleosa presenta un aspecto más brillante debido a la hiperactividad de las glándulas sebáceas, lo cual hace que los poros sean visibles. Esta condición puede variar desde una leve oleosidad, común en las pieles mixtas, hasta una textura gruesa y propensa a la formación de comedones en su forma más extrema. Pigmentación de la piel “pigmentada versus no pigmentada”

Castro (2022) indica que algunas pieles son naturalmente propensas a la pigmentación, manifestándose en diversos tipos de manchas como pecas, melasma, lunares, queratosis seborreicas, entre otras. Se recomienda principalmente el uso de protector solar FPS 30 y su reaplicación regular, especialmente cuando se está expuesto a la luz azul de pantallas de celulares y dispositivos, así como a la radiación solar.

Arrugada vs. Estirada

Según Castro (2022), este es uno de los aspectos en los que se puede intervenir de manera activa. Aunque no se pueda modificar la genética, el cuidado adecuado de la piel puede ayudar a reducir la aparición de arrugas.

8. Funciones de la piel

La piel es el órgano más grande, fino y uno de los más vitales del cuerpo humano.

En el adulto, cubre entre 1,6 y 2 metros cuadrados y su grosor varía desde 0,5 mm en los párpados hasta 4 mm en el talón. Constituye aproximadamente el 1/6 del peso corporal total, con un peso promedio de unos 5 kg. (Burgos, 2012)

Este órgano funciona como una barrera protectora que aísla al organismo del entorno externo, preservando su integridad y facilitando la comunicación con los órganos internos.

Además de estas funciones fundamentales, desempeña numerosos roles vitales, por lo que es crucial mantenerla en buen estado.

"Es especialmente relevante que la piel tenga la capacidad única de regenerarse y repararse por sí misma. Esto significa que, en caso de lesión, puede sanar y restaurar su continuidad de manera autónoma" (Burgos, 2012)

9. Lesiones cutáneas

Cuando hablamos de lesiones cutáneas, nos referimos a cualquier anomalía que afecta a la piel, desde una pequeña excoriación hasta una herida más profunda.

"Estas lesiones se dividen en dos tipos principales: las primarias, que surgen directamente sobre la piel sana, y las secundarias, que se desarrollan a partir de una alteración patológica previa" (Nosotros, 2018).

9.1 Tipos de lesiones cutáneas

De acuerdo con Hollanda dice que: **"**Las lesiones cutáneas son áreas de la piel que tienen un crecimiento o apariencia anormal en comparación con la piel circundante" (2021).

Existen dos tipos de lesiones cutáneas: primarias y secundarias. Las lesiones cutáneas primarias son afecciones patológicas adquiridas al nacer o durante la vida. Por otro lado, las lesiones

cutáneas secundarias son resultado de la irritación o manipulación de una lesión cutánea primaria. Por ejemplo, cuando alguien se rasca un lunar hasta que sangra, la costra resultante se clasifica como una lesión cutánea secundaria. (Holland, 2021)

9.1.2 Clasificación de lesiones en la piel

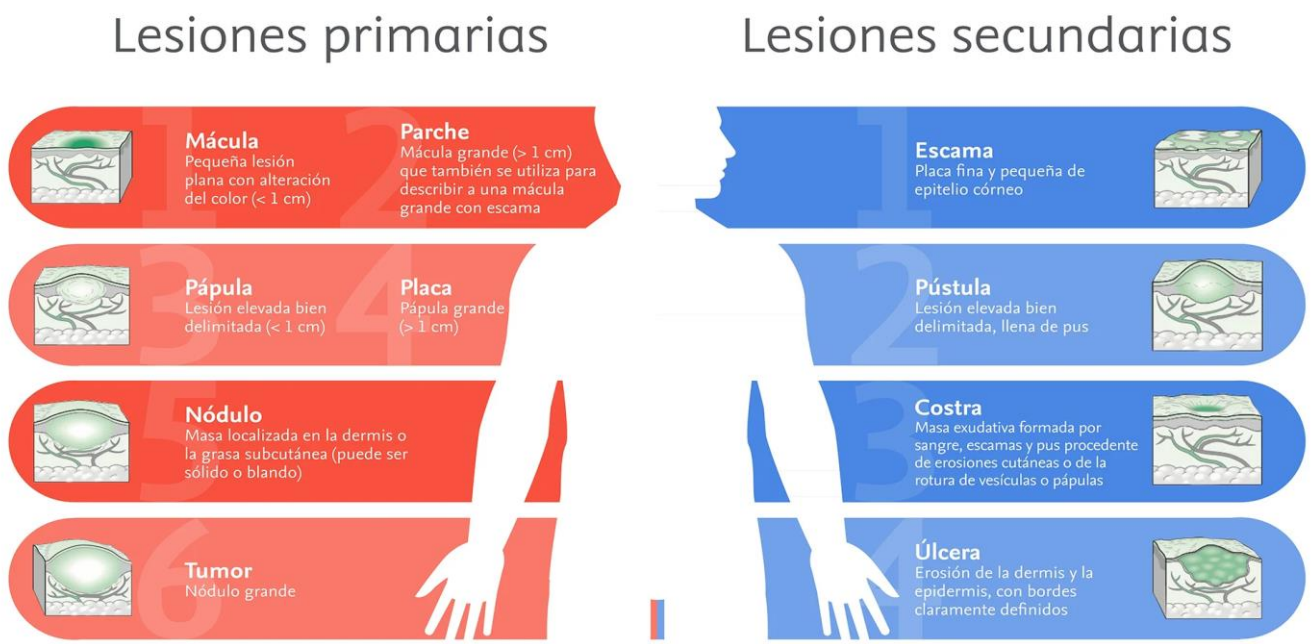

Figuras 8 Lesiones primarias y secundarias de la piel

Nota: Nosotros, P. C. (2018, May 30). *Lesiones cutáneas primarias y secundarias*. Www.elsevier.com; Elsevier. https://www.elsevier.com/es-es/connect/lesiones-cutaneas-primarias-y-secundarias

De acuerdo con Guerra (2012) existen dos tipos de lesiones primarias y secundarias:

9.1.2.1 Lesiones Primarias

1. **Mácula**

   Lesión cutánea circunscrita se caracteriza por cambios en el color por variaciones en la melanina o por una alteración en los vasos sanguíneos.

2. **Pápula.**

   Lesión cutánea sólida y elevada circunscrita de 0,5 a 1 cm de diámetro cuando es de mayor tamaño se forma un tubérculo, evoluciona a una ulceración y cicatrización.

3. **Nódulo.**

   Lesión cutánea profunda es más palpable que visible y se produce una alteración en tejido celular subcutáneo.

4. **Tumor.**

   Proliferación neoplásica benigna o maligna.

5. **Costra.**

   Lesión cutánea se produce una des encadenación de exudados o secreciones.

6. **Escama.**

   Lesión cutánea que se caracteriza por las células epiteliales cornificadas que se desprenden fácilmente.

9.1.2.2 Lesiones secundarias

1. **Pústula.**

   Lesión cutánea con contenido purulento que suele evolucionar a partir de vesículas o ampollas.

2. **Cicatriz.**

   Lesión de piel residual reparativa, las cicatrices pueden ser atróficas e hipertróficas y queloides.

3. **Úlcera.**

   Lesión de la piel por una pérdida de sustancia que afecta como mínimo a la dermis.

4. **Vesícula.**

Lesión dermatológica con contenido líquido seroso.

5. **Quiste.**

Lesión cutánea encapsulada, tiene una forma esférica y su contenido puede ser líquido y semilíquido.

10. Cicatrices de acné

El acné es una enfermedad inflamatoria de la piel, que afecta a más del 80 % de las personas entre los 11 y los 30 años y puede persistir en la edad adulta hasta en 5% de los casos.

> Las formas inflamatorias de acné dan como resultado la formación de cicatrices permanentes, con sus respectivas implicaciones sociales y psicológicas en el individuo. Su prevalencia no ha sido bien estudiada, pero en algunos estudios se ha encontrado algún grado de cicatrización hasta en 95 % de los pacientes con acné, con predominio en el área facial. (Morales & Aristizábal, 2013)

10.1 Clasificación de cicatrices de acné

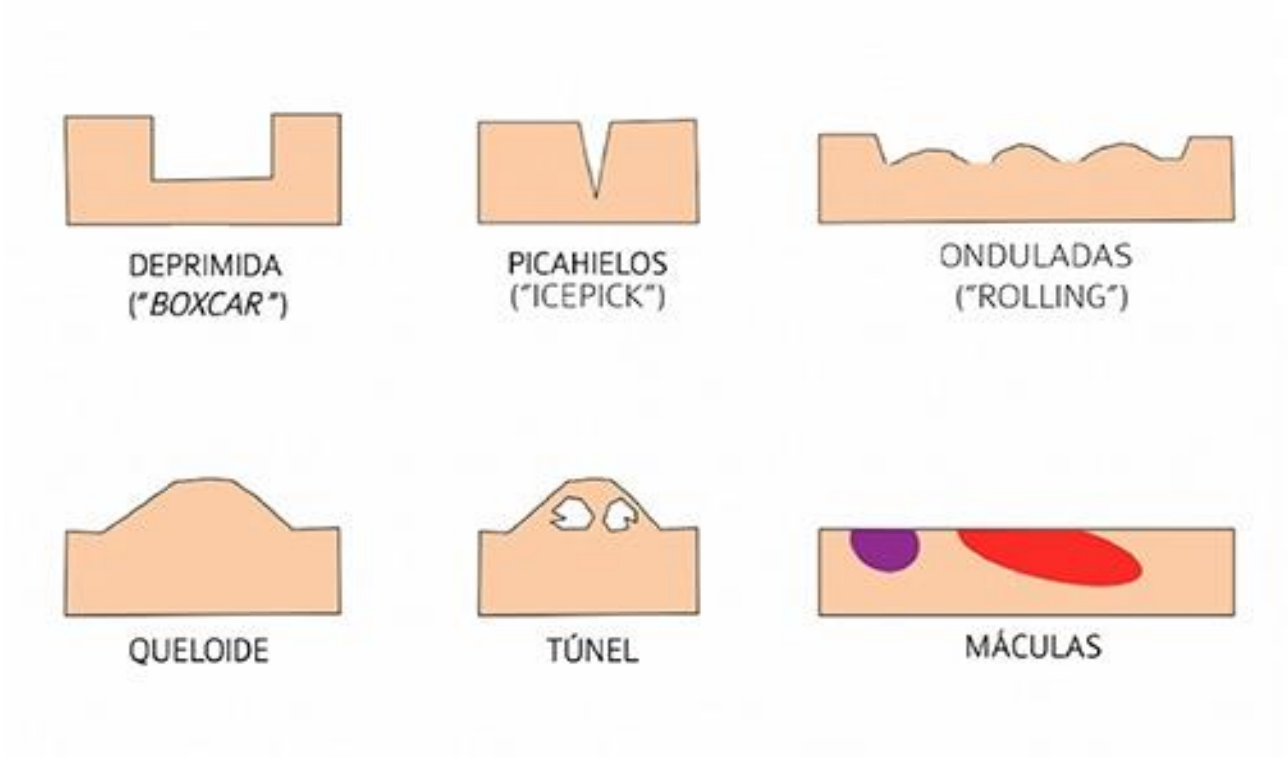

Figuras 9 Tipos de cicatrices de acné

Nota: Barcelona, D. B. D. (2013, August 2). *Tipos de cicatrices y marcas de acné*. Didac Barco; Dr. Didac Barco. https://dbdermatologiabarcelona.com/cicatrices-marcas-de-acne/

De acuerdo con (Barcelona, 2013), hay varios tipos de cicatrices de acné son las siguientes:

1) **Queloides y cicatrices hipertróficas**

"Los queloides y las cicatrices hipertróficas" se distinguen de las cicatrices hipertróficas en que se extienden más allá de la herida original y rara vez remiten mientras que las cicatrices hipertróficas se limitan al lugar de la herida y tienden a desaparecer con el tiempo, por lo que en general no requieren tratamiento. (2001).

2) **Cicatrices en furgón**

De acuerdo con Brooks, las cicatrices en forma de furgón son otro tipo de cicatriz atrófica causada por el acné, pero son más anchas que las de la variedad de picahielos y más

profundas. Debido a su forma redonda u ovalada, las cicatrices de los vagones dan a la piel un aspecto picado. Se desarrollan cuando una mancha inflamada destruye el colágeno de la piel. (2022).

3) **Cicatrices en pica hielo**

Según Brooks, (2022) estas cicatrices atróficas estrechas y profundas parecen ser el resultado de una herida punzante (de ahí el nombre) y son más comunes en las mejillas. Bajan hasta la dermis y son el efecto secundario del acné quístico infectado que se abre camino hacia la superficie de la piel. En ese viaje, el tejido de la piel se destruye y queda una depresión cilíndrica en forma de columna.

4) **Cicatrices rodantes**

Según Brooks, (2022) sabrá que tiene cicatrices rodantes si las depresiones en su piel son anchas, poco profundas y onduladas. También un miembro de la familia atrófica, las cicatrices rodantes se desarrollan cuando se forman bandas fibrosas entre la epidermis y la hipodermis (la capa de piel subcutánea ubicada debajo de la dermis), tirando hacia abajo de la superficie de la piel.

11. Protocolo estético

Un protocolo de diagnóstico estético es un conjunto ordenado y secuencial de procesos diseñados para alcanzar un objetivo específico. En el caso del análisis de la piel, este protocolo consta de diversas fases organizadas meticulosamente.

Su propósito principal es diagnosticar adecuadamente el estado de la piel, facilitando así la implementación de las acciones apropiadas y la toma de decisiones necesarias en cada caso. Es fundamental destacar que el protocolo de diagnóstico estético detalla de manera clara y precisa los pasos a seguir durante el análisis de la piel y sus estructuras asociadas. (María, 2021)

MARCO CONCEPTUAL

Atrofia: De acuerdo con la página institucional de la RAE, se define como "Falta de desarrollo de cualquier parte del cuerpo".

Aponeurosis: De acuerdo con la Real Academia de Medicina de España, se caracteriza como "Expansión plana y de color blanco nacarado que une los músculos planos y los huesos. Histológicamente está constituida por un tejido conjuntivo denso orientado formado por láminas de fibras colágenas y células semejantes a los tenocitos, dispuestas en planos perpendiculares que permiten la tracción en sentido longitudinal y transversal.".

Elastina: De acuerdo con la página Institucional virtual de la RAE, se define como "Proteína que constituye el componente amorfo de la fibra elástica. Los aminoácidos desmosina e isodesmosina son característicos de esta proteína. Los fibroblastos, los condroblastos y las células musculares lisas segregan tropoelastina, que es la molécula precursora de la elastina".

Fibroblastos: De acuerdo con la página de la RAE, se detalla como "Célula del tejido conjuntivo derivada de la mesénquima y especializada en la síntesis de fibras colágenas y de las glucoproteínas de la sustancia fundamental amorfa".

Inhibir: De acuerdo con la página virtual de la Real Academia Española, se explica cómo **"**Suspender transitoriamente una función o actividad del organismo mediante la acción de un estímulo adecuado".

Melanina: De acuerdo con la página virtual de la Real Academia de Medicina de España, se dice cómo "Cada uno de los pigmentos, de ordinario oscuros, que se forman por la polimerización de derivados indólicos de la dopa en los melanosomas a través de una serie de etapas oxidativas".

Ribosoma: De acuerdo con la página virtual de la Real Academia de Medicina de España, se define como "Orgánulo intracitoplasmático de 15 a 25 nm de diámetro constituido por ARN ribosómico y proteínas ribosómicas que en asociación con los ARN mensajeros y de transferencia

participa en la síntesis de proteínas.”

Secuela: De acuerdo con la página de la RAE, se describe como “Alteración funcional u orgánica, con tendencia a persistir, que aparece a raíz y como consecuencia de una enfermedad, un traumatismo o una intervención quirúrgica”.

Tenocitos: De acuerdo con la página Institucional de la RAE, se dice como “Célula de naturaleza fibroblástica con prolongaciones planas o aliformes, que se dispone en filas paralelas en los tendones y rodea con sus prolongaciones las fibras de colágeno que los forman. Es responsable de la síntesis y renovación de las fibras y la sustancia fundamental de los tendones”.

MARCO LEGAL

El diseño de un protocolo estético integral para un procedimiento de secuelas de acné atróficas en dermis se enmarca dentro de una serie de normativas y regulaciones establecidas en el Ecuador que velan por la seguridad, la eficacia y la ética en los procedimientos médicos y estéticos. (Ley Orgánica de Salud, 2015)

Según la ley Orgánica de Salud del Ecuador (2015), promulgada para garantizar el derecho a la salud de la población ecuatoriana, establece una serie de disposiciones que regulan la práctica de la medicina y la presentación de servicios de la salud del país.

> Art. 193.- Son profesiones de la salud aquellas cuya formación universitaria de tercer o cuarto nivel está dirigida específica y fundamentalmente a dotar a los profesionales de conocimientos, técnicas y prácticas, relacionadas con la salud individual y colectiva y al control de sus factores condicionantes. (pág.32)

Art. 198.- “Los profesionales y técnicos de nivel superior que ejerzan actividades relacionadas con la salud, están obligados a limitar sus acciones al área que el título les asigne.” (pág. 3)

CAPÍTULO III

MARCO METODOLÓGICO

1.TIPO DE INVESTIGACIÓN

En el trabajo a realizar es un tipo de investigación descriptiva: “La investigación descriptiva analiza las características de una población mediante una hipótesis o encuestas relacionadas a la situación de los individuos del estudio” (Cimec.2023)

Se pretende utilizar una recopilación de datos específicos y objetivos, centrada en documentar los datos de manera subjetiva, la investigación descriptiva se enfoca en la recopilación de información, relacionado a las características, condiciones y comportamientos del estudio.

La investigación descriptiva que se va a realizar en este proyecto se basa en analizar los datos de los pacientes mediante el uso de nota de evolución.

2. ENFOQUE

En los enfoques cuantitativos y cualitativos, para la investigación se va a utilizar ambos “El enfoque cuantitativo utilizando una recolección y análisis de datos para contestar varias preguntas de investigación y probar las hipótesis establecidas previamente” (Vega-Malagón, G. 2014).

Este método se fundamenta en la cuantificación numérica y el conteo, y se emplea con regularidad en estadística para determinar de manera exacta los comportamientos característicos de una población. “Enfoque cualitativo se utiliza para descubrir y refinar preguntas de investigación en ocasiones se prueban hipótesis” (Vega-Malagón, G. 2014).

Este enfoque se basa en métodos de recolección de datos sin medición numérica como una descripción y una observación de fenómenos. Utiliza métodos como encuestas, análisis semántico, análisis de datos no cuantitativos.

3. HERRAMIENTA

Como herramienta a utilizar es la consulta subsecuente son las investigaciones que se van a realizar, se debe abordar preguntas o aspectos sobre el tiempo del tratamiento para los pacientes en la investigación del proyecto, entonces una consulta subsecuente está involucrada al tiempo en el que se va a tratar al paciente.

3.1 Nota de evolución

Una nota de evolución es un relato detallado que ofrece una descripción organizada y secuencial de cómo ha progresado el estado de salud o enfermedad del paciente bajo tratamiento. Es crucial porque documenta de manera exhaustiva todos los procedimientos médicos llevados a cabo en cada consulta. (Tiol Carrillo, 2021)

3.2 Pie de rey

El pie de rey, conocido también como calibrador o vernier, es un dispositivo de medida altamente preciso utilizado para determinar las dimensiones de objetos pequeños o superficies. Permite calcular con gran exactitud tanto los diámetros internos como externos de estos objetos. (Torrente, 2022)

3.3 Escala descriptiva

Los indicadores o criterios son evaluados utilizando frases descriptivas como excelente, bueno, regular, malo. Asimismo, se utilizan expresiones que indican la frecuencia de ciertos comportamientos, como siempre, casi siempre, a veces, nunca. (Hernández, 2023)

3.4 Escala Vancouver

Mediante esta escala podemos evaluar las cicatrices de la piel, esta nos ayuda a calificar diferentes aspectos. Esta escala también nos permite medir las mejoras que logra el tratamiento.

La escala de Vancouver valora los siguientes ítems y puntuaciones (valores normales = 0):

3.4.1 PIGMENTACIÓN (0-3):

Respecto a la piel normal. Siendo 1 hipopigmentada y 3 hiperpigmentada.

3.4.2 VASCULARIZACIÓN (0-3):

Siendo 3 una cicatriz muy vascularizada, purpúrica.

3.4.3 FLEXIBILIDAD/CONSISTENCIA (0-5):

Siendo 4 una cicatriz ya dura y 5 una cicatriz que produce retracciones y dificulta la movilidad.

3.4.4 ALTURA (0-3):

0-plana, 1- <2mm, 2- 2-5mm, 3- >5mm. ADMIN. (2018, October 18)

Escala de Vancouver

Tabla 1:Escala de Vancouver

The Vancouver Scar Scale

1. Vascularity		3. Pliability	
Normal	0	Normal	0
Pink	1	Supple	1
Red	2	Yielding	2
Purple	3	Firm	3
		Ropes	4
		Contracture	5
2. Pigmentation		4. Height	
Normal	0	Flat	0
Hypopigmentation	1	<2 mm	1
Mixed	2	2-5 mm	2
Hyperpigmentation	3	>2 mm	3

Nota: ADMIN. (2018, October 18). Escalas de valoración de cicatrices patológicas. Dr. Adrián Alegre. http://(https://www.dermalegre.com/escalas-de-valoracion-de-cicatrices-patologicas/)

4. TÉCNICA

La técnica va a ser una nota de evolución es un registro que va detallado el avance de la investigación a lo largo del tiempo. Es una información narrativa que nos proporciona una evolución de la investigación (Castro, I.1989).

En el presente trabajo es muy importante ir llevando un registro cronológico, porque así se puede saber cómo va desarrollándose y se puede comprobar los resultados.

FICHA DE SEGUIMIENTO DEL PACIENTE: _____

FECHA	EVALUACIÓN	TRATAMIENTO	FIRMA

Figuras 10 Ficha de seguimiento del paciente.

CONSENTIMIENTO INFORMADO

FECHA……

YO……

CEDULA DE IDENTIDAD Nº ……, AUTORIZO QUE LAS ESTUDIANTES DE DERMATOCOSMIATRÍA ROXANA ARMIJOS Y GIULIANA CRIOLLO REALIZARME EL TRATAMIENTO DE CICATRICES ATRÓFICAS CAUSADAS POR ACNÉ, ME COMPROMETO A SEGUIR TODAS LAS INDICACIONES Y A SER CONSTANTE EN MIS SESIONES. SE QUE SI NO CUMPLO CON LO INDICADO NO VERE LOS RESULTADOS ESPERADOS, EN EL CASO DE FALTAR A UNA SESION DEBO NOTIFICAR CON 24 HORAS DE ANTICIPACIÓN. TRATAMIENTO QUE DEBO TOMARLO EN UN PLAZO DE MÁXIMO DE 3 MESES.

(HACER CONSTAR LOS PRODUCTOS DE APOYO A CASA)

_____ _____

DERMATOCOSMIATRA PACIENTE

ROXAN ARMIJOS

_____ CI: _____

DERMACOSMIATRA

GIULIANA CRIOLLO

Figuras 11 Consentimiento

5. ESTUDIOS INICIALES
5. 1 DESARROLLO

Tabla 2: Matriz de operacionalización de variables

Objetivos Específicos	Variables	Definiciones nominales	Dimensiones	Indicadores	Preguntas
Analizar los principios activos con Argilerine y ácido tióctico mediante revisión bibliográfica para conocimiento de sus beneficios.	Principis activos	Ácido tióctico: también conocido como ácido alfa-lipoico, es un poderoso antioxidante que puede mejorar la apariencia general de la piel y reducir la inflamación. El argireline reduce la apariencia de las arrugas del rostro, es especialmente eficaz para los surcos de la frente y contorno de los ojos.	Principios activos	Ph	Indicador
			Antioxiodantes	Activo	¿Qué tipo de activo es?
			Derivados de la toxina butulínica	Porcentaje	Por qué elejimos el argilerine
Identificar el tratamiento adecuado mediante análisis del protocolo para atenuar las cicatrices	Microneedling	Un protocolo de diagnóstico estético es un conjunto de procesos previamente programados y secuenciados que se emplea para conseguir un fin concreto. El protocolo de la piel esá formado por una serie de procesos ordenados en diferentes fases.	Diagnóstico	Anamnesis	Valoraciones palpaciónes, visualizaciones,genética.
			Tratamiento	Número de sesiones	Fases de cicatrización
			Aparatología	Dermapen	Técnica microneedling
Evaluar la efectividad del protocolo estético mediante nota de evolución para cicatrices de acné	Protocolo	Las lesiones por el acné causan roturas de la pared del folículo que pueden provocar que la infección se esparza por la dermis, y destruyan de esta forma el tejido sano de la piel	Lesiones	Grados I II Y III	Observación directa
			Cicatrices	Clasificación de las cicatrices	Observación directa
			Capas de la piel	Capas de la piel	Observación directa

6. SELECCIÓN DEL PACIENTE

En esta ocasión realizamos un perfil del paciente para que sea apto para realizarse el tratamiento de las cicatrices de acné.

Perfil del paciente

Perfil del paciente para investigación del proyecto: Diseño de protocolo combinado con el uso de microneedling con argireline y ácido tióctico para pacientes con presencia de cicatrices de acné en el Instituto Tecnológico Superior San Antonio en el Laboratorio Olavide

1. Generalidades del paciente

- Sexo: Indiferente
- Edad: Mayores de edad
- Estado civil: Indiferente
- Fototipos: Indiferente
- Escolaridad: Indiferente
- Ocupación: Indiferente
- Alergias: Indiferente

2. Patologías clínicas del paciente

    - **Cuidados faciales:** Básico (limpiador, crema, protector solar)
    - **Patologías cutáneas previas permitidas:** Cicatrices de acné

3. Hábitos del paciente

    Alcohol: NO

    Drogas: NO

    Buena alimentación: SI

    Hidratación tópica y oral: SI

4. Perfil no permitido

    Patologías cutáneas previas NO permitidas: acné activo, rosácea, dermatitis, tiña

    Este perfil de paciente, ha sido pensado puesto que este modela a un paciente que cumple con los requisitos básicos de cuidado facial. Cualquier paciente que infrinja el PERFIL NO PERMITIDO, queda exento de participar en la investigación.

Figuras 12 Perfil del paciente

7.PROTOCOLO

En esta parte se concentra el planteamiento de dos protocolos que se utiliza para tratar cicatrices de acné.

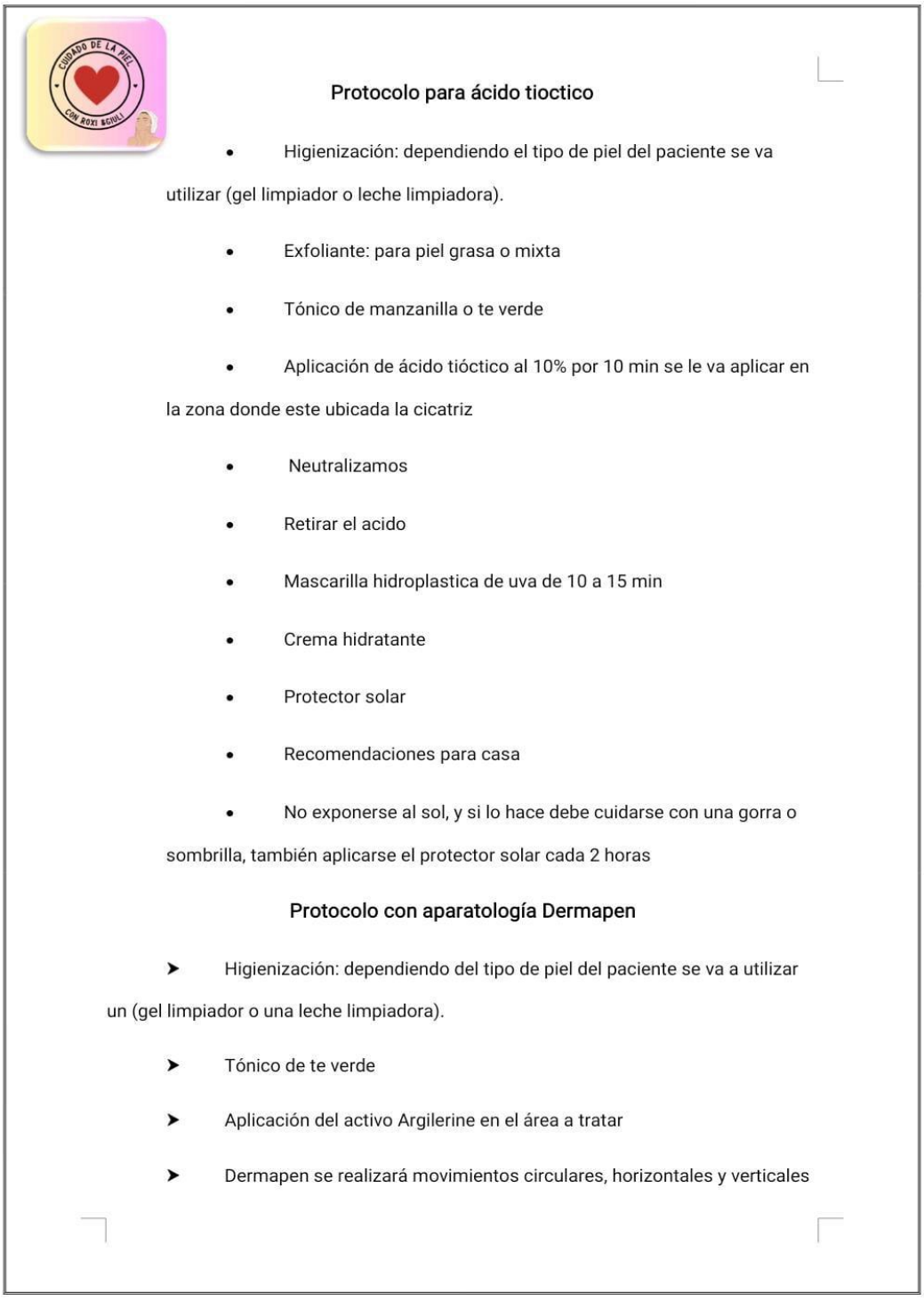

Protocolo para ácido tioctico

- Higienización: dependiendo el tipo de piel del paciente se va utilizar (gel limpiador o leche limpiadora).
- Exfoliante: para piel grasa o mixta
- Tónico de manzanilla o te verde
- Aplicación de ácido tióctico al 10% por 10 min se le va aplicar en la zona donde este ubicada la cicatriz
- Neutralizamos
- Retirar el acido
- Mascarilla hidroplastica de uva de 10 a 15 min
- Crema hidratante
- Protector solar
- Recomendaciones para casa
- No exponerse al sol, y si lo hace debe cuidarse con una gorra o sombrilla, también aplicarse el protector solar cada 2 horas

Protocolo con aparatología Dermapen

- ➤ Higienización: dependiendo del tipo de piel del paciente se va a utilizar un (gel limpiador o una leche limpiadora).
- ➤ Tónico de te verde
- ➤ Aplicación del activo Argilerine en el área a tratar
- ➤ Dermapen se realizará movimientos circulares, horizontales y verticales

Figuras 13 protocolos.

- Agujas que se van a usar son de 36 y 12
- Masaje para que el activo siga haciendo su efecto
- Mascarilla descongestiva por 15-20 min
- Tónico
- Crema hidratante
- Protector solar
- Recomendaciones para casa
- Utilizar reepitilizante (regenerix), para ayudar a la cicatrización después del uso del dermapen, usar protector solar cada 2 horas, cuidarse del sol con gorra o sombrilla, no sacarse las costras después del tratamiento.

Interpretación del protocolo: Se realizaron los dos protocolos mencionados debido a que se utilizó diferentes activos que no pueden combinarse en una sola sesión ya que se ocupó el ácido tióctico que tiene la función de renovar la piel, por lo cual se debe respetar el tiempo necesario para la regeneración adecuada, por otro lado, la función de la aparatología es realizar micro punciones estimulando así las fibras de colágeno y elastina.

8.MATERIALES

1. **Limpiador facial en gel:** La elección de este limpiador facial en gel es fundamental para llevar a cabo una limpieza facial efectiva. Su fórmula resulta ideal para pieles mixtas a grasas.



Figuras 14 Limpiador facial en gel

Nota: *Professional Spa*. (2019, abril 24). Professional Spa | Productos para el cuidado de la piel

2. **Tónico facial purificante:** Recomendado para todo tipo de piel, este tónico facial purificante es especialmente beneficioso para el control del exceso de grasa, revitalizando y matizando la piel.



Figuras 15: Tónico facial purificador

Nota: *Professional Spa*. (2019, abril 24). Professional Spa | Productos para el cuidado de la piel

3. **Mascarilla hidroplástica de manzanilla:** Se ha seleccionado esta mascarilla hidroplástica de manzanilla por su capacidad para suavizar y descongestionar la piel.



Figuras 16 Mascarillas hidroplástica

Nota: *MASCARILLA HIDROPLASTICA MANZANILLA Y TÉ VERDE NATURAL CENTER - MAGÚ ECUADOR.* (s/f). MAGÚ ECUADOR. Recuperado el 13 de junio de 2024

4. **Mascarilla en gel de aloe vera:** Como cierre del protocolo, se ha optado por la mascarilla en gel de aloe vera debido a su capacidad para reducir el enrojecimiento cutáneo.



Figuras 17Aloe vera gel

Nota: *Gel Refrescante de Aloe Vera / Aloe Vera Footing Gel*. (s/f). Professional Spa | Productos para el cuidado de la piel.

5. **Emulsión de frutos rojos:** Esta emulsión hidratante actúa a nivel de la epidermis, proporcionando una acción antioxidante gracias a los beneficios de los



frutos rojos.

Figuras 18 Emulsión de frutos rojos

Nota: *Centro de Capacitación Ocupacional Latinoamericana*. (s/f). Latamcosmetikal.com.

6. **Protector Solar con Factor 50+:** Se ha incluido este protector solar por su amplia protección contra los rayos UVA y UVB, previniendo los daños solares que pueden contribuir significativamente al envejecimiento prematuro de la piel.



Figuras 19 Pantalla solar

Nota: *Gel-Crema Sun Face Oil Control FPS50+*. (s/f). Com.ec

7. **Ácido tióctico:** Se usó para mejorar la calidad de la piel del paciente tiene propiedades antioxidantes, mejora la apariencia de la piel y reduce la inflamación. Ayuda a neutralizar una variedad de radicales libres que causan daño en la célula. (Ácido lipoico *(Thioctic acid)*.2021).



Figuras 20 : Ácido Tióctico

Nota: https://importhercy.com/inicio/819-acido-lipoico-o-tioctico-10-ph-3-35-30ml.html

8. **Argireline:** Se usó este producto para dar en la piel un efecto de relajación del cual favorece a los fibroblastos que se van a des contraer, ayuda a nivel de la producción de colágeno y elastina mediante el cual hace que la piel se vea más lisa y suave. (Ryu, K.-A., Park, P. J., Kim, S.-B., Bin, B.-H., Jang, D.-J., Kim, S. T. 2020).



Figuras 21Principio activo de Argireline

Nota: Xtreme Serum ARGIRELINE ampollas minimiza arrugas

9. **Agujas de dermapen:** En este protocolo utilizamos el cartucho de 36 y 42 puntas.



Figuras 22Agujas de dermapen

Nota: *Aguja dermapen 12 pins, 36 pins, 42 pins y nano /01 und*.

9.2 Aparatología

9.2.1 Dermapen

El dermapen es una aparatología que se utiliza para diferentes patologías, sin embargo, en esta ocasión se utiliza para tratar las cicatrices de acné



Figuras 23Dermapen

Nota: *Dermapen Dr. Pen N2 W*. (s/f). Estetika Market. Recuperado el 13 de junio de 2024

9.2.2 Paleta ultrasónica

Esta aparatología portátil nos ayuda a reactivar la circulación sanguínea y aumentar la oxigenación de la piel.



Figuras 24 Paleta ultrasónica

Nota: PhiBellezaNatural. (2023, junio 21). *Paleta Ultrasónica ¿Qué es y qué beneficios tiene en la piel?* Centro Phi Belleza Natural; Phi Belleza Natural.

9.2.3 Alta frecuencia

Mejora la circulación sanguínea y consigue un tejido más rico en oxígeno.



Figuras 25Alta frecuencia

Nota: *Alta Frecuencia en Limpieza Facial, sus beneficios - Clínica Vitaplace*. (2021, mayo 20). Clínica Estética Vitaplace

9.2.4 Microdermoabrasión:

Este nos ayuda a mejorar la textura de la piel y el brillo.



Figuras 26 Microdermoabrasión

Nota: Enjoy, J. (2022, diciembre 19). *Microdermoabrasión*. BodyBrite.

9.2.5 Campana led

Mejora distintas problemáticas de acuerdo al color de la luz emitida.



Figuras 27 Campana led

Nota: *Campana Led Omega 7 colores*. (2020, enero 27). JC Technology

10. REGISTRO FOTOGRÁFICO

ANTES







Figuras 28 Antes de la paciente 1



Figuras 29 Después de la paciente 1



Figuras 30: Antes de la paciente 2



Figuras 31 Después de la paciente 2



Figuras 32Antes del paciente 3



Figuras 33: Después del paciente 3

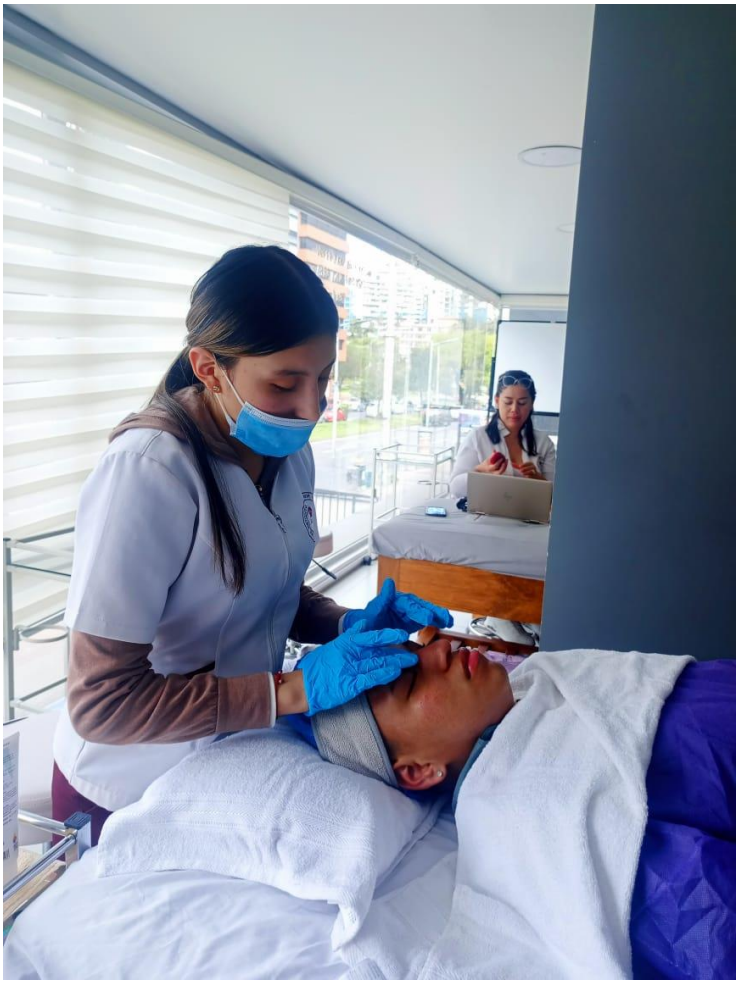

Figuras 34: Limpieza facial profunda

Interpretación: En la sesión tres se realizó una limpieza facial, que se le utilizó renovador celular esto ayuda para extraer los comedones del paciente, luego se procede a masajear el producto.



Figuras 35Extracción de comedones paciente 2

Interpretación: Se realiza la extracción de comedones abiertos y cerrados de manera mecánica con el uso de aparatología, la paleta ultrasónica, que nos ayuda a remover el sebo que hay en la piel y la técnica manual con el uso del sacacomedones y los hisopos para poder retirar las impurezas que se encuentran en el tejido cutáneo.



Figuras 36: Extracción de comedones paciente 1

Interpretación: Se extrae comedones abiertos y cerrados ya que es fundamental para mantener la piel limpia y libre de impurezas, este nos ayuda a eliminar acumulaciones de sebo y células muertas que obstruyen los poros, utilizando diferentes técnicas de manera manual y mecánica.



Figuras 37: Reposo del ácido tióctico

Interpretación: En esta ocasión se le colocó ácido tióctico que es un compuesto antioxidante natural que juega un papel crucial en el metabolismo energético de las células. Hay que esperar un tiempo adecuado para retirarlo, sin embargo, siempre hay que estar pendiente de las sensaciones que puede presentar el paciente ya sea eritema, irritación, picazón excesiva.



Figuras 38: Mascarilla Descongestiva

Interpretación: Después del ácido tióctico, se le colocó al paciente una mascarilla descongestiva que le va a ayudar a desinflamar por si se forma un eritema debido a que se usó un ácido este puede generar prurito por el cual para prevenir este síntoma se tomó las precauciones necesarias para cuidar el bienestar de la piel del paciente.

CAPÍTULO IV

RESULTADOS Y DISCUSIÓN

1. **Resultados**
2. **Tabulación de datos**

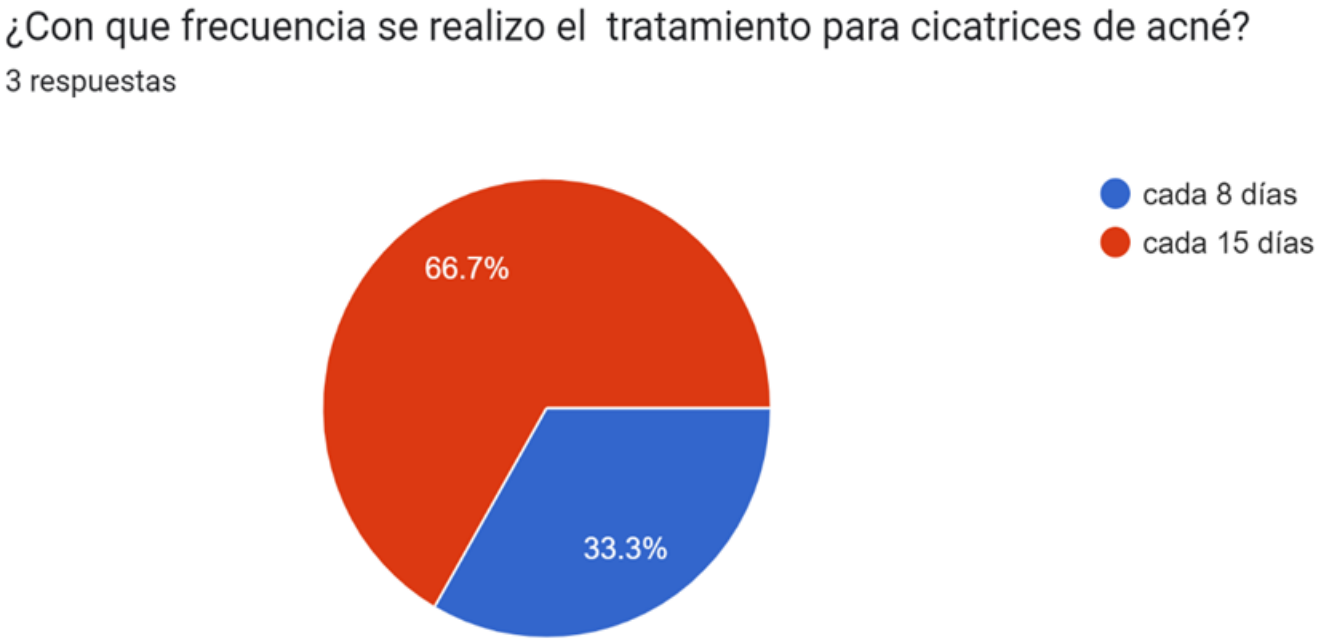

Gráfico 1 Resultados del tratamiento

Interpretación: De acuerdo a la información proporcionada, al inicio del tratamiento se aplicaba cada 8 días, utilizando ácido tióctico para preparar la piel antes de avanzar con el siguiente paso del tratamiento. Posteriormente, se procedió con el tratamiento de dermapen, el cual induce micro lesiones en la piel, por lo que se espera un período de 15 días para permitir la regeneración cutánea antes de continuar con el proceso.



Gráfico 2 Resultados del tratamiento

Interpretación: Según los datos presentados, los pacientes se sintieron cómodos debido a las explicaciones detalladas que recibieron de parte de las practicantes sobre cada procedimiento realizado en la cabina.

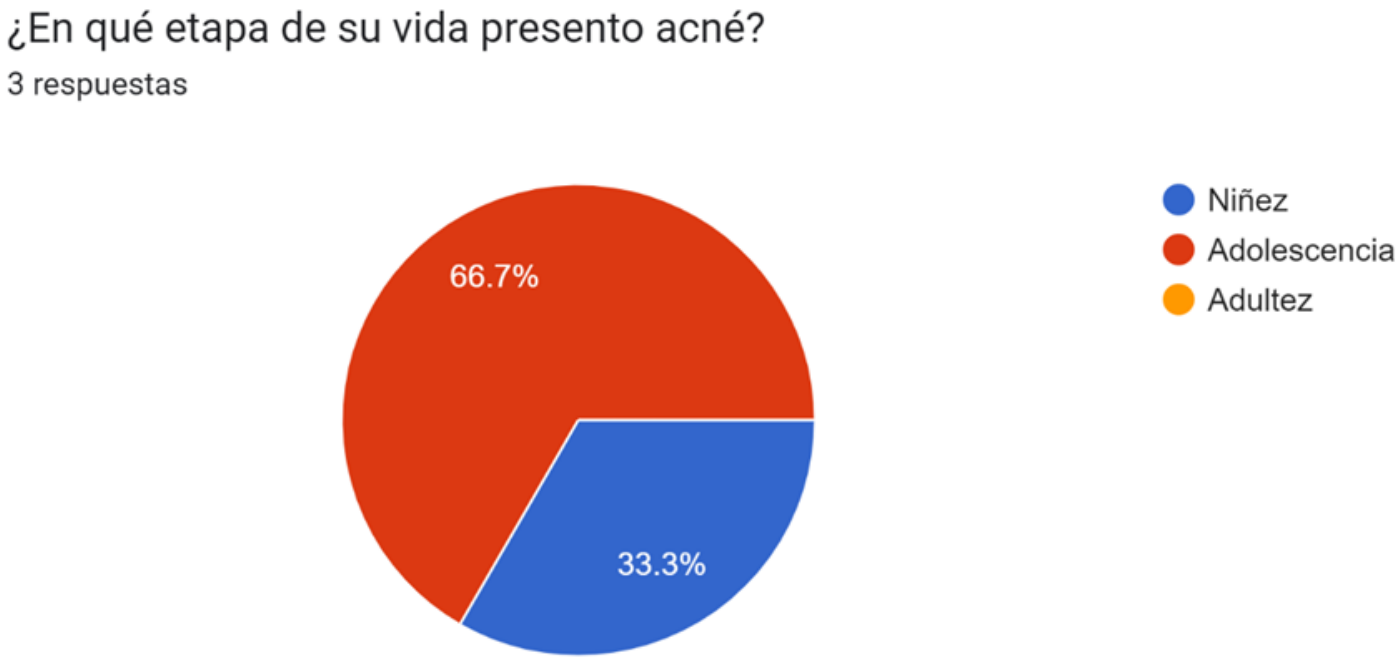

Gráfico 3 Resultados del tratamiento

Interpretación: Según los datos presentados, el 66.7% de los pacientes experimentaron acné durante su adolescencia debido a que existe cambios hormonales que vienen junto con la pubertad y por otro lado también tiene mucho que ver si los padres tuvieron acné durante en esa etapa, mientras que un 33.3% lo experimentó en la niñez es decir que esta patología les puede dar a los infantes de entre 6 semanas a 1 año de edad.



Gráfico 4 Resultados del tratamiento

Interpretación: Según los datos presentados, en la segunda sesión, el 66.7% de los pacientes notaron cambios notables en su piel ya que en esta sesión se utilizó la aparatología de dermapen junto con la ampolla de argireline. Sin embargo, para el 33.3% restante, los cambios observados fueron mínimos porque las cicatrices tienen mayor profundidad, considerando que esta sesión representaba aún el inicio del tratamiento.



Gráfico 5 Resultados del tratamiento

Interpretación: Según los datos observados, el 66.7 % sí observaron cambios en su piel ya que se les realizó más sesiones combinadas con el ácido tióctico y Argireline, por otro lado, el 33.3% ya no se observó cambios notables ya que no siguió las recomendaciones indicadas de protegerse del sol ya sea con pantalla solar, gorras, sombrillas.



Gráfico 6 Resultados del tratamiento

Interpretación: Según los datos presentados, durante el tratamiento se observaron cambios notables, dado que se implementó un protocolo diferente que incluyó el uso de aparatología de dermapen y distintos tipos de agujas, adaptados a la profundidad variable de las lesiones de acné entre los tratantes. Además, complementa el proceso con una ampolla de Argireline. Como resultado del procedimiento, algunos pacientes experimentaron descamación, eritema y costras.

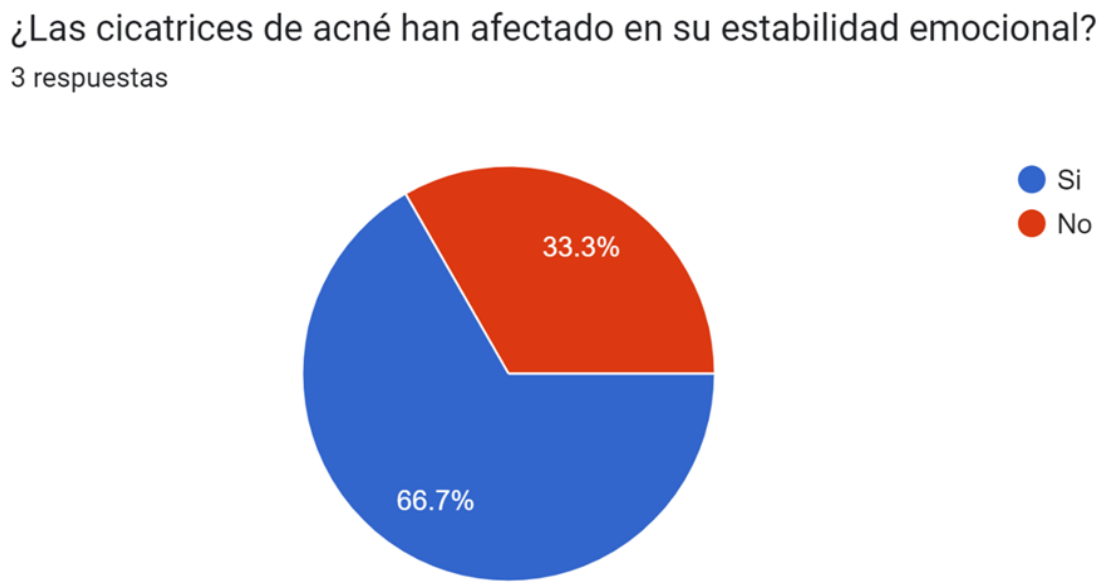

Gráfico 7 Resultados del tratamiento

Interpretación: Según los resultados, el 66.7% de los participantes afirmaron que las cicatrices de acné afectaron su estabilidad emocional. Comentaron que durante su etapa escolar fueron objeto de burlas por parte de sus compañeros, lo que los llevó a buscar tratamiento en centros estéticos para abordar esta afección. Sin embargo, no obtuvieron los resultados deseados. Por otro lado, el 33.3% restante mencionó que su estabilidad emocional no se vio afectada por las cicatrices de acné.

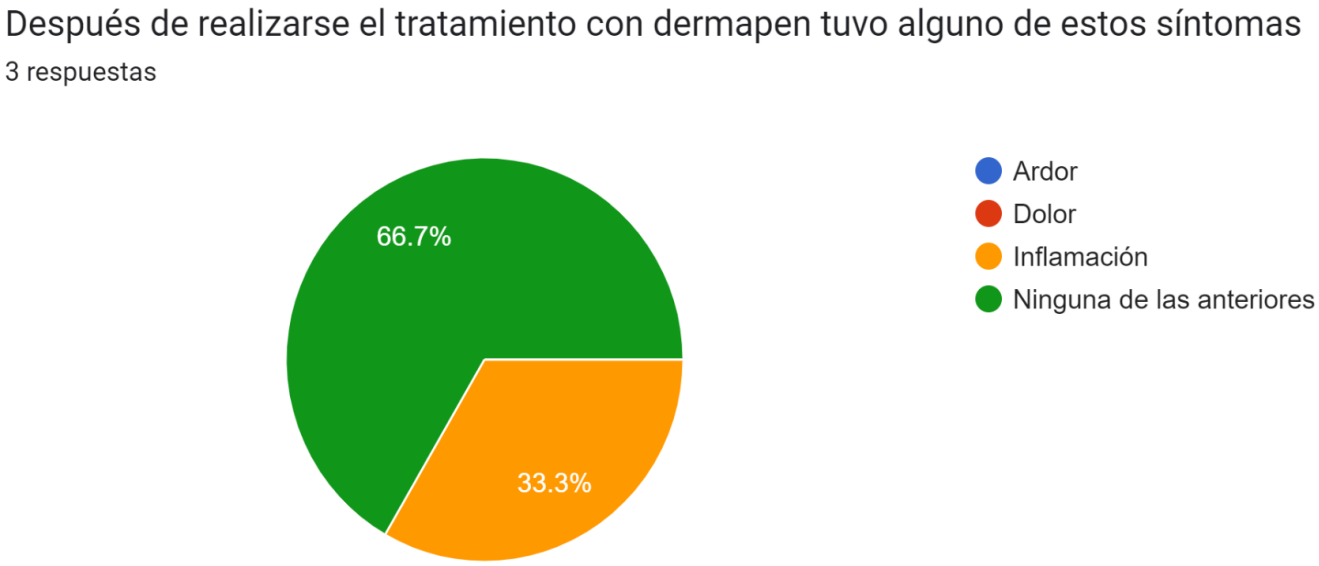

Gráfico 8 Resultados del tratamiento

Interpretación: Según los datos obtenidos, el 66.7 % no presentaron ardor, dolor e inflamación, in embargo, el 33.3% presentó inflamación después se realizarse el dermapen, por lo que se realizó micro punciones en la piel entonces es normal que la piel presente una leve inflamación



Gráfico 9 Resultados del tratamiento

Interpretación: Según los resultados, el 33,3 % tuvo un mejor resultado en el área de la nariz porque las cicatrices tenían menos profundidad en esa zona y tuvo una pronta recuperación y el 66, 7% tuvo un mejor resultado en los pómulos como lo mencionamos los pacientes tienen una buena cicatrización del cual hubo mejor regeneración.



Gráfico 10 Resultados del tratamiento

Interpretación: Según los resultados obtenidos el 66,7% si siguió con las recomendaciones de las practicantes enviadas a casa para tener una pronta regeneración y cicatrización de la piel, por otro lado, el 33, 3% solo uso reepitel ya que lo disponía en casa, sin embargo, nos indicó que no tenía presupuesto para adquirir la pantalla solar.

CONCLUSIONES

Durante este estudio, se analizó los principios activos como el ácido tióctico y Argireline que manejamos en el tratamiento, el cual aplicamos en diferentes protocolos y dando así buenos resultados desde la primera aplicación, ha demostrado de manera concluyente la eficacia de los protocolos empleados como tratamiento para la regeneración de la piel.

Tras analizar el protocolo, hemos concluido que el tratamiento resultó efectivo en la reducción de las cicatrices de acné. Para lograr este efecto, implementamos dos combinaciones distintas en sesiones separadas. Es importante destacar que, debido a la naturaleza de los componentes utilizados, el ácido tióctico y el dermapen no pueden combinarse en una sola sesión. Por lo tanto, llevamos a cabo dos protocolos, respetando el tiempo necesario para la regeneración adecuada de la piel entre cada uno de ellos.

Los hallazgos obtenidos de las notas de evolución a lo largo de la investigación señalan mejoras significativas en varios aspectos de la calidad cutánea, incluida la reducción de cicatrices derivadas del acné.

En cuanto a la frecuencia y la consistencia del tratamiento, los resultados subrayan la importancia de utilizar la aparatología con parámetros de profundidad específicos. En este caso, se aplicó una profundidad que osciló entre 0.25 y 1.00 según la zona tratada y el umbral del paciente.

Además, le recomienda prestar especial atención al cuidado domiciliario, ya que, aunque el tratamiento es no invasivo, requiere precaución. Se sugiere también considerar más sesiones de microneedling para tratar las cicatrices del acné, dado que ha demostrado resultados prometedores en nuestra investigación. No obstante, es importante mencionar que, debido a limitaciones de tiempo, no pudimos completar todas las sesiones necesarias para este tratamiento, aunque los resultados preliminares indican la eficacia del protocolo empleado.

RECOMENDACIONES

Al concluir este estudio, se destacan una serie de recomendaciones fundamentales basadas en los hallazgos y consideraciones observadas durante el tratamiento. Enfatiza la importancia de que los profesionales mantengan altos estándares de bioseguridad en la cabina, tanto para su propia protección como para la de los pacientes. Además, es crucial el manejo adecuado de la aparatología, en este caso, el dermapen, el cual empleó diferentes tipos de agujas, como las de 36 y 42, especialmente en la técnica de microneedling para tratar las cicatrices atróficas.

La primera y más esencial recomendación es el cuidado postratamiento de los pacientes. Tras la primera sesión, es crucial proteger la piel del sol mediante el uso de gorras, sombrillas y protector solar, además de mantenerla hidratada y beber suficiente agua. Deben evitar actividades como saunas, piscinas y duchas prolongadas, así como abstenerse de usar maquillaje durante al menos 24 horas.

Para el seguimiento de la segunda sesión del tratamiento, recomienda el uso de la crema "Regenerix" y continuar evitando la exposición solar y el maquillaje durante el mismo período de tiempo. Aconsejamos también abstenerse de realizar ejercicio intenso, así como de manipular las costras que puedan formarse.

Por último, se alienta a los pacientes a continuar con el tratamiento bajo la supervisión de profesionales para obtener resultados óptimos en cada sesión. De este modo, se contribuye a mejorar la textura irregular de la piel de cada paciente afectado por este problema estético.

REFERENCIAS BIBLIOGRÁFICAS

ADMIN. (2018, October 18). *Escalas de valoración de cicatrices patológicas*. Dr. Adrián Alegre. http://(https://www.dermalegre.com/escalas-de-valoracion-de-cicatrices-patologicas/)

Altiorem. (2021, 5 de octubre). *Tratamientos con Dermapen, para quién están indicados y resultados*. Altiorem. Otorrinolaringología Madrid. Medicina Subacuática y Estética. https://altiorem.com/tratamientos-faciales-dermapen-quien-indicados-resultados/

Aplicación de Botox para el acné 🎯. (2022, September 29). Forever Young Cancun. https://foreveryoungcancun.com/medicina-estetica/botox/para-el-acne/

Barcelona, D. B. D. (2013, 2 de agosto). *Tipos de cicatrices y marcas de acné. Didac Barco*; Dr. Didac Barco. https://dbdermatologiabarcelona.com/cicatrices-marcas-de-acne/

Barcelona, D. B. D. (2015, 15 de julio). *Tratamiento de cicatrices de acné con 'punch.*' Didac Barco; Dr. Didac Barco. https://dbdermatologiabarcelona.com/tratamiento-de-cicatrices-de-acne-con-punch/

Brooks, C. (2022, 2 de febrero). *Tipos de cicatrices de acné y cómo tratarlas.* The Source. https://drdennisgross.com/es/blogs/skincare-blog/acne-scar-types-and-how-to-treat-acne-scars

Carranza, E. E. (2004). *ANATOMIA DE LA PIEL*. Antoniorondonlugo.com. https://antoniorondonlugo.com/wp-content/uploads/2010/05/157-ANATOMIA-DE-LA-PIEL.pdf

Castro, F. (23 de septiembre de 2022). Cuidado de la piel: *¿sabés cuál es tu biotipo cutáneo?* Somosohlala.com. https://www.somosohlala.com/tendencias/belleza/sabias-que-hay-16-biotipos-cutaneos-nid23092022

Cortés, D. C. (2016, October 22). Conoce los beneficios del “microneedling” (MesoPen) en Cicatrices por Acné, Estrías y Reju. *dracristinacortes*. https://www.dracristinacortes.com/post/2016/10/22/conoce-los-beneficios-del-microneedling-mesopen-en-cicatrices-por-acn%C3%A9-y-rejuvenecimiento

De, L. 67 R. O. S. 423. (s.f.). *LEY ORGÁNICA DE SALUD*. Gob.Ec. https://www.salud.gob.ec/wp-content/uploads/2017/03/LEY-ORG%C3%81NICA-DE-SALUD4.pdf

Escalas de valoración de cicatrices patológicas. (2018, 18 de octubre). Dr. Adrián Alegre Sánchez - Dermatología láser y estética en Madrid; Dr. Adrián Alegre - Dermatología. https://www.dermalegre.com/escalas-de-valoracion-de-cicatrices-patologicas/

Capas de la piel. (2023, 2 de noviembre). Medlineplus.gov. ¿¿https://medlineplus.gov/spanish/ency/esp_imagepages/8912.htm

Holland, K. (2021, 15 de diciembre). Lesiones en la piel: *Imágenes, causas y tratamientos*. Healthline. https://www.healthline.com/health/es/lesiones-de-la-piel

Hernández, J. A. G. (2023, 20 de junio). Instrumento de evaluación: *Escala estimativa, qué es, cómo se diseña, y ejemplos descargables.* Docentesaldia.com. https://docentesaldia.com/2020/07/12/instrumento-de-evaluacion-escala-estimativa-que-es-como-se-disena-y-ejemplos-descargables/

Lorenzo, B. A. M. *Nuevos avances en el tratamiento del acné*. https://www.semcc.com/master/files/Cicatrices%20acne%20-%20Dr.%20Sepulveda.pdf

María, E. (2021, 29 de marzo). *Protocolo profesional de diagnóstico estético*. Blog de CIM Formación. https://www.cimformacion.com/blog/estetica-y-belleza/diagnostico-profesional-en-tratamientos-de-estetica-integral/

Medina-Murillo, R., & Rodríguez-Medina, U. *Dermoabrasión con microagujas*. Rev. Hosp Jua Mex. 2015;82(1):26-36. https://www.medigraphic.com/pdfs/juarez/ju-2015/ju151e.pdf

Morales, N., & Aristizábal, A. M. (2013). *Cicatrices de acné, un reto terapéutico*. Revista de la Asociación Colombiana de Dermatología y Cirugía Dermatológica, 21(4), 328-336. https://doi.org/10.29176/2590843X.252

Morales, N., & Aristizábal, A. M. (2013). *Cicatrices de acné, un reto terapéutico*. rev. asoc. colomb. dermatol. cir. dematol. https://revista.asocolderma.org.co/index.php/asocolderma/article/view/252

Nosotros, P. C. (2018, 30 de mayo). *Lesiones cutáneas primarias y secundarias*. Elsevier.com; Elsevier. https://www.elsevier.com/es-es/connect/lesiones-cutaneas-primarias-y-secundarias

REAL ACADEMIA ESPAÑOLA: *Diccionario de la lengua española*, 23.ª ed., [versión 23.7 en línea]. https://dle.rae.es

Real Academia Nacional de Medicina. (s.f.). Ranm.Es. https://dtme.ranm.es/buscador.aspx?NIVEL_BUS=3&LEMA_BUS=aponeurosis%20

Sánchez, A. A. (2022, 21 de noviembre). *¿Bótox en cicatrices de acné?* Dr. Adrián Alegre Sánchez - Dermatología láser y estética en Madrid; Dr. Adrián Alegre - Dermatología. https://www.dermalegre.com/botox-en-cicatrices-de-acne/

Tiol Carrillo, A. (2021). *Consideraciones legales sobre las notas de evolución en odontología*. Medigraphic.com. https://www.medigraphic.com/cgi-bin/new/resumen.cgi?IDARTICULO=102036#:~:text=Una%20nota%20de%20evoluci%C3%B3n%20es,se%20encuentra%20en%20tratamiento%20odontol%C3%B3gico.&text=Su%20importancia%20radica%20en%20que,tratamientos%20realizados%20en%20cada%20cita.

Torrente, P. (2022, 20 de julio). *Qué es y cómo medir con un pie de rey*. Würth España. https://www.wurth.es/blog/que-es-como-medir-pie-de-rey/

Yadav, S., & Singh, A. (2016). Microneedling: *Advances and widening horizons. Indian Dermatology* Online Journal, 7(4), 244. https://doi.org/10.4103/2229-5178.185468

Rellenos para cicatrices de acné. (2021, February 15). Dr. Adrián Alegre Sánchez - Dermatología láser y estética en Madrid; Dr. Adrián Alegre - Dermatología. https://www.dermalegre.com/rellenos-para-cicatrices-de-acne/

ANEXOS

Anexo 1. Ficha técnica

Ficha N°: _____

Fecha de ingreso: _____



DATOS DE AFILIACIÓN

Nombre y Apellidos: _____

Sexo: _____ Fecha de nacimiento: _____/_____/_____ Edad: _____

Correo: _____

Dirección: _____ Provincia: _____

Telf.: _____ Cel: _____

Ocupación: _____ Estado civil: _____.

Motivo de consulta: _____

- Antecedentes personales: _____
- Antecedentes familiares: _____

	SI	NO
• Alergias	( )	( )
• Exposición al sol	( )	( )
• Anticonceptivos	( )	( )
• Diabetes	( )	( )
• Embarazo	( )	( )
• Prob.caridacos	( )	( )
• Prob.respiratorios	( )	( )
• Cáncer	( )	( )
• Padece de alguna enfermedad	( )	( )
• Consume agua	( )	( )
• Consume alcohol	( )	( )
• Consume drogas	( )	( )
• Ejercicio	( )	( )
• Buena alimentación	( )	( )

Cuidados de la piel y productos que usa:

ITSA
INSTITUTO SUPERIOR TECNOLÓGICO
SAN ANTONIO

Día:

_____

_____.

Noche:

_____

_____.

ASPECTOS DE LA PIEL

POROS : Abiertos ( ) Cerrados ( ) Semi visibles ( )

TEXTURA : Fina ( ) Gruesa ( ) Tirante ( ) Untuosa ( )

COLOR : Blanca ( ) Trigueña ( ) Negra ( ) Pálida ( ) Enrojecida ( ) Opaca ( )

COMEDONES : Negros ( ) Blancos ( )

Medicamentos: _____

_____

TRATAMIENTOS ANTERIORES _____

_____

DIAGNÓSTICO ESTÉTICO:

SIGNOS / SINTÓMAS: _____.

GRADOS: _____.

UBICACIÓN: _____.

ALTERACIONES: _____.

DIAGNOSTOCO DE LA PIEL (BIOTIPO)

Normal ( ) Grasa ( ) Seca ( ) Mixta ( )

DIAGNOSTOCO DE LA PIEL (FOTOTIPO)

- 0-7 TIPO DE PIEL I Muy sensible a la luz solar ( )
- 8-21 TIPO DE PIEL II Sensible a la luz solar ( )

INSTITUTO SUPERIOR TECNOLÓGICO SAN ANTONIO

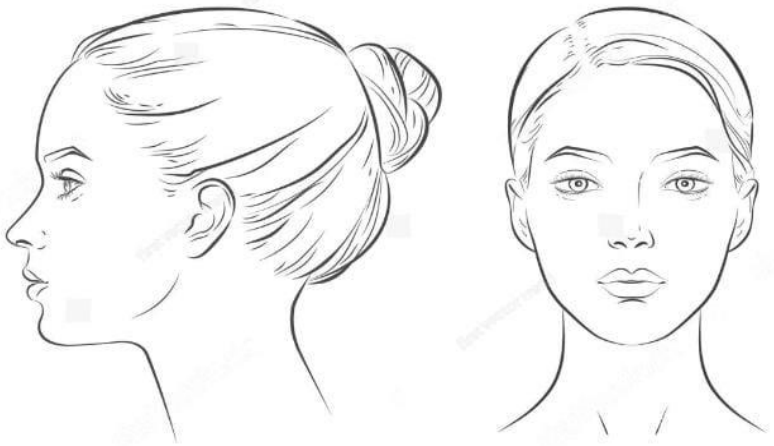

Escala de Evaluación para Cicatrices Atróficas (Vancouver)

The Vancouver Scar Scale

1. Vascularity		3. Pliability	
Normal	0	Normal	0
Pink	1	Supple	1
Red	2	Yielding	2
Purple	3	Firm	3
		Ropes	4
		Contracture	5
2. Pigmentation		4. Height	
Normal	0	Flat	0
Hypopigmentation	1	<2 mm	1
Mixed	2	2-5 mm	2
Hyperpigmentation	3	>2 mm	3

Paciente: _____ Firma: _____ CI: _____

GRADOS: _____.

UBICACIÓN: _____.

ALTERACIONES: _____.

DIAGNOSTOCO DE LA PIEL (BIOTIPO)

Normal ( ) Grasa ( ) Seca ( ) Mixta ( )

DIAGNOSTOCO DE LA PIEL (FOTOTIPO)

- 0-7 TIPO DE PIEL I Muy sensible a la luz solar ( )
- 8-21 TIPO DE PIEL II Sensible a la luz solar ( )
- 22-42 TIPO DE PIEL III Sensibilidad normal a la luz solar ( )
- 43-68 TIPO DE PIEL IV La piel tiene tolerancia a la luz solar ( )
- 69-84 TIPO DE PIEL V La piel es oscura. Alta tolerancia ( )
- +85 TIPO DE PIEL VI La piel es negra. Altísima tolerancia ( )

ITSA
INSTITUTO SUPERIOR TECNOLÓGICO
SAN ANTONIO

RECOMENDACIONES:

_____

_____

_____.

RETRATO:

14:38

Aceptación del trabajo para proceder con el empastado

TI

Titulación ITSA
ROXANA ANAHI ARMIJOS ROJAS, + 3

14:37

Certificación Roxana Armijos - Giuliana...
DOCX - 127 KB

2 datos adjuntos (17.8 MB)

A nombre del Departamento de Coordinación de Titulación, me complace informarle (s) que ha(n) terminado su proceso. Por favor cumplir con la entrega del documento final en Dirección de Carrera, desearle(s) éxitos profesionales.

Se presenta el certificado de similitud y el informe Turnitin.

Sinceramente. –

Antonio Martínez Ramón

Coordinación de Titulación TESA

Responder a todos

INSTITUTO SUPERIOR TECNOLÓGICO SAN ANTONIO

Escuela de Ciencia de la Salud

Diseño de protocolo combinado con el uso de microneedling con Argireline y ácido tióctico para pacientes con presencia de cicatrices de acné en el Instituto Tecnológico Superior San Antonio en el Laboratorio Olavide

Roxana Anahi Armijos Rojas

Giuliana Camila Criollo Sanafria

Dermatocosmiatría

Trabajo de fin de carrera presentado como
requisito para la obtención del título de
Tecnólogo Superior en Dermatocosmiatría

Quito, 17 de junio del 2024.

INSTITUTO SUPERIOR TECNOLÓGICO SAN ANTONIO

Escuela de Dermatocosmiatría

HOJA DE CALIFICACIÓN
DE TRABAJO DE FIN DE CARRERA

Diseño de protocolo combinado con el uso de microneedling con Argireline y ácido tióctico para pacientes con presencia de cicatrices de acné en el Instituto Tecnológico Superior San Antonio en el Laboratorio Olavide

Roxana Anahi Armijos Rojas

Giuliana Camila Criollo Sanafria

Lcda. Natali Suasnavas

Quito, 17 de junio de 2024.

DERECHOS DE AUTOR

Por medio del presente documento certifico que he leído todas las Políticas y Manuales del Instituto Superior Tecnológico San Antonio TESA, incluyendo la Política de propiedad Intelectual TESA, y estoy de acuerdo con su contenido, por lo que los derechos de propiedad intelectual del presente trabajo quedan sujetos a lo dispuesto en esas Políticas.

Asimismo, autorizo a TESA para que realice la digitalización y publicación de este trabajo en el repositorio virtual, de conformidad a lo dispuesto en el Art. 144 de la Ley Orgánica de Educación Superior.

Nombres y apellidos: Roxana Anahi Armijos Rojas y Giuliana Camila Criollo Sanafria.

Código estudiante: 45-44.

Cédula de identidad: 1756150445 – 1724809361.

Lugar y fecha: Quito, junio de 2024.

ACLARACIÓN PARA PUBLICACIÓN

Nota: El presente trabajo, en su totalidad o cualquiera de sus partes, no debe ser considerado como una publicación, pese a estar disponible sin restricciones a través de un repositorio institucional. Esta declaración se alinea con las prácticas y recomendaciones presentadas por el Committee on Publication Ethics COPE descritas por Barbour et al. (2017) Discussion document on best practice for issues around theses publishing, disponible en ttp://bit.ly/COPETheses.

UNPUBLISHED DOCUMENT

Note: The following capstone project is available through Instituto Superior Tecnológico San Antonio TESA institutional repository. Nonetheless, this project – in whole or in part – should not be considered a publication. This statement follows the recommendations presented by the Committee on Publication Ethics COPE described by Barbour et al. (2017) Discussion document on best practice for issues around theses publishing available on http://bit.ly/COPETheses.

DEDICATORIA

Queridos papá, mamá y hermanas,

En este momento de celebración y agradecimiento, deseo expresar mi más profunda gratitud por todo lo que han hecho por mí a lo largo de mi vida, y especialmente durante este emocionante trayecto académico. Vuestra dedicación, sacrificio y amor incondicional han sido la brújula que ha guiado cada uno de mis pasos.

Juntos, han formado un equipo formidable que me ha proporcionado el apoyo necesario para alcanzar este logro. Aprecio sinceramente cada sacrificio que han realizado por mí, cada consejo sabio y cada palabra de aliento que han compartido. Vuestras palmadas en la espalda han sido un recordatorio constante de que todo estará bien.

Este logro no es solo mío, sino también de ustedes, quienes siempre han sido mis pilares, mi inspiración constante.

Con todo mi amor y gratitud.

Roxana Anahi Armijos Rojas

Querida familia,

Con todo mi amor y gratitud, deseo dedicar mi tesis a ustedes, mis seres más queridos. Su sacrificio y dedicación han sido los pilares sobre los cuales he construido mi camino académico y personal. A lo largo de esta travesía, su apoyo incondicional ha sido mi mayor fortaleza.

A pesar de los momentos difíciles, nunca han dejado de creer en mí y en mis capacidades. Cada palabra de aliento, cada gesto de comprensión y cada muestra de amor han sido mi inspiración constante. Son, sin duda, lo más sagrado en mi vida.

Agradezco infinitamente a mis abuelos, mi mamá y mi hermana por su amor incondicional y por ser mis eternos motivadores. Su guía y consejos han sido fundamentales para mi crecimiento personal y profesional. Sin ustedes, no habría llegado hasta donde estoy hoy.

Los amo con todo mi corazón y les estaré eternamente agradecida por ser mi familia, mi apoyo inquebrantable y mis pilares invaluables.

Con amor y agradecimiento eterno.

Giuliana Camila Criollo Sanafria

AGRADECIMIENTO

Queremos plasmar nuestro más sincero reconocimiento a todas las personas que han contribuido de manera significativa a la realización de esta tesis. Este logro no habría sido posible sin el apoyo incondicional y la inspiración de quienes han compartido este extenso trayecto académico con nosotros.

En primer lugar, queremos agradecer a nuestra directora de carrera, Natali Suasnavas, y al coordinador de titulación, Antonio Martínez, por su invaluable guía y apoyo continuo. Sus conocimientos, paciencia y dedicación fueron fundamentales para dar forma a este proyecto de investigación. Cada encuentro con ellos representó una oportunidad invaluable de aprendizaje, y estamos sinceramente agradecidos por su mentoría.

Extendemos nuestro más sincero agradecimiento a nuestras familias por su constante aliento, apoyo y comprensión. Han sido nuestra fortaleza durante los momentos más desafiantes. Por mi lado Roxana agradezco a Beatriz, Jonny, Kassandra y Johanna por ser su fuente de motivación y por acompañarme durante este trayecto académico, sin su respaldo incondicional, este logro no habría sido posible. Por mi lado, Giuliana agradezco a Mercedes, Clemente, Gabriela y Abigail por su constante apoyo incondicional y por estar a mi lado en los momentos difíciles durante esta etapa tan importante de mi vida.

A nuestros amigos y colegas, les agradecemos sinceramente su apoyo y aliento, los cuales han hecho que este proceso sea mucho más llevadero.

Gracias

Roxana Anahi Armijos Rojas y Giuliana Camila Criollo Sanafria

RESUMEN

Esta investigación se enfoca en el cuidado facial, particularmente en el tratamiento de cicatrices de acné, mediante el diseño de un protocolo que combina el uso del dermapen con la técnica de microneedling y la aplicación de dos principios activos: ácido tióctico y Argireline.

El estudio se realizó en pacientes de ambos sexos, con edades entre los 21 y 32 años, en las instalaciones del Instituto Tecnológico Superior San Antonio, en el Laboratorio Olavide. El objetivo fue identificar el tratamiento más adecuado para atenuar las cicatrices de acné mediante el análisis del protocolo.

La metodología descriptiva empleada en esta investigación incluyó la creación de una matriz de operacionalización de variables, abarcando diversos aspectos. Se utilizó una herramienta de nota de evolución y se recopilaron datos en cada sesión mediante un seguimiento detallado del progreso de cada paciente. Estos datos fueron fundamentales para captar los cambios en la piel y evaluar la efectividad del protocolo utilizado.

Es importante destacar que los resultados obtenidos tienen un impacto significativo en la regeneración de la piel de los pacientes. Mejorar la apariencia de la piel ofrece varios beneficios, como una piel más sana, mejor textura, y mayor vitalidad cutánea. Estos avances contribuyen positivamente al bienestar psicológico de los pacientes, permitiéndoles sentirse mejor consigo mismos desde el punto de vista estético.

Palabras Clave: Cicatrices, acné, principios activos, técnica, piel, protocolo, salud cutánea.

ABSTRACT

This research focuses on facial care, particularly in the treatment of acne scars, through the design of a protocol that combines the use of dermapen with the microneedling technique and the application of two active ingredients: thioctic acid and argireline.

The study was carried out on patients of both sexes, aged between 21 and 32 years, in the facilities of the Instituto Tecnológico Superior San Antonio, in the Olavide Laboratory. The objective was to identify the most appropriate treatment to attenuate acne scars through protocol analysis.

The descriptive methodology employed in this research included the creation of a matrix of operationalization of variables, covering various aspects. A progress note tool was used and data was collected at each session through detailed monitoring of each patient's progress. These data were fundamental to capture the changes in the skin and evaluate the effectiveness of the protocol used.

Importantly, the results obtained have a significant impact on the regeneration of the patients' skin. Improving the appearance of the skin offers several benefits, such as healthier skin, improved texture, and greater skin vitality. These advances contribute positively to the psychological well-being of patients, allowing them to feel better about themselves from an aesthetic point of view.

Keywords: scars, acne, active ingredients, technique, skin, protocol, skin health, skin health

ÍNDICE GENERAL

Contenido

HOJA DE CALIFICACIÓN 2

DERECHOS DE AUTOR 3

UNPUBLISHED DOCUMENT 4

RESUMEN *8*

CAPÍTULO I 17

INTRODUCCIÓN 17

1.1 Planteamiento del Problema 17

1.2 Justificación 18

1.3 Alcance 19

1.4 Objetivos General y Específicos 19

1.4.1 Objetivo General *19*

1.4.2 Objetivo Específicos *19*

CAPÍTULO II 20

MARCO TEÓRICO 20

1. Tratamientos estéticos 20

2. Tipos de tratamientos 20

2.1 Dermoabrasión 20

2.2 Subcisión 21

2.3 Elevación por punch 22

2.4 Botox 23

2.5 Rellenos de grasa lipofilling 23

2.6 Microneedling 24

3. Técnica de microneedling: 25

3.1 Técnicas de aplicación 26

3.1.1 Técnica de inducción 26

3.1.2 Técnica de micro punción 26

3.1.3 Técnica de microneedling 26

4. Efectos 26

5. Activos 27

5.1 Ácido tióctico 27

5.2 Argireline 27

6. La piel 28

6.1 Estructura de la piel 29

6.1.2 Epidermis 29

6.1.3 Dermis 29

6.1.4 Hipodermis 30

7. Biotipos cutáneos 31

8. Funciones de la piel 32

9. Lesiones cutáneas 32

9.1 Tipos de lesiones cutáneas 32

9.1.2 Clasificación de lesiones en la piel 33

9.1.2.1 Lesiones Primarias 33

9.1.2.2 Lesiones secundarias 34

10. Cicatrices de acné 35

10.1 Clasificación de cicatrices de acné 36

11. Protocolo estético 37

MARCO CONCEPTUAL 38

MARCO LEGAL 40

CAPÍTULO III 41

MARCO METODOLÓGICO 41

1. DE INVESTIGACIÓN 41

2. ENFOQUE 41

3. HERRAMIENTA 42

3.1 Nota de evolución 42

3.2 Pie de rey 42

3.3 Escala descriptiva 42

3.4 Escala Vancouver 43

4. TÉCNICA 45

5. ESTUDIOS INICIALES 47

5. 1 DESARROLLO 47

6. SELECCIÓN DEL PACIENTE 47

7.PROTOCOLO 49

8.MATERIALES 51

9.2.2 Paleta ultrasónica 58

9.2.3 Alta frecuencia 58

9.2.5 Campana led 60

10. REGISTRO FOTOGRÁFICO 61

CAPÍTULO IV 72

RESULTADOS Y DISCUSIÓN 72

1. Resultados 72

2. Tabulación de datos 72

CONCLUSIONES 82

RECOMENDACIONES 83

REFERENCIAS BIBLIOGRÁFICAS 84

ÍNDICE DE TABLAS

Tabla 1:Escala de Vancouver 44

Tabla 2: Matriz de operacionalización de variables 47

ÍNDICE DE FIGURAS

Figuras 1: Microdermoabrasión 21
Figuras 2 Subcisión 21
Figuras 3 Elevación por punch 22
Figuras 4 Botox para cicatrices de acné 23
Figuras 5 Relleno en cicatrices de acné 24
Figuras 6 Microneedling 25
Figuras 7 Anatomía de la piel 29
Figuras 8 Lesiones primarias y secundarias de la piel 33
Figuras 9 Tipos de cicatrices de acné 36
Figuras 10 Ficha de seguimiento del paciente. 45
Figuras 11 Consentimiento 46
Figuras 12 Perfil del paciente 48
Figuras 13 protocolos. 50
Figuras 14 Limpiador facial en gel 51
Figuras 15: Tónico facial purificador 52
Figuras 16 Mascarillas hidroplástica 53
Figuras 17Aloe vera gel 54
Figuras 18 Emulsión de frutos rojos 54
Figuras 19 Pantalla solar 55
Figuras 20 : Ácido Tióctico 56
Figuras 21Principio activo de Argireline 56
Figuras 22Agujas de dermapen 57
Figuras 23Dermapen 57
Figuras 24 Paleta ultrasónica 58
Figuras 25Alta frecuencia 59

Figuras 26 Microdermoabrasión 59

Figuras 27 Campana led 60

Figuras 28 Antes de la paciente 1 61

Figuras 29 Después de la paciente 1 62

Figuras 30: Antes de la paciente 2 63

Figuras 31 Después de la paciente 2 64

Figuras 32Antes del paciente 3 65

Figuras 33: Después del paciente 3 66

Figuras 34: Limpieza facial profunda 67

Figuras 35Extracción de comedones paciente 2 68

Figuras 36: Extracción de comedones paciente 1 69

Figuras 37: Reposo del ácido tióctico 70

Figuras 38: Mascarilla Descongestiva 71

Gráfico 1 Resultados del tratamiento 72

Gráfico 2 Resultados del tratamiento 73

Gráfico 3 Resultados del tratamiento 74

Gráfico 4 Resultados del tratamiento 75

Gráfico 5 Resultados del tratamiento 76

Gráfico 6 Resultados del tratamiento 77

Gráfico 7 Resultados del tratamiento 78

Gráfico 8 Resultados del tratamiento 79

Gráfico 9 Resultados del tratamiento 80

Gráfico 10 Resultados del tratamiento 81

CAPÍTULO I

INTRODUCCIÓN

1.1 Planteamiento del Problema

Las cicatrices atróficas de acné son una consecuencia desfigurante permanente que adopta muchas formas morfológicas y tiene un impacto psicosocial significativo en los pacientes estéticos. Estas cicatrices toman diferentes formas y profundidades llegando hasta la dermis.

Este inesteticismo se caracteriza por depresiones puntiformes con una profundidad de aproximadamente 2 milímetros y tienen un recorrido en forma de "V" que llega hasta la grasa subcutánea. Las cicatrices de acné se pueden dar en algunos casos desde la adolescencia debido a la carga hormonal y la función de crecimiento. La etapa de la adolescencia se encuentra entre los 10 y 14 años. Los cambios hormonales y estructurales del cuerpo humano pueden afectar significativamente a la causa del acné. El acné tiene como efectos posteriores manchas y cicatrices las cuales dependen del grado que lo padecen, produciendo leves o graves complicaciones al momento de tratarlo.

Después de la formación de las lesiones inflamatorias del acné, se produce un proceso de reparación que crea nuevo tejido cutáneo en el que se provocan y organizan fibras de colágeno en el área que se está reparando. Las cicatrices picahielo se forman cuando una herida no cicatriza adecuadamente y produce muy poco tejido adherido.

1.2 Justificación

El acné no solo es un problema de la piel, sino también se convierte en una afectación de tipo social y psicológico en las personas que lo padecen.

Es necesario el protocolo y los principios activos que se van a usar para este tipo de lesiones ya que ayudará a los pacientes estéticos a mejorar su aspecto. Se realizará un registro fotográfico en cada sesión que sirve como material de apoyo para notar en cada sesión los cambios de la textura de la piel ya sea rugosidades, aclaramiento, le manto hidrolipídico

Es innovador porque la técnica de microneedling es nueva, pero se va a aplicar principios activos que ayude con la parte interna y externa de la piel, el ácido tióctico es regenerante y aclarante, por otro lado, el Argireline es tensor esta sinergia de activos va ayudar, con las cicatrices mejorando su textura y por otro lado regenera de dentro hacia fuera por eso es importante esta combinación de productos y de agujas acá varía entre la 12 y 42.

Por otra parte, el ácido tióctico conocido también como alfa-lipoico es un antioxidante, usado como un regenerador ayuda a mejorar la circulación cutánea reforzando la acción como una barrera en la piel, además potencia efectos como las vitaminas C y E.

1.3 Alcance

En primer lugar, se van a realizar varias sesiones con los pacientes estéticos. La meta de este proyecto será alcanzar un protocolo profesional y efectivo para el procedimiento de secuelas de acné como el picahielo, a través de diversas sesiones en cabina.

De esta manera se logra obtener y comparar resultados obtenidos en cada paciente, contemplar las variaciones posibles, y estandarizar a un solo protocolo completo y eficaz.

1.4 Objetivos General y Específicos

1.4.1 Objetivo General

Diseñar un protocolo estético con Argireline y ácido tióctico mediante la técnica de microneedling para paciente con presencia de cicatrices de acné en el Laboratorio Olavide

1.4.2 Objetivo Específicos

- Analizar los principios activos con Argireline y ácido tióctico mediante revisión bibliográfica para conocimiento de sus beneficios.

- Identificar el tratamiento adecuado mediante análisis del protocolo para atenuar las cicatrices de acné.

- Evaluar la efectividad del protocolo estético mediante nota de evolución para cicatrices de acné

CAPÍTULO II

MARCO TEÓRICO

1. Tratamientos estéticos

Aimmé. (2023). Los tratamientos estéticos contra el acné tienen como objetivo tratar y reducir las lesiones cutáneas, así como mitigar el impacto psicológico asociado. Buscan curar las lesiones existentes y prevenir la formación de nuevas, regulando la producción de sebo, previniendo la obstrucción de los folículos pilosos, reduciendo la inflamación y controlando la proliferación bacteriana. La efectividad del tratamiento depende en gran medida de la selección adecuada del mismo y de la máxima adherencia por parte del paciente.

2. Tipos de tratamientos

2.1 Dermoabrasión

Morales, J., & Aristizábal, F. (2013). La dermoabrasión es una técnica que emplea diversos dispositivos como fresas de diamante, cepillos de alambre, lijas o mototools (turbina quirúrgica) para aplicar fricción sobre la piel. Esta acción provoca erosión desde la epidermis hasta la dermis papilar y la dermis reticular media, con el propósito de estimular la reepitelización secundaria y la remodelación del colágeno.



Figuras 1: *Microdermoabrasión*

Nota: Enjoy, J. (2022, diciembre 19). *Microdermoabrasión*. BodyBrite

2.2 Subcisión

En concreto, está especialmente indicada en las **cicatrices onduladas o tipo "Rolling"** que son amplias, con piel superficial sana, pero con mucha fibrosis profunda que tira del tejido hacia abajo produciendo hundimiento en la piel. Se realiza en movimientos horizontales por debajo de las propias cicatrices. En este momento es normal notar o incluso escuchar ese desgarro de la fibrosis subcutánea. Si la anestesia es correcta no debería molestar. (Subcisión en cicatrices de acné, 2020)

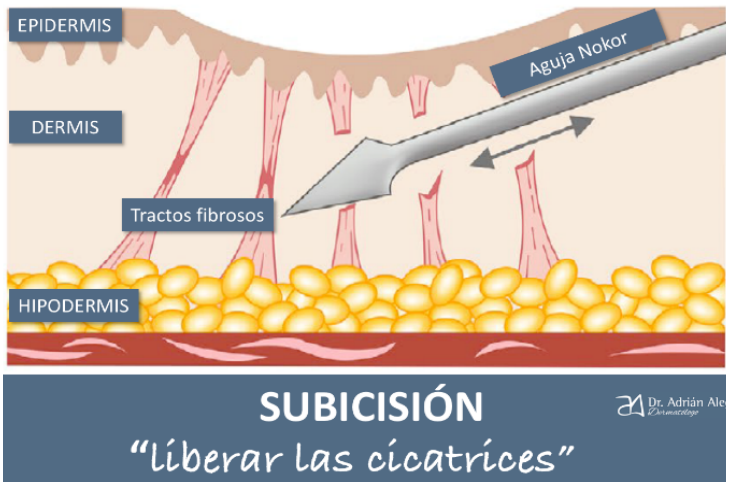

Figuras 2 Subcisión

Nota: *Subcisión en cicatrices de acné*. (2020, March 17). Dr. Adrián Alegre Sánchez - Dermatología láser y estética en Madrid; Dr. Adrián Alegre - Dermatología. https://www.dermalegre.com/subcision-cicatrices-acne/

2.3 Elevación por punch

Se utiliza un corte circular que rodea la cicatriz para romper la fibrosis que la ata profundamente. Sin embargo, el cilindro de piel no se desecha, sino que sencillamente se vuelve a dejar en el orificio resultante, pero en una posición más alta, debe tener un diámetro idéntico al de la cicatriz, elevando el tejido y suturándolo ligeramente por encima de la superficie cutánea perilesional. Esto se debe a que el proceso de contracción secundaria reducirá su altura hasta igualarla con la piel circundante. (Barcelona, 2015)

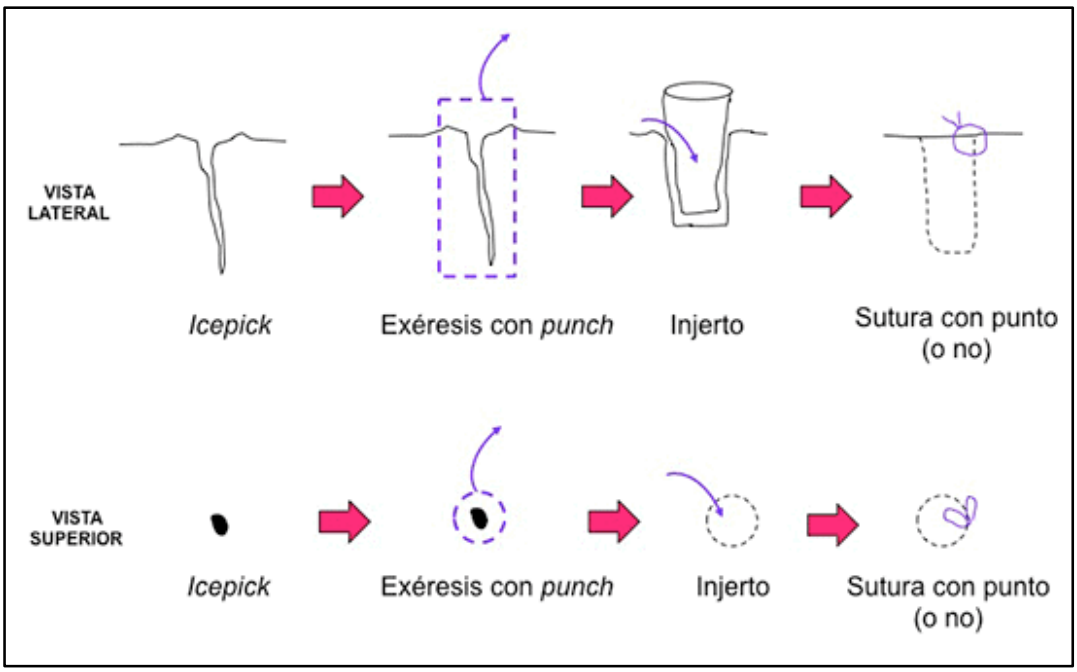

Figuras 3 Elevación por punch

Nota: Barcelona, D. B. D. (2015, July 15). *Tratamiento de cicatrices de acné con 'punch.'* Didac Barco; Dr. Didac Barco. https://dbdermatologiabarcelona.com/tratamiento-de-cicatrices-de-acne-con-punch/

2.4 Botox

En las marcas de acné y cicatrices de acné, existe una cantidad anormal de un tipo especial de células llamadas miofibroblastos. Son fibroblastos (las células del colágeno) pero con capacidad de contracción. El bótox en esa zona puede reeducar esos miofibroblastos en otros sin capacidad de contracción. (Sánchez, 2022)

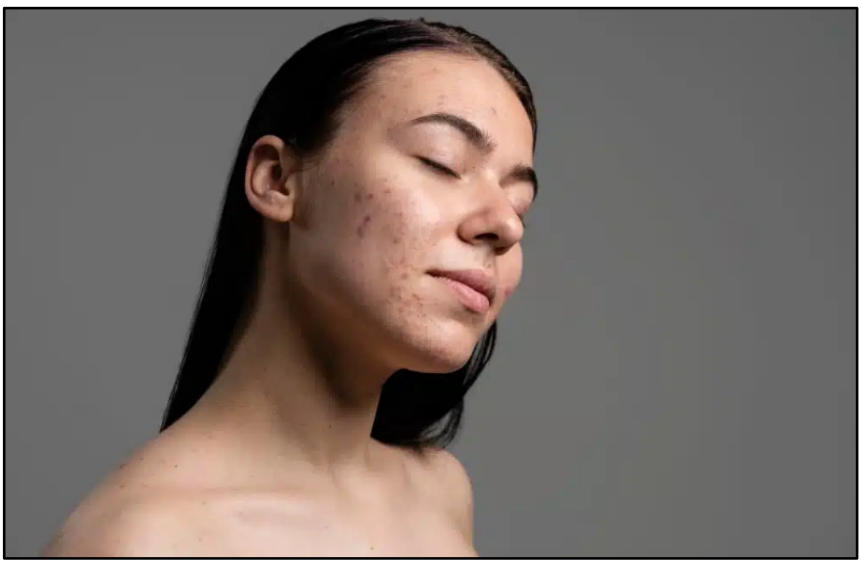

Figuras 4 Botox para cicatrices de acné

Nota: Aplicación de Botox para el acné. (2022, September 29). Forever Young Cancun. https://foreveryoungcancun.com/medicina-estetica/botox/para-el-acne/

2.5 Rellenos de grasa lipofilling

La grasa supone una interesante opción entre los rellenos para cicatrices de

acné con algunas indicaciones particulares. Se trata de un relleno autólogo ya que será extraído previamente del propio paciente y tiene cierta estabilidad, aunque siempre habrá parte que se reabsorbe tras la inyección. (Sánchez, 2022)



Figuras 5 Relleno en cicatrices de acné

Nota: *Rellenos para cicatrices de acné*. (2021, February 15). Dr. Adrián Alegre Sánchez - Dermatología láser y estética en Madrid; Dr. Adrián Alegre - Dermatología. https://www.dermalegre.com/rellenos-para-cicatrices-de-acne/

2.6 Microneedling

Es una técnica utilizada con el Dermapen, un tipo de aparatología estética que actúa a nivel cutáneo. Consiste en micro punciones que varían en profundidad según la aguja, la zona de aplicación y el efecto que generan en la epidermis y dermis de la piel. (Altiorem, 2021)

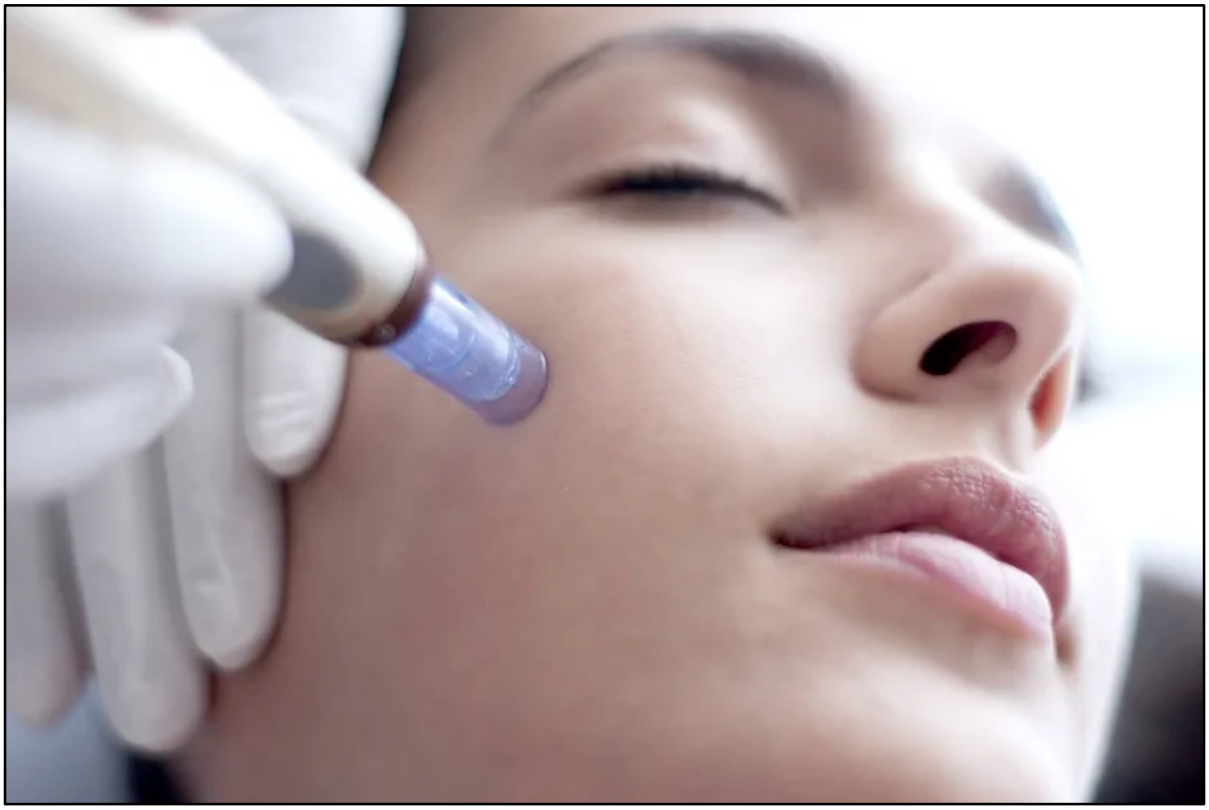

Figuras 6 Microneedling

Nota: Cortés, D. C. (2016, October 22). Conoce los beneficios del “microneedling” (MesoPen) en Cicatrices por Acné, Estrías y Reju. *dracristinacortes*. https://www.dracristinacortes.com/post/2016/10/22/conoce-los-beneficios-del-microneedling-mesopen-en-cicatrices-por-acn%C3%A9-y-rejuvenecimiento

3. Técnica de microneedling:

El microneedling es una técnica terapéutica muy sencilla, segura, eficaz y mínimamente invasiva. Inicialmente se introdujo para el rejuvenecimiento de la piel; sin embargo, ahora se utiliza para una amplia gama de indicaciones estéticas en las que se incluyen cicatrices, rejuvenecimiento de la piel, estrías, entre otros inesteticismos. (Yadav & Singh, 2016)

3.1 Técnicas de aplicación

3.1.1 Técnica de inducción

Esta técnica y sus movimientos potencian la absorción de los principios activos aplicados. Se realizan movimientos dibujando líneas horizontales y verticales, efectuando dos trazadas de cada movimiento, con una velocidad media. (Dermapen - Técnicas de uso, 2022).

3.1.2 Técnica de micro punción

Esta técnica se utiliza para cicatrices de acné, estrías y arrugas con la aguja que se la utiliza es de 12 micro agujas, produce micro lesiones en la dermis por el cual desencadena una reparación en el tejido conectivo. (Ibáñez, D. N. 2021).

3.1.3 Técnica de microneedling

Esta técnica es invasiva lo que hace es mejorar la piel, produciendo colágeno lo cual consiste en la aplicación de un principio activo para diferentes inesteticismos como el

acné, cicatrices, rejuvenecimiento, etc. (Microneedling, 2017).

4. Efectos

El microneedling es una técnica invasiva, aquello contribuye a mejorar la firmeza, tono y apariencia de la piel, ayuda a mejorar las líneas de expresión, arrugas y las pigmentaciones, ayuda a mejorar las cicatrices causadas por el acné. Las lesiones causadas por las micro agujas estimulan el proceso de curación y cicatrización de la piel sin causar daño físico real, estimulando la producción de más colágeno y elastina. La regeneración de la piel se consigue induciendo el proceso de curación de forma controlada sin provocar heridas. La micro punción también produce micro hemorragia, que moviliza plaquetas y libera factores de crecimiento adicionales.

"Los productos que se introducen en la piel mediante el microneedling se pueden adaptar según las necesidades individuales, atacando de este modo cada problema específico de raíz" (Microneedling, 2017).

Las perforaciones o micro canales facilitan el acceso y facilita la penetración más profunda de los productos en las capas internas de la piel.

5. Activos

Son sustancias con diferentes características que aportan beneficios a la piel ya sea interna o externa. Estos beneficios pueden ser hidratantes, regenerantes, descongestivos, etc. (Romero, 2015). Los principios activos son fundamentales para la elaboración de diversos productos cosméticos además que estos son ingredientes

importantes para la función de dicho cosmético. En esta ocasión en el siguiente estudio se van a utilizar dos principios activos: Ácido tióctico y Argireline, del cual se detalla sus efectos y propiedades en la piel.

5.1 Ácido tióctico

El ácido tióctico o también llamado alfa-lipoico tiene propiedades antioxidantes, mejora la apariencia de la piel y reduce la inflamación. Ayuda a neutralizar una variedad de radicales libres que causan daño en la célula. (Ácido lipoico *(Thioctic acid)*.2021).

5.2 Argireline

Es un derivado de la toxina botulínica, este activo permite dar en la piel un efecto de relajación del cual ayuda a los fibroblastos que se van a des contraer lo que ayuda a nivel de la producción de colágeno y elastina mediante el cual hace que la piel se vea más lisa y suave. (Ryu, K.-A., Park, P. J., Kim, S.-B., Bin, B.-H., Jang, D.-J., & Kim, S. T. 2020).

6. La piel

La piel, el órgano más extenso del cuerpo humano, junto con sus derivados como el cabello, las uñas y las glándulas sebáceas y sudoríparas, constituye el sistema tegumentario. Una de sus funciones fundamentales es la protección, actuando como una barrera contra bacterias, sustancias químicas y variaciones de temperatura. Además, la piel produce secreciones que combaten bacterias y contiene melanina, un pigmento que se defiende contra los rayos ultravioleta, los cuales pueden dañar las células cutáneas (Capas de la piel, 2023).

La regulación de la temperatura corporal es otra función crucial de la piel. En

condiciones de frío, los vasos sanguíneos en la dermis se contraen, impidiendo que la sangre caliente alcance la piel y permitiendo que esta adquiera la temperatura del entorno frío. Esto conserva el calor al evitar la pérdida de calor corporal a través de la piel (Capas de la piel, 2023).

La piel cumple varias funciones fundamentales para el organismo humano: Actúa como una barrera física que protege contra microorganismos, toxinas y lesiones mecánicas, mientras que la producción de melanina también la protege de los rayos ultravioleta (UV). Controla la temperatura corporal mediante la regulación de la sudoración y los vasos sanguíneos en la dermis, asegurando un equilibrio térmico adecuado.

Contiene receptores nerviosos que detectan y transmiten sensaciones como dolor, presión, tacto y temperatura. Elimina desechos y toxinas a través de la secreción de sudor y sebo. Sintetiza vitamina D en respuesta a la exposición solar, fundamental para la absorción de calcio y el desarrollo óseo. Alberga células del sistema inmunitario que ayudan a proteger contra infecciones y enfermedades.

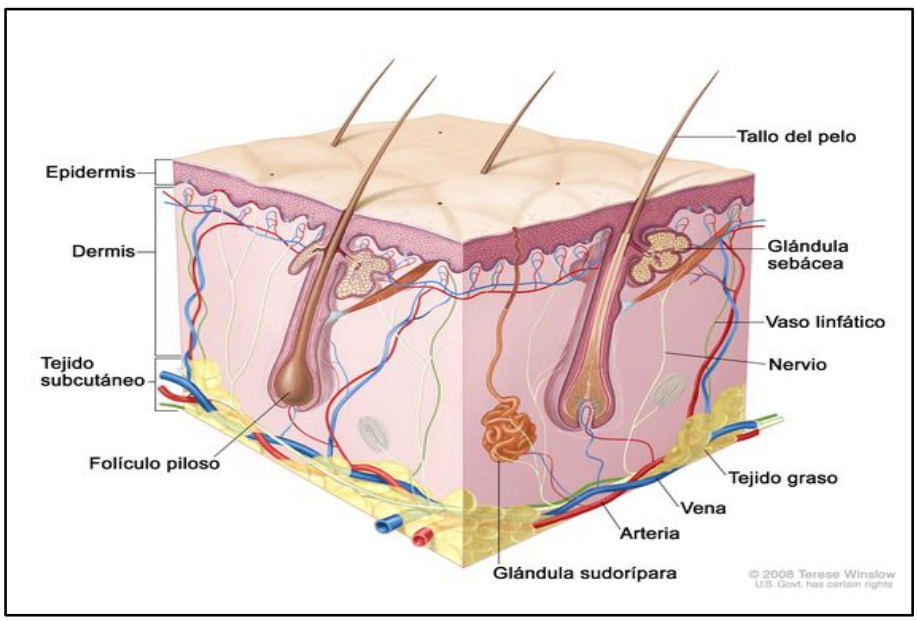

6.1 Estructura de la piel

Figuras 7 Anatomía de la piel

Nota: Creado por Terese Winslow para National Cáncer Institute, 2008 (*Diccionario de cáncer del NCI*, 2011) *Diccionario de cáncer del NCI.* (2011, February 2). Cancer.gov. https://www.cancer.gov/espanol/publicaciones/diccionarios/diccionario-cancer/def/dermis

En la piel tenemos tres capas, ellas son: Epidermis, dermis e hipodermis:

6.1.2 Epidermis

La epidermis está compuesta por cuatro capas principales: el estrato basal, el estrato espinoso (o de Malpighi), el estrato granuloso y el estrato córneo. En la piel de la zona palmo-plantar, se añade una capa adicional entre el estrato granuloso y el estrato córneo conocida como el estrato lúcido (Carranza, 2004).

6.1.3 Dermis

Según Carranza (2004) la dermis, también conocida como corion, es un tejido conectivo elástico que sostiene a la epidermis y sus apéndices. A través de ella transcurren plexos sanguíneos y nerviosos. Está compuesta por células, moléculas fibrosas y sustancia fundamental. Su grosor varía, siendo menor en los párpados y mayor en la región palmo-plantar. Se divide en dos partes:

- Dermis superficial o papilar: Se encuentra elevada en las papilas dérmicas y está directamente relacionada con la epidermis. Está compuesta por tejido conectivo laxo con haces de colágeno finos, fibras elásticas, fibroblastos, dendríticos dérmicos y mastocitos, así como terminaciones nerviosas y vasculares. También se encuentran corpúsculos táctiles mecanorreceptores.

- Dermis profunda o reticular: Esta capa es tejido conectivo denso con haces de colágeno y fibras elásticas gruesas. Contiene las porciones profundas de los apéndices cutáneos, así como plexos nerviosos y vasculares (Carranza, 2004).

6.1.4 Hipodermis

La hipodermis es la capa más profunda de la piel, compuesta principalmente por tejido adiposo cuyas células principales son los adipocitos. Estos adipocitos se organizan en compartimentos trabeculados que están formados por septos que contienen fibroblastos, condrocitos y mastocitos (Carranza, 2004). La hipodermis se sitúa debajo de la dermis, la capa más externa de la piel. Además del tejido adiposo, contiene células inmunes, nervios y vasos sanguíneos, desempeñando diversas funciones clave en el cuerpo humano:

- Regulación térmica: El tejido adiposo de la hipodermis ayuda a mantener la temperatura corporal estable actuando como aislante térmico.

- Almacenamiento de energía: Este tejido almacena energía en forma de lípidos, que el cuerpo utiliza según sus necesidades.

- Protección: Actúa como un amortiguador mecánico que protege órganos internos y estructuras del cuerpo contra impactos externos.

- Conexión con la dermis: Facilita la unión entre la dermis y los tejidos y órganos más profundos del cuerpo, contribuyendo así a la estructura y función de la piel.

7. Biotipos cutáneos

De acuerdo con Castro (2022) existen 4 tipos de biotipos que son los siguiente:

Sensibilidad de la piel “sensibilidad versus resistencia”

Castro (2022) señaló que "La sensibilidad cutánea se manifiesta con eritema al tacto como consecuencia de cambios de temperatura y uso de cosméticos sensibilizantes. En cambio, una piel resistente tiende a ser más tolerante" (párrafo 1).

Hidratación de la piel “seca versus oleosa”

Castro (2022) describe que la piel seca se caracteriza por la ausencia visible de poros y una producción sebácea deficiente, lo que la hace propensa a la pérdida de agua. Este tipo de piel tiende a ser fina, tensa, estirada y sensible, pero puede aliviarse eficazmente con el uso de productos cosméticos adecuados que ayuden a restablecer su equilibrio.

En contraste, la piel oleosa presenta un aspecto más brillante debido a la hiperactividad de las glándulas sebáceas, lo cual hace que los poros sean visibles. Esta condición puede variar desde una leve oleosidad, común en las pieles mixtas, hasta una textura gruesa y propensa a la formación de comedones en su forma más extrema. Pigmentación de la piel “pigmentada versus no pigmentada”

Castro (2022) indica que algunas pieles son naturalmente propensas a la pigmentación, manifestándose en diversos tipos de manchas como pecas, melasma, lunares, queratosis seborreicas, entre otras. Se recomienda principalmente el uso de protector solar FPS 30 y su reaplicación regular, especialmente cuando se está expuesto a la luz azul de pantallas de celulares y dispositivos, así como a la radiación solar.

Arrugada vs. Estirada

Según Castro (2022), este es uno de los aspectos en los que se puede intervenir de manera activa. Aunque no se pueda modificar la genética, el cuidado adecuado de la piel puede ayudar a reducir la aparición de arrugas.

8. Funciones de la piel

La piel es el órgano más grande, fino y uno de los más vitales del cuerpo humano.

En el adulto, cubre entre 1,6 y 2 metros cuadrados y su grosor varía desde 0,5 mm en los párpados hasta 4 mm en el talón. Constituye aproximadamente el 1/6 del peso corporal total, con un peso promedio de unos 5 kg. (Burgos, 2012)

Este órgano funciona como una barrera protectora que aísla al organismo del entorno externo, preservando su integridad y facilitando la comunicación con los órganos internos.

Además de estas funciones fundamentales, desempeña numerosos roles vitales, por lo que es crucial mantenerla en buen estado.

“Es especialmente relevante que la piel tenga la capacidad única de regenerarse y repararse por sí misma. Esto significa que, en caso de lesión, puede sanar y restaurar su continuidad de manera autónoma” (Burgos, 2012)

9. Lesiones cutáneas

Cuando hablamos de lesiones cutáneas, nos referimos a cualquier anomalía que afecta a la piel, desde una pequeña excoriación hasta una herida más profunda.

“Estas lesiones se dividen en dos tipos principales: las primarias, que surgen directamente sobre la piel sana, y las secundarias, que se desarrollan a partir de una alteración patológica previa”

(Nosotros, 2018).

9.1 Tipos de lesiones cutáneas

De acuerdo con Hollanda dice que: **“**Las lesiones cutáneas son áreas de la piel que tienen un crecimiento o apariencia anormal en comparación con la piel circundante”

(2021).

Existen dos tipos de lesiones cutáneas: primarias y secundarias. Las lesiones cutáneas primarias son afecciones patológicas adquiridas al nacer o durante la vida. Por otro lado, las lesiones cutáneas secundarias son resultado de la irritación o manipulación de una lesión cutánea primaria. Por ejemplo, cuando alguien se rasca un lunar hasta que sangra, la costra resultante se clasifica como una lesión cutánea secundaria. (Holland, 2021)

9.1.2 Clasificación de lesiones en la piel

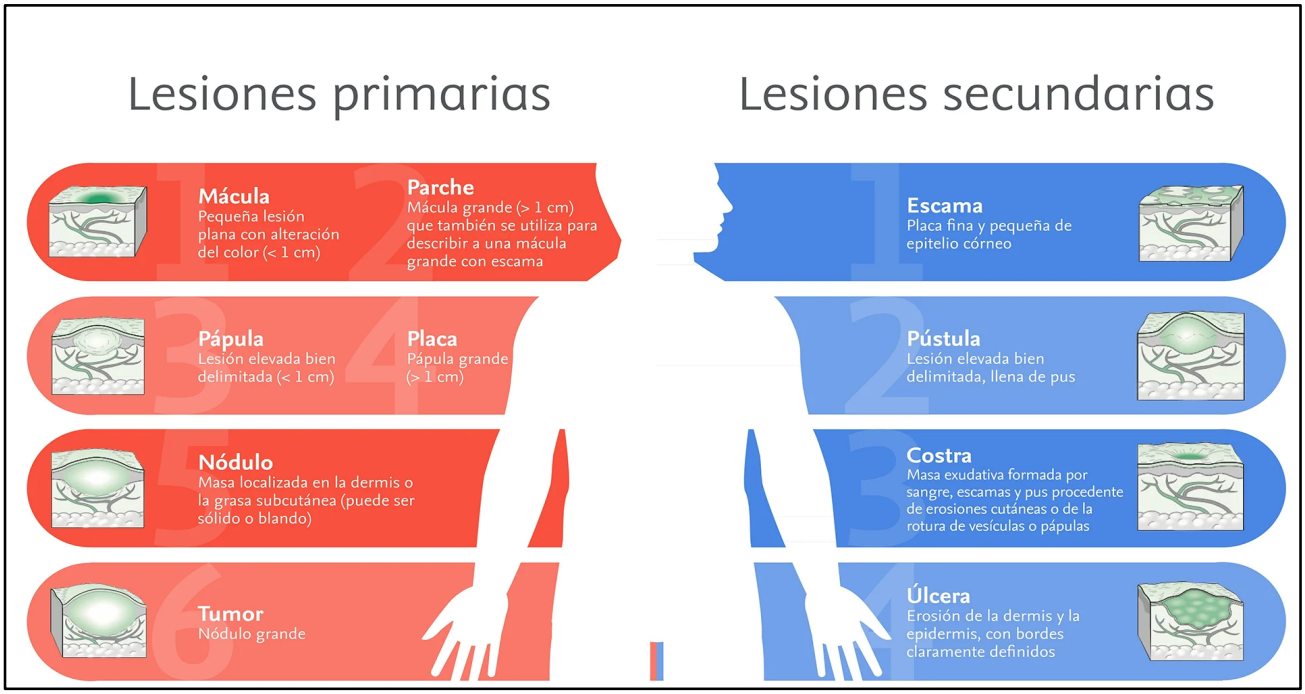

Figuras 8 Lesiones primarias y secundarias de la piel

Nota: Nosotros, P. C. (2018, May 30). *Lesiones cutáneas primarias y secundarias*. Www.elsevier.com; Elsevier.

https://www.elsevier.com/es-es/connect/lesiones-cutaneas-primarias-y-secundarias

De acuerdo con Guerra (2012) existen dos tipos de lesiones primarias y secundarias:

9.1.2.1 Lesiones Primarias

1. Mácula

   Lesión cutánea circunscrita se caracteriza por cambios en el color por variaciones en la melanina o por una alteración en los vasos sanguíneos.

2. Pápula.

   Lesión cutánea sólida y elevada circunscrita de 0,5 a 1 cm de diámetro cuando es de mayor tamaño se forma un tubérculo, evoluciona a una ulceración y cicatrización.

3. Nódulo.

   Lesión cutánea profunda es más palpable que visible y se produce una alteración en tejido celular subcutáneo.

4. Tumor.

   Proliferación neoplásica benigna o maligna.

5. Costra.

   Lesión cutánea se produce una des encadenación de exudados o secreciones.

6. Escama.

   Lesión cutánea que se caracteriza por las células epiteliales cornificadas que se desprenden fácilmente.

9.1.2.2 Lesiones secundarias

1. Pústula.

   Lesión cutánea con contenido purulento que suele evolucionar a partir de vesículas o ampollas.

2. Cicatriz.

   Lesión de piel residual reparativa, las cicatrices pueden ser atróficas e hipertróficas

y queloides.

3. Úlcera.

Lesión de la piel por una pérdida de sustancia que afecta como mínimo a la dermis.

4. Vesícula.

Lesión dermatológica con contenido líquido seroso.

5. Quiste.

Lesión cutánea encapsulada, tiene una forma esférica y su contenido puede ser líquido y semilíquido.

10. Cicatrices de acné

El acné es una enfermedad inflamatoria de la piel, que afecta a más del 80 % de las personas entre los 11 y los 30 años y puede persistir en la edad adulta hasta en 5% de los casos.

Las formas inflamatorias de acné dan como resultado la formación de cicatrices permanentes, con sus respectivas implicaciones sociales y psicológicas en el individuo. Su prevalencia no ha sido bien estudiada, pero en algunos estudios se ha encontrado algún grado de cicatrización hasta en 95 % de los pacientes con acné, con predominio en el área facial. (Morales & Aristizábal, 2013)

10.1 Clasificación de cicatrices de acné

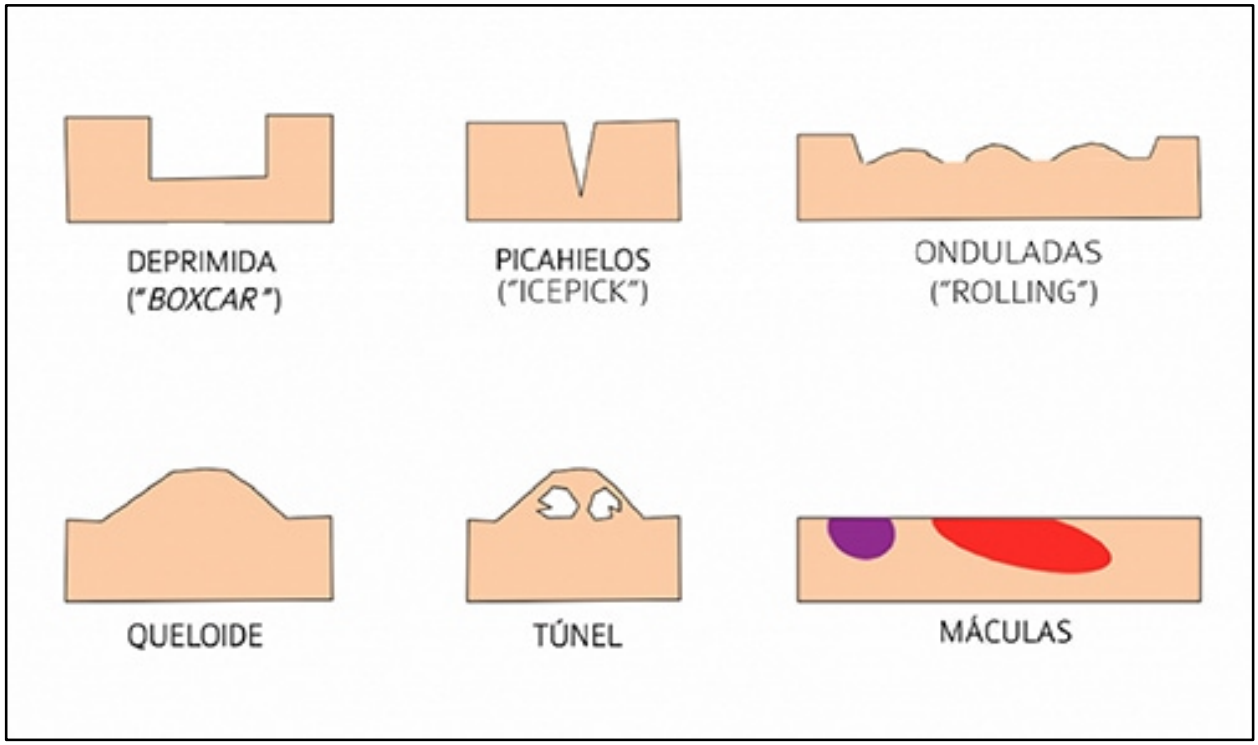

Figuras 9 Tipos de cicatrices de acné

Nota: Barcelona, D. B. D. (2013, August 2). *Tipos de cicatrices y marcas de acné*. Didac Barco; Dr. Didac Barco. https://dbdermatologiabarcelona.com/cicatrices-marcas-de-acne/

De acuerdo con (Barcelona, 2013), hay varios tipos de cicatrices de acné son las

siguientes:

1) Queloides y cicatrices hipertróficas

"Los queloides y las cicatrices hipertróficas" se distinguen de las cicatrices hipertróficas en que se extienden más allá de la herida original y rara vez remiten mientras que las cicatrices hipertróficas se limitan al lugar de la herida y tienden a desaparecer con el tiempo, por lo que en general no requieren tratamiento. (2001).

2) Cicatrices en furgón

De acuerdo con Brooks, las cicatrices en forma de furgón son otro tipo de cicatriz atrófica causada por el acné, pero son más anchas que las de la variedad de picahielos y más profundas. Debido a su forma redonda u ovalada, las cicatrices de los vagones dan a la piel un aspecto picado. Se desarrollan cuando una mancha inflamada destruye el colágeno de la piel. (2022).

3) Cicatrices en pica hielo

Según Brooks, (2022) estas cicatrices atróficas estrechas y profundas parecen ser el resultado de una herida punzante (de ahí el nombre) y son más comunes en las mejillas. Bajan hasta la dermis y son el efecto secundario del acné quístico infectado que se abre camino hacia la superficie de la piel. En ese viaje, el tejido de la piel se destruye y queda una depresión cilíndrica en forma de columna.

4) Cicatrices rodantes

Según Brooks, (2022) sabrá que tiene cicatrices rodantes si las depresiones en su piel son anchas, poco profundas y onduladas. También un miembro de la familia atrófica, las cicatrices rodantes se desarrollan cuando se forman bandas fibrosas entre la epidermis y la hipodermis (la capa de piel subcutánea ubicada debajo de la dermis), tirando hacia abajo de la superficie de la piel.

11. Protocolo estético

Un protocolo de diagnóstico estético es un conjunto ordenado y secuencial de procesos diseñados para alcanzar un objetivo específico. En el caso del análisis de la piel, este protocolo consta de diversas fases organizadas meticulosamente.

Su propósito principal es diagnosticar adecuadamente el estado de la piel, facilitando así la implementación de las acciones apropiadas y la toma de decisiones necesarias en cada caso. Es fundamental destacar que el protocolo de diagnóstico estético detalla de manera clara y precisa los pasos a seguir durante el análisis de la piel y sus estructuras asociadas. (María, 2021)

MARCO CONCEPTUAL

Atrofia: De acuerdo con la página institucional de la RAE, se define como “Falta de desarrollo de cualquier parte del cuerpo”.

Aponeurosis: De acuerdo con la Real Academia de Medicina de España, se caracteriza como “Expansión plana y de color blanco nacarado que une los músculos planos y los huesos. Histológicamente está constituida por un tejido conjuntivo denso orientado formado por láminas de fibras colágenas y células semejantes a los tenocitos, dispuestas en planos perpendiculares que permiten la tracción en sentido longitudinal y transversal.”.

Elastina: De acuerdo con la página Institucional virtual de la RAE, se define como “Proteína que constituye el componente amorfo de la fibra elástica. Los aminoácidos desmosina e isodesmosina son característicos de esta proteína. Los fibroblastos, los condroblastos y las células musculares lisas segregan tropoelastina, que es la molécula precursora de la elastina”.

Fibroblastos: De acuerdo con la página de la RAE, se detalla como “Célula del tejido conjuntivo derivada de la mesénquima y especializada en la síntesis de fibras colágenas y de las glucoproteínas de la sustancia fundamental amorfa”.

Inhibir: De acuerdo con la página virtual de la Real Academia Española, se explica cómo **“**Suspender transitoriamente una función o actividad del organismo mediante la acción de un estímulo adecuado”.

Melanina: De acuerdo con la página virtual de la Real Academia de Medicina de España, se dice cómo “Cada uno de los pigmentos, de ordinario oscuros, que se forman por la polimerización de derivados indólicos de la dopa en los melanosomas a través de una serie de etapas oxidativas”.

Ribosoma: De acuerdo con la página virtual de la Real Academia de Medicina de España, se define como “Orgánulo intracitoplasmático de 15 a 25 nm de diámetro constituido por ARN ribosómico y proteínas ribosómicas que en asociación con los ARN mensajeros y de transferencia participa en la síntesis de proteínas.”

Secuela: De acuerdo con la página de la RAE, se describe como “Alteración funcional u orgánica, con tendencia a persistir, que aparece a raíz y como consecuencia de una enfermedad, un traumatismo o una intervención quirúrgica”.

Tenocitos: De acuerdo con la página Institucional de la RAE, se dice como “Célula de naturaleza fibroblástica con prolongaciones planas o aliformes, que se dispone en filas paralelas en los tendones y rodea con sus prolongaciones las fibras de colágeno que los forman. Es responsable de la síntesis y renovación de las fibras y la sustancia fundamental de los tendones”.

MARCO LEGAL

El diseño de un protocolo estético integral para un procedimiento de secuelas de acné atróficas en dermis se enmarca dentro de una serie de normativas y regulaciones establecidas en el Ecuador que velan por la seguridad, la eficacia y la ética en los procedimientos médicos y estéticos. (Ley Orgánica de Salud, 2015)

Según la ley Orgánica de Salud del Ecuador (2015), promulgada para garantizar el derecho a la salud de la población ecuatoriana, establece una serie de disposiciones que regulan la práctica de la medicina y la presentación de servicios de la salud del país.

> Art. 193.- Son profesiones de la salud aquellas cuya formación universitaria de tercer o cuarto nivel está dirigida específica y fundamentalmente a dotar a los profesionales de conocimientos, técnicas y prácticas, relacionadas con la salud individual y colectiva y al control de sus factores condicionantes. (pág.32)

Art. 198.- “Los profesionales y técnicos de nivel superior que ejerzan actividades relacionadas con la salud, están obligados a limitar sus acciones al área que el título les asigne.” (pág. 3)

CAPÍTULO III

MARCO METODOLÓGICO

1.TIPO DE INVESTIGACIÓN

En el trabajo a realizar es un tipo de investigación descriptiva: “La investigación descriptiva analiza las características de una población mediante una hipótesis o encuestas relacionadas a la situación de los individuos del estudio” (Cimec.2023)

Se pretende utilizar una recopilación de datos específicos y objetivos, centrada en documentar los datos de manera subjetiva, la investigación descriptiva se enfoca en la recopilación de información, relacionado a las características, condiciones y comportamientos del estudio.

La investigación descriptiva que se va a realizar en este proyecto se basa en analizar los datos de los pacientes mediante el uso de nota de evolución.

2. ENFOQUE

En los enfoques cuantitativos y cualitativos, para la investigación se va a utilizar ambos “El enfoque cuantitativo utilizando una recolección y análisis de datos para contestar varias preguntas de investigación y probar las hipótesis establecidas previamente” (Vega-Malagón, G. 2014).

Este método se fundamenta en la cuantificación numérica y el conteo, y se emplea con regularidad en estadística para determinar de manera exacta los comportamientos característicos de una población. “Enfoque cualitativo se utiliza para

descubrir y refinar preguntas de investigación en ocasiones se prueban hipótesis" (Vega-Malagón, G. 2014).

Este enfoque se basa en métodos de recolección de datos sin medición numérica como una descripción y una observación de fenómenos. Utiliza métodos como encuestas, análisis semántico, análisis de datos no cuantitativos.

3. HERRAMIENTA

Como herramienta a utilizar es la consulta subsecuente son las investigaciones que se van a realizar, se debe abordar preguntas o aspectos sobre el tiempo del tratamiento para los pacientes en la investigación del proyecto, entonces una consulta subsecuente está involucrada al tiempo en el que se va a tratar al paciente.

3.1 Nota de evolución

Una nota de evolución es un relato detallado que ofrece una descripción organizada y secuencial de cómo ha progresado el estado de salud o enfermedad del paciente bajo tratamiento. Es crucial porque documenta de manera exhaustiva todos los procedimientos médicos llevados a cabo en cada consulta. (Tiol Carrillo, 2021)

3.2 Pie de rey

El pie de rey, conocido también como calibrador o vernier, es un dispositivo de medida altamente preciso utilizado para determinar las dimensiones de objetos pequeños o superficies. Permite calcular con gran exactitud tanto los diámetros internos como externos de estos objetos. (Torrente, 2022)

3.3 Escala descriptiva

Los indicadores o criterios son evaluados utilizando frases descriptivas como excelente, bueno, regular, malo. Asimismo, se utilizan expresiones que indican la frecuencia de ciertos comportamientos, como siempre, casi siempre, a veces, nunca. (Hernández, 2023)

3.4 Escala Vancouver

Mediante esta escala podemos evaluar las cicatrices de la piel, esta nos ayuda a calificar diferentes aspectos. Esta escala también nos permite medir las mejoras que logra el tratamiento.

La escala de Vancouver valora los siguientes ítems y puntuaciones (valores normales = 0):

3.4.1 PIGMENTACIÓN (0-3):

Respecto a la piel normal. Siendo 1 hipopigmentada y 3 hiperpigmentada.

3.4.2 VASCULARIZACIÓN (0-3):

Siendo 3 una cicatriz muy vascularizada, purpúrica.

3.4.3 FLEXIBILIDAD/CONSISTENCIA (0-5):

Siendo 4 una cicatriz ya dura y 5 una cicatriz que produce retracciones

y dificulta la movilidad.

3.4.4 ALTURA (0-3):

0-plana, 1- <2mm, 2- 2-5mm, 3- >5mm. ADMIN. (2018, October 18)

Escala de Vancouver

Tabla 1:Escala de Vancouver

The Vancouver Scar Scale

1. Vascularity		3. Pliability	
Normal	0	Normal	0
Pink	1	Supple	1
Red	2	Yielding	2
Purple	3	Firm	3
		Ropes	4
		Contracture	5
2. Pigmentation		4. Height	
Normal	0	Flat	0
Hypopigmentation	1	<2 mm	1
Mixed	2	2-5 mm	2
Hyperpigmentation	3	>2 mm	3

Nota: ADMIN. (2018, October 18). Escalas de valoración de cicatrices patológicas. Dr. Adrián Alegre. http://(https://www.dermalegre.com/escalas-de-valoracion-de-cicatrices-patologicas/)

4. TÉCNICA

La técnica va a ser una nota de evolución es un registro que va detallado el avance de la investigación a lo largo del tiempo. Es una información narrativa que nos proporciona una evolución de la investigación (Castro, I.1989).

En el presente trabajo es muy importante ir llevando un registro cronológico, porque así se puede saber cómo va desarrollándose y se puede comprobar los resultados.

Figuras 10 Ficha de seguimiento del paciente.

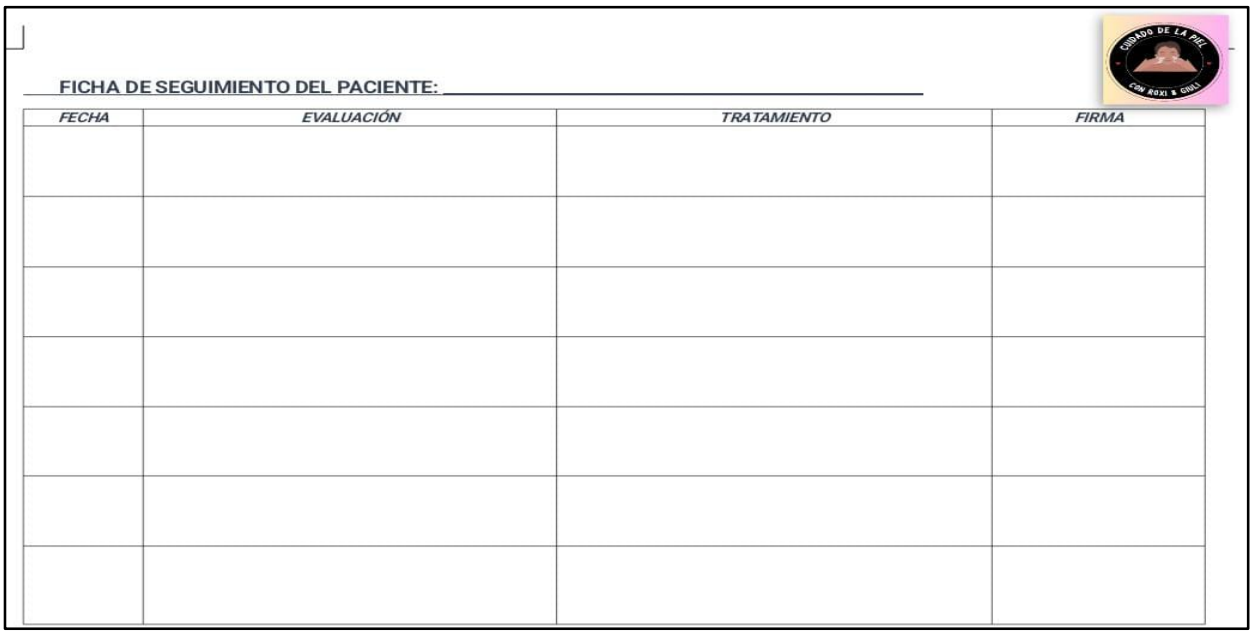

FICHA DE SEGUIMIENTO DEL PACIENTE: _____

FECHA	EVALUACIÓN	TRATAMIENTO	FIRMA

CONSENTIMIENTO INFORMADO

FECHA……

YO……

CEDULA DE IDENTIDAD Nº ……, AUTORIZO QUE LAS ESTUDIANTES DE DERMATOCOSMIATRÍA ROXANA ARMIJOS Y GIULIANA CRIOLLO REALIZARME EL TRATAMIENTO DE CICATRICES ATRÓFICAS CAUSADAS POR ACNÉ, ME COMPROMETO A SEGUIR TODAS LAS INDICACIONES Y A SER CONSTANTE EN MIS SESIONES. SE QUE SI NO CUMPLO CON LO INDICADO NO VERE LOS RESULTADOS ESPERADOS, EN EL CASO DE FALTAR A UNA SESION DEBO NOTIFICAR CON 24 HORAS DE ANTICIPACIÓN. TRATAMIENTO QUE DEBO TOMARLO EN UN PLAZO DE MÁXIMO DE 3 MESES.

(HACER CONSTAR LOS PRODUCTOS DE APOYO A CASA)

_____ _____

DERMATOCOSMIATRA PACIENTE

ROXAN ARMIJOS

_____ CI: _____

DERMACOSMIATRA

GIULIANA CRIOLLO

Figuras 11 Consentimiento

5. ESTUDIOS INICIALES
5. 1 DESARROLLO

Tabla 2: Matriz de operacionalización de variables

Objetivos Específicos	Variables	Definiciones nominales	Dimensiones	Indicadores	Preguntas
Analizar los principios activos con Argilerine y ácido tióctico mediante revisión bibliográfica para conocimiento de sus beneficios.	Principis activos	Ácido tióctico: también conocido como ácido alfa-lipoico, es un poderoso antioxidante que puede mejorar la apariencia general de la piel y reducir la inflamación. El argireline reduce la apariencia de las arrugas del rostro, es especialmente eficaz para los surcos de la frente y contorno de los ojos.	Principios activos	Ph	Indicador
			Antioxiodantes	Activo	¿Qué tipo de activo es?
			Derivados de la toxina butulínica	Porcentaje	Por qué elejimos el argilerine
Identificar el tratamiento adecuado mediante análisis del protocolo para atenuar las cicatrices	Microneedling	Un protocolo de diagnóstico estético es un conjunto de procesos previamente programados y secuenciados que se emplea para conseguir un fin concreto. El protocolo de la piel está formado por una serie de procesos ordenados en diferentes fases.	Diagnóstico	Anamnesis	Valoraciones palpaciónes, visualizaciones,genética.
			Tratamiento	Número de sesiones	Fases de cicatrización
			Aparatología	Dermapen	Técnica microneedling
Evaluar la efectividad del protocolo estético mediante nota de evolución para cicatrices de acné	Protocolo	Las lesiones por el acné causan roturas de la pared del folículo que pueden provocar que la infección se esparza por la dermis, y destruyan de esta forma el tejido sano de la piel	Lesiones	Grados I II Y III	Observación directa
			Cicatrices	Clasificación de las cicatrices	Observación directa
			Capas de la piel	Capas de la piel	Observación directa

6. SELECCIÓN DEL PACIENTE

En esta ocasión realizamos un perfil del paciente para que sea apto para realizarse el tratamiento de las cicatrices de acné.

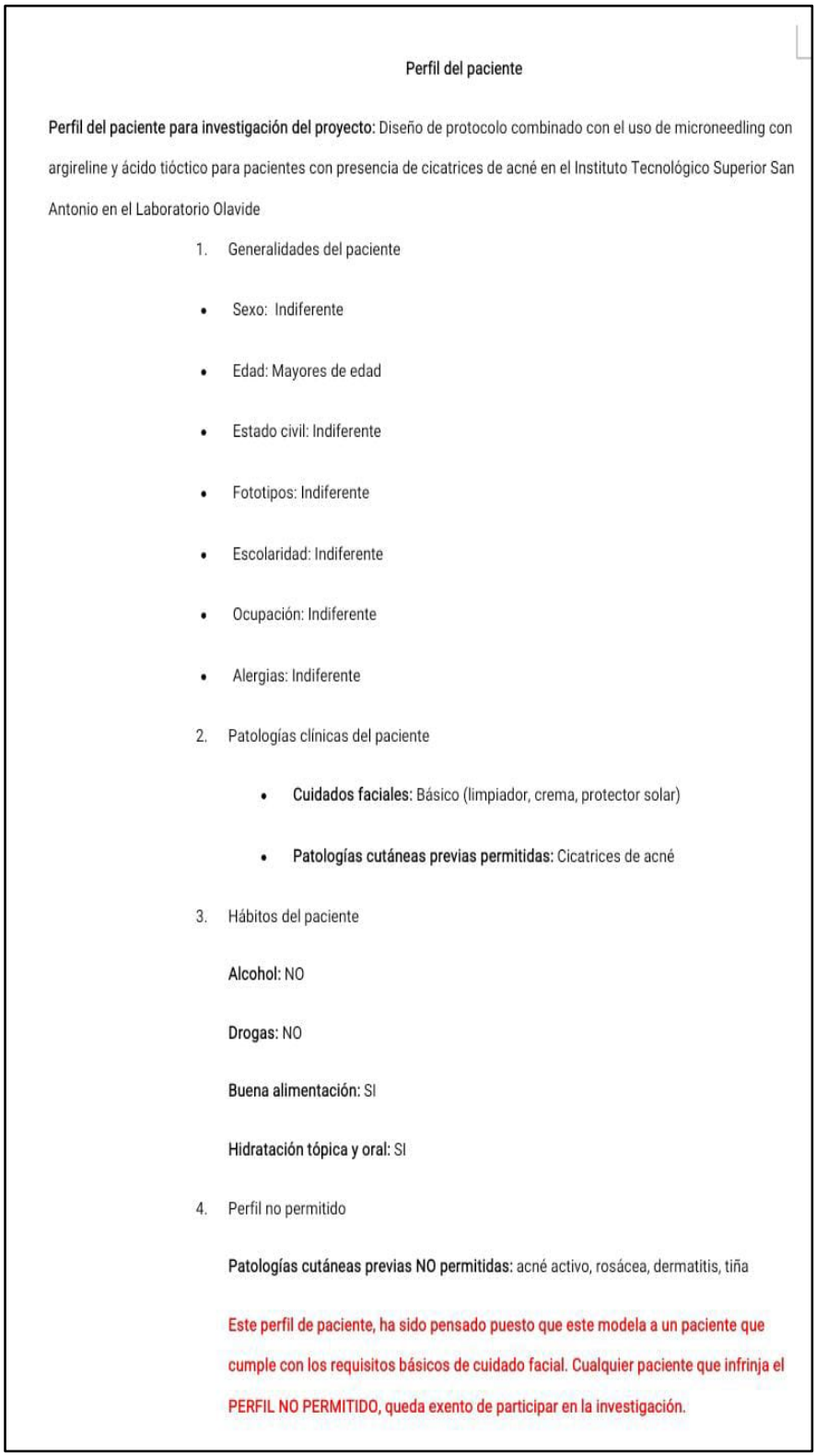

Perfil del paciente

Perfil del paciente para investigación del proyecto: Diseño de protocolo combinado con el uso de microneedling con argireline y ácido tióctico para pacientes con presencia de cicatrices de acné en el Instituto Tecnológico Superior San Antonio en el Laboratorio Olavide

1. Generalidades del paciente
   - Sexo: Indiferente
   - Edad: Mayores de edad
   - Estado civil: Indiferente
   - Fototipos: Indiferente
   - Escolaridad: Indiferente
   - Ocupación: Indiferente
   - Alergias: Indiferente
2. Patologías clínicas del paciente
   - **Cuidados faciales:** Básico (limpiador, crema, protector solar)
   - **Patologías cutáneas previas permitidas:** Cicatrices de acné
3. Hábitos del paciente

   Alcohol: NO

   Drogas: NO

   Buena alimentación: SI

   Hidratación tópica y oral: SI
4. Perfil no permitido

   Patologías cutáneas previas NO permitidas: acné activo, rosácea, dermatitis, tiña

   Este perfil de paciente, ha sido pensado puesto que este modela a un paciente que cumple con los requisitos básicos de cuidado facial. Cualquier paciente que infrinja el PERFIL NO PERMITIDO, queda exento de participar en la investigación.

Figuras 12 Perfil del paciente

7.PROTOCOLO

En esta parte se concentra el planteamiento de dos protocolos que se utiliza para tratar cicatrices de acné.

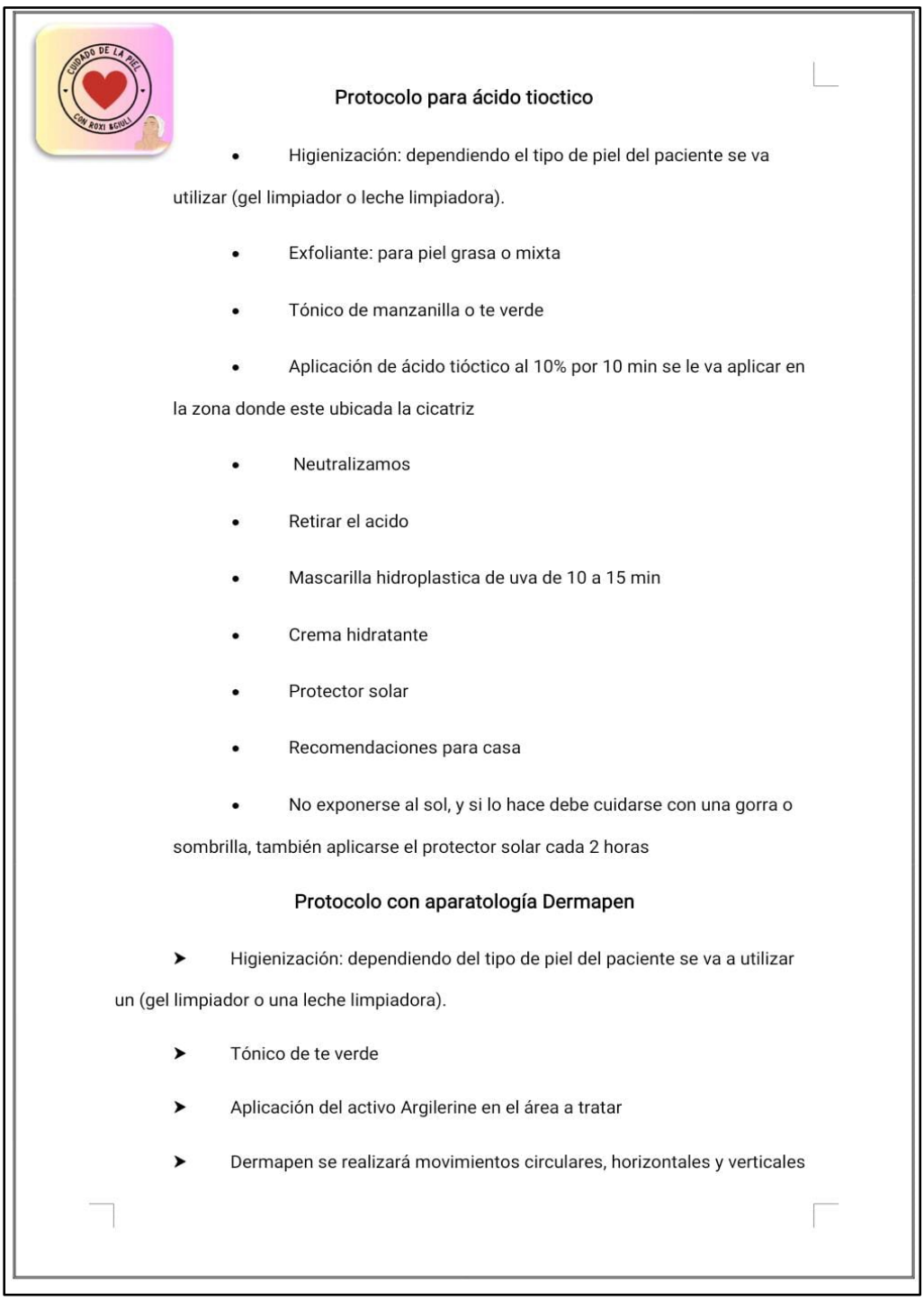

Protocolo para ácido tioctico

- Higienización: dependiendo el tipo de piel del paciente se va utilizar (gel limpiador o leche limpiadora).
- Exfoliante: para piel grasa o mixta
- Tónico de manzanilla o te verde
- Aplicación de ácido tióctico al 10% por 10 min se le va aplicar en la zona donde este ubicada la cicatriz
- Neutralizamos
- Retirar el acido
- Mascarilla hidroplastica de uva de 10 a 15 min
- Crema hidratante
- Protector solar
- Recomendaciones para casa
- No exponerse al sol, y si lo hace debe cuidarse con una gorra o sombrilla, también aplicarse el protector solar cada 2 horas

Protocolo con aparatología Dermapen

- Higienización: dependiendo del tipo de piel del paciente se va a utilizar un (gel limpiador o una leche limpiadora).
- Tónico de te verde
- Aplicación del activo Argilerine en el área a tratar
- Dermapen se realizará movimientos circulares, horizontales y verticales

Figuras 13 protocolos.

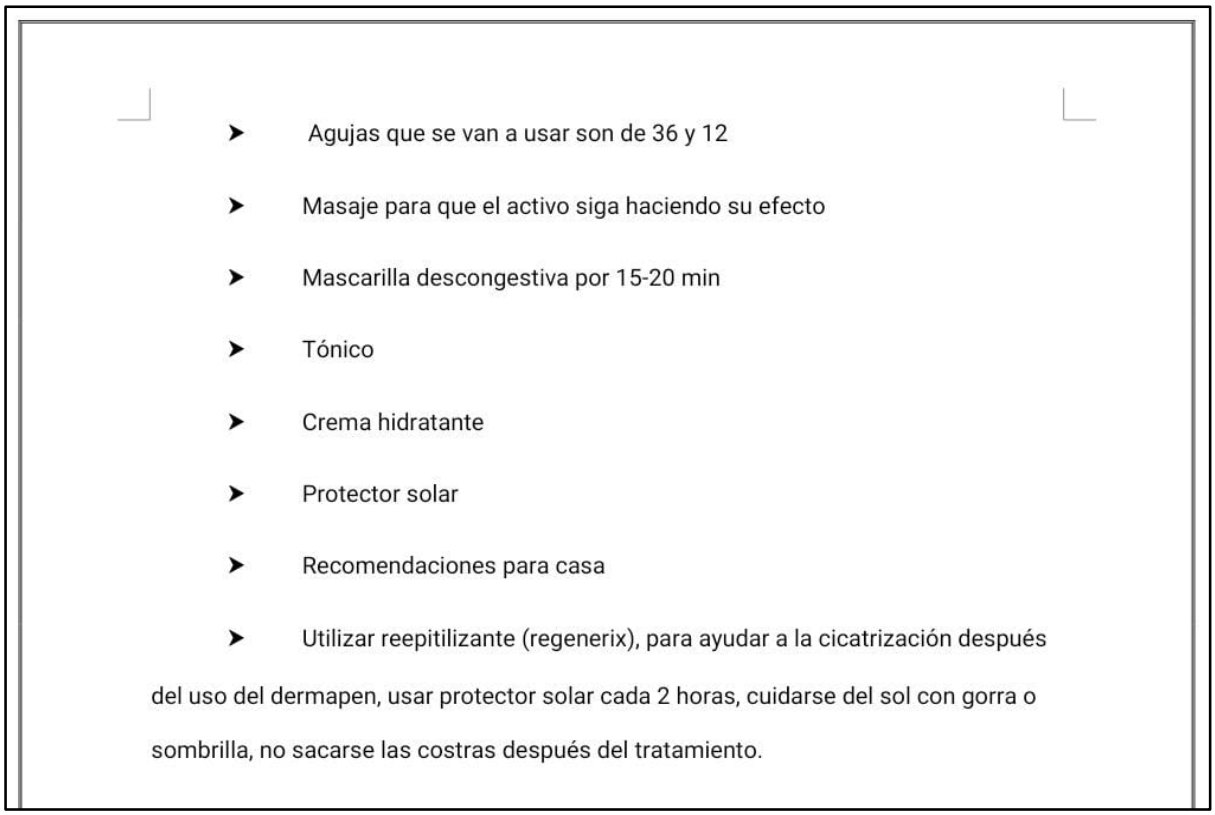

- Agujas que se van a usar son de 36 y 12
- Masaje para que el activo siga haciendo su efecto
- Mascarilla descongestiva por 15-20 min
- Tónico
- Crema hidratante
- Protector solar
- Recomendaciones para casa
- Utilizar reepitilizante (regenerix), para ayudar a la cicatrización después del uso del dermapen, usar protector solar cada 2 horas, cuidarse del sol con gorra o sombrilla, no sacarse las costras después del tratamiento.

Interpretación del protocolo: Se realizaron los dos protocolos mencionados debido a que se utilizó diferentes activos que no pueden combinarse en una sola sesión ya que se ocupó el ácido tióctico que tiene la función de renovar la piel, por lo cual se debe respetar el tiempo necesario para la regeneración adecuada, por otro lado, la función de la aparatología es realizar micro punciones estimulando así las fibras de colágeno y elastina.

8.MATERIALES

1. **Limpiador facial en gel:** La elección de este limpiador facial en gel es fundamental para llevar a cabo una limpieza facial efectiva. Su fórmula resulta ideal para pieles mixtas a grasas.



Figuras 14 Limpiador facial en gel

Nota: *Professional Spa*. (2019, abril 24). Professional Spa | Productos para el cuidado de la piel

2. **Tónico facial purificante:** Recomendado para todo tipo de piel, este tónico facial purificante es especialmente beneficioso para el control del exceso de grasa, revitalizando y matizando la piel.



Figuras 15: Tónico facial purificador

Nota: *Professional Spa*. (2019, abril 24). Professional Spa | Productos para el cuidado de la piel

3. **Mascarilla hidroplástica de manzanilla:** Se ha seleccionado esta



mascarilla hidroplástica de manzanilla por su capacidad para suavizar y descongestionar la piel.

Figuras 16 Mascarillas hidroplástica

Nota: *MASCARILLA HIDROPLASTICA MANZANILLA Y TÉ VERDE NATURAL CENTER - MAGÚ ECUADOR*. (s/f). MAGÚ ECUADOR. Recuperado el 13 de junio de 2024

4. **Mascarilla en gel de aloe vera:** Como cierre del protocolo, se ha optado por la mascarilla en gel de aloe vera debido a su capacidad para reducir el enrojecimiento cutáneo.



Figuras 17Aloe vera gel

Nota: *Gel Refrescante de Aloe Vera / Aloe Vera Footing Gel.* (s/f). Professional Spa | Productos para el cuidado de la piel.

5. **Emulsión de frutos rojos:** Esta emulsión hidratante actúa a nivel de la epidermis, proporcionando una acción antioxidante gracias a los beneficios de los frutos rojos.

Figuras 18 Emulsión de frutos rojos



Nota: *Centro de Capacitación Ocupacional Latinoamericana.* (s/f). Latamcosmetikal.com.

6. **Protector Solar con Factor 50+:** Se ha incluido este protector solar por su amplia protección contra los rayos UVA y UVB, previniendo los daños solares que pueden contribuir significativamente al envejecimiento prematuro de la piel.



Figuras 19 Pantalla solar

Nota: *Gel-Crema Sun Face Oil Control FPS50+*. (s/f). Com.ec

7. **Ácido tióctico:** Se usó para mejorar la calidad de la piel del paciente tiene propiedades antioxidantes, mejora la apariencia de la piel y reduce la inflamación. Ayuda a neutralizar una variedad de radicales libres que causan daño en la célula. (Ácido lipoico *(Thioctic acid)*.2021).



Figuras 20 : Ácido Tióctico

Nota: https://importhercy.com/inicio/819-acido-lipoico-o-tioctico-10-ph-3-35-30ml.html

8. **Argireline:** Se usó este producto para dar en la piel un efecto de relajación del cual favorece a los fibroblastos que se van a des contraer, ayuda a nivel de la producción de colágeno y elastina mediante el cual hace que la piel se vea más lisa y suave. (Ryu, K.-A., Park, P. J., Kim, S.-B., Bin, B.-H., Jang, D.-J., Kim, S. T. 2020).



Figuras 21Principio activo de Argireline

Nota: Xtreme Serum ARGIRELINE ampollas minimiza arrugas

9. **Agujas de dermapen:** En este protocolo utilizamos el cartucho de 36 y 42 puntas.



Figuras 22Agujas de dermapen

Nota: *Aguja dermapen 12 pins, 36 pins, 42 pins y nano /01 und*.

9.2Aparatología

9.2.1 Dermapen

El dermapen es una aparatología que se utiliza para diferentes patologías, sin embargo, en esta ocasión se utiliza para tratar las cicatrices de acné



Figuras 23Dermapen

Nota: *Dermapen Dr. Pen N2 W.* (s/f). Estetika Market. Recuperado el 13 de junio de 2024

9.2.2 Paleta ultrasónica

Esta aparatología portátil nos ayuda a reactivar la circulación sanguínea y aumentar la oxigenación de la piel.



Figuras 24 Paleta ultrasónica

Nota: PhiBellezaNatural. (2023, junio 21). *Paleta Ultrasónica ¿Qué es y qué beneficios tiene en la piel?* Centro Phi Belleza Natural; Phi Belleza Natural.

9.2.3 Alta frecuencia

Mejora la circulación sanguínea y consigue un tejido más rico en oxígeno.

Figuras 25Alta frecuencia



Nota: *Alta Frecuencia en Limpieza Facial, sus beneficios - Clínica Vitaplace*. (2021, mayo 20). Clínica Estética Vitaplace

9.2.4 Microdermoabrasión:

Este nos ayuda a mejorar la textura de la piel y el brillo.



Figuras 26 Microdermoabrasión

Nota: Enjoy, J. (2022, diciembre 19). *Microdermoabrasión*. BodyBrite.

9.2.5 Campana led

Mejora distintas problemáticas de acuerdo al color de la luz emitida.



Figuras 27 Campana led

Nota: *Campana Led Omega 7 colores*. (2020, enero 27). JC Technology

10. REGISTRO FOTOGRÁFICO

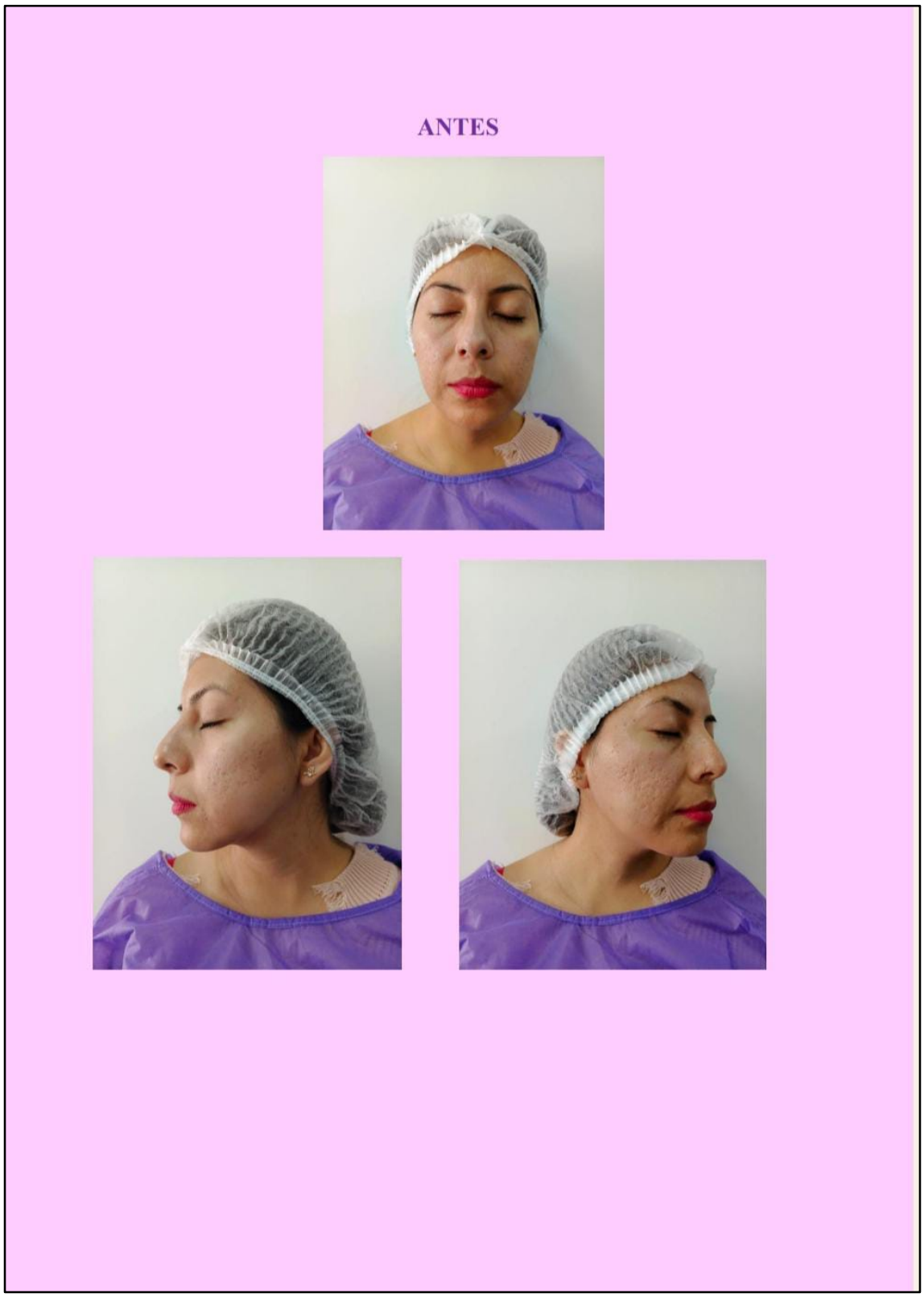

Figuras 28 Antes de la paciente 1

DESPUÉS







Figuras 29 Después de la paciente 1



Figuras 30: Antes de la paciente 2

DESPUÉS







Figuras 31 Después de la paciente 2

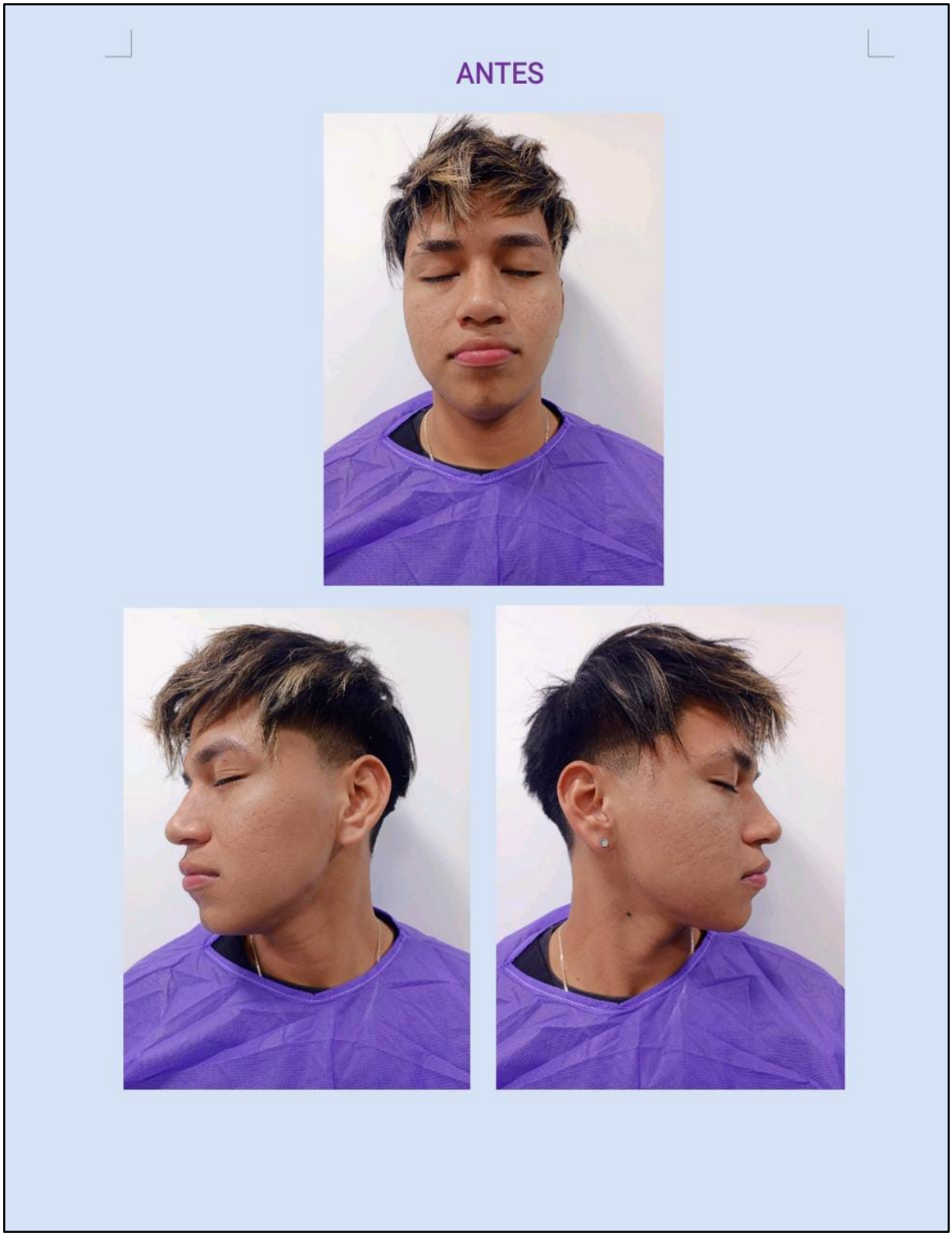

Figuras 32Antes del paciente 3

Figuras 33: Después del paciente 3

DESPUÉS









Figuras 34: Limpieza facial profunda

Interpretación: En la sesión tres se realizó una limpieza facial, que se le utilizó renovador celular esto ayuda para extraer los comedones del paciente, luego se procede a masajear el producto.

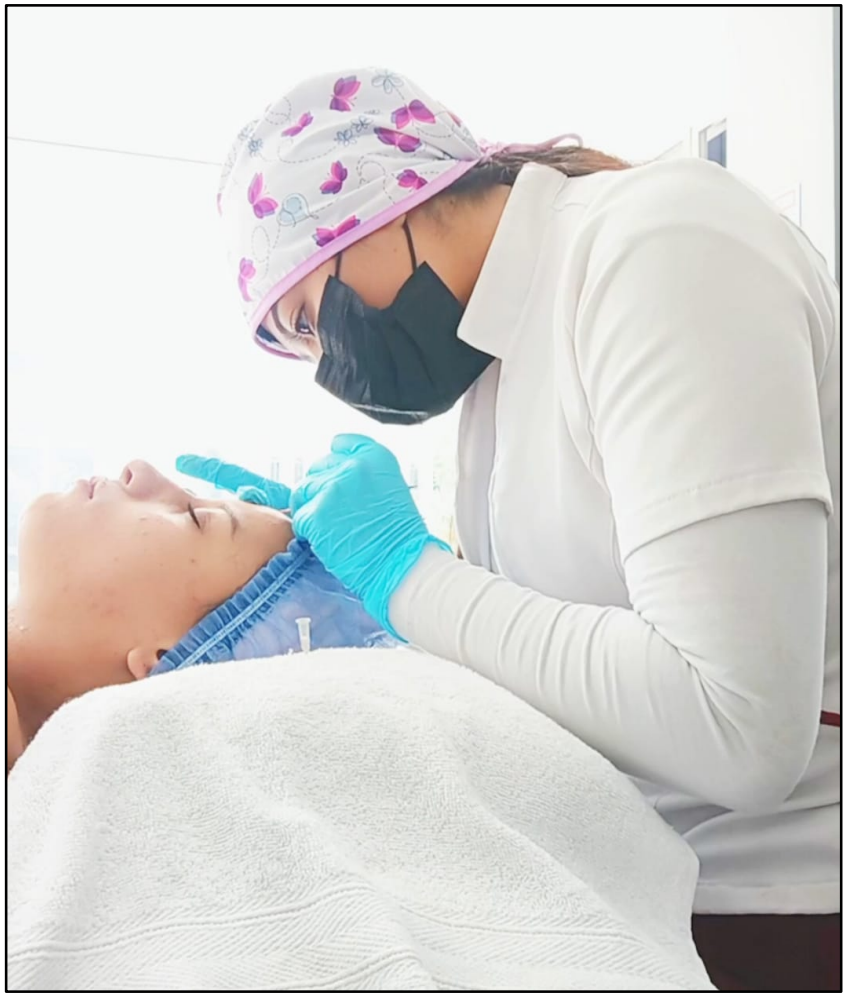

Figuras 35Extracción de comedones paciente 2

Interpretación: Se realiza la extracción de comedones abiertos y cerrados de manera mecánica con el uso de aparatología, la paleta ultrasónica, que nos ayuda a remover el sebo que hay en la piel y la técnica manual con el uso del sacacomedones y los hisopos para poder retirar las impurezas que se encuentran en el tejido cutáneo.



Figuras 36: Extracción de comedones paciente 1

Interpretación: Se extrae comedones abiertos y cerrados ya que es fundamental para mantener la piel limpia y libre de impurezas, este nos ayuda a eliminar acumulaciones de sebo y células muertas que obstruyen los poros, utilizando diferentes técnicas de manera manual y mecánica.



Figuras 37: Reposo del ácido tióctico

Interpretación: En esta ocasión se le colocó ácido tióctico que es un compuesto antioxidante natural que juega un papel crucial en el metabolismo energético de las células. Hay que esperar un tiempo adecuado para retirarlo, sin embargo, siempre hay que estar pendiente de las sensaciones que puede presentar el paciente ya sea eritema, irritación, picazón excesiva.



Figuras 38: Mascarilla Descongestiva

Interpretación: Después del ácido tióctico, se le colocó al paciente una mascarilla descongestiva que le va a ayudar a desinflamar por si se forma un eritema debido a que se usó un ácido este puede generar prurito por el cual para prevenir este síntoma se tomó las precauciones necesarias para cuidar el bienestar de la piel del paciente.

CAPÍTULO IV

RESULTADOS Y DISCUSIÓN

1. **Resultados**
2. **Tabulación de datos**

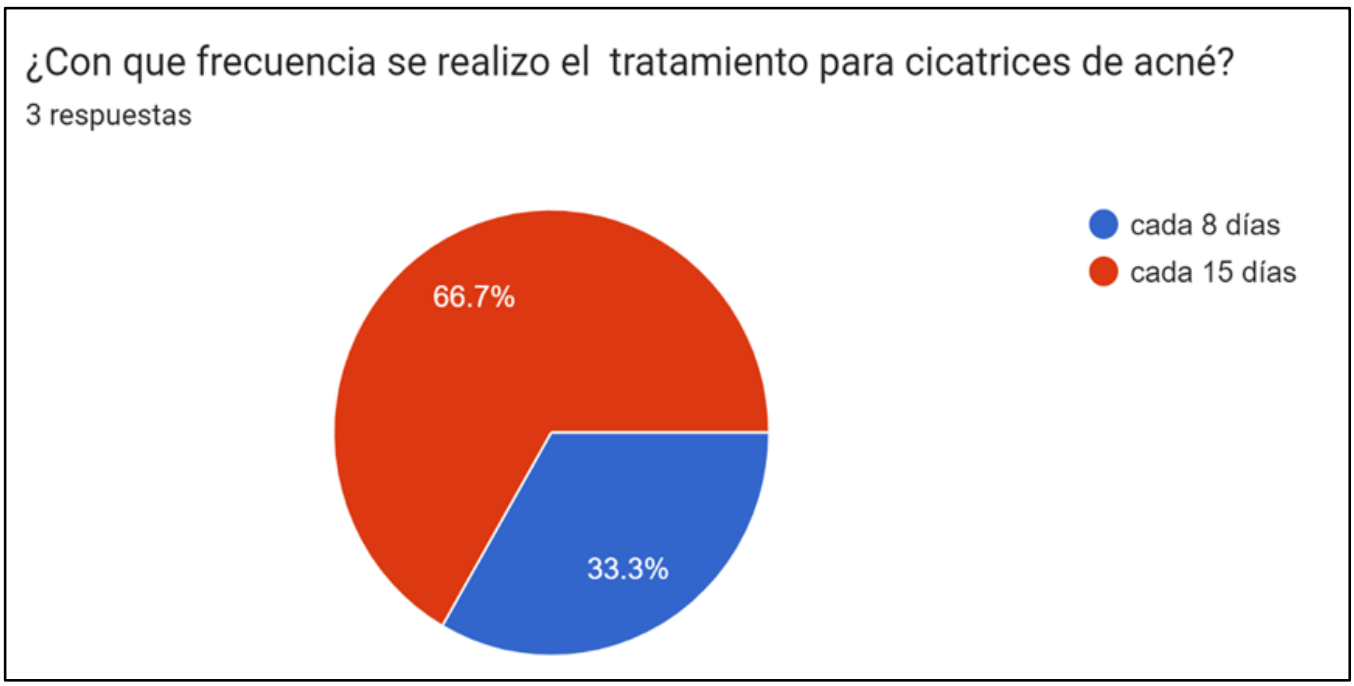

Gráfico 1 Resultados del tratamiento

Interpretación: De acuerdo a la información proporcionada, al inicio del tratamiento se aplicaba cada 8 días, utilizando ácido tióctico para preparar la piel antes de avanzar con el siguiente paso del tratamiento. Posteriormente, se procedió con el tratamiento de dermapen, el cual induce micro lesiones en la piel, por lo que se espera un período de 15 días para permitir la regeneración cutánea antes de continuar con el proceso.

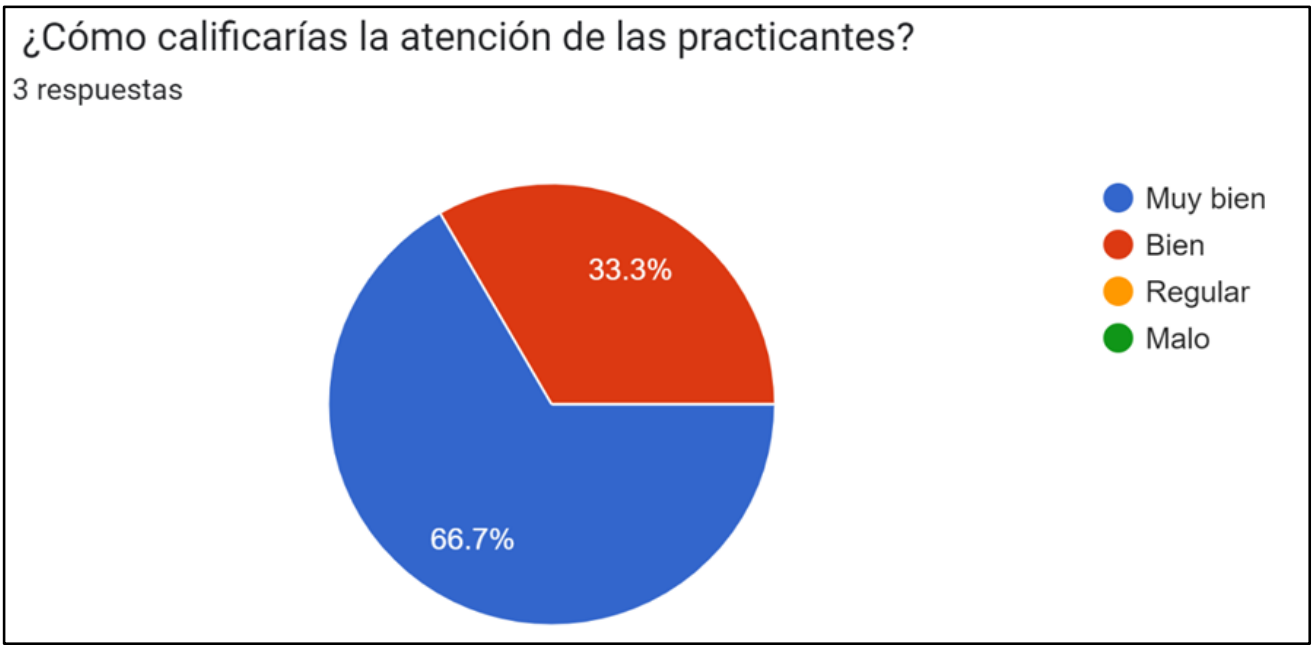

Gráfico 2 Resultados del tratamiento

Interpretación: Según los datos presentados, los pacientes se sintieron cómodos debido a las explicaciones detalladas que recibieron de parte de las practicantes sobre cada procedimiento realizado en la cabina.

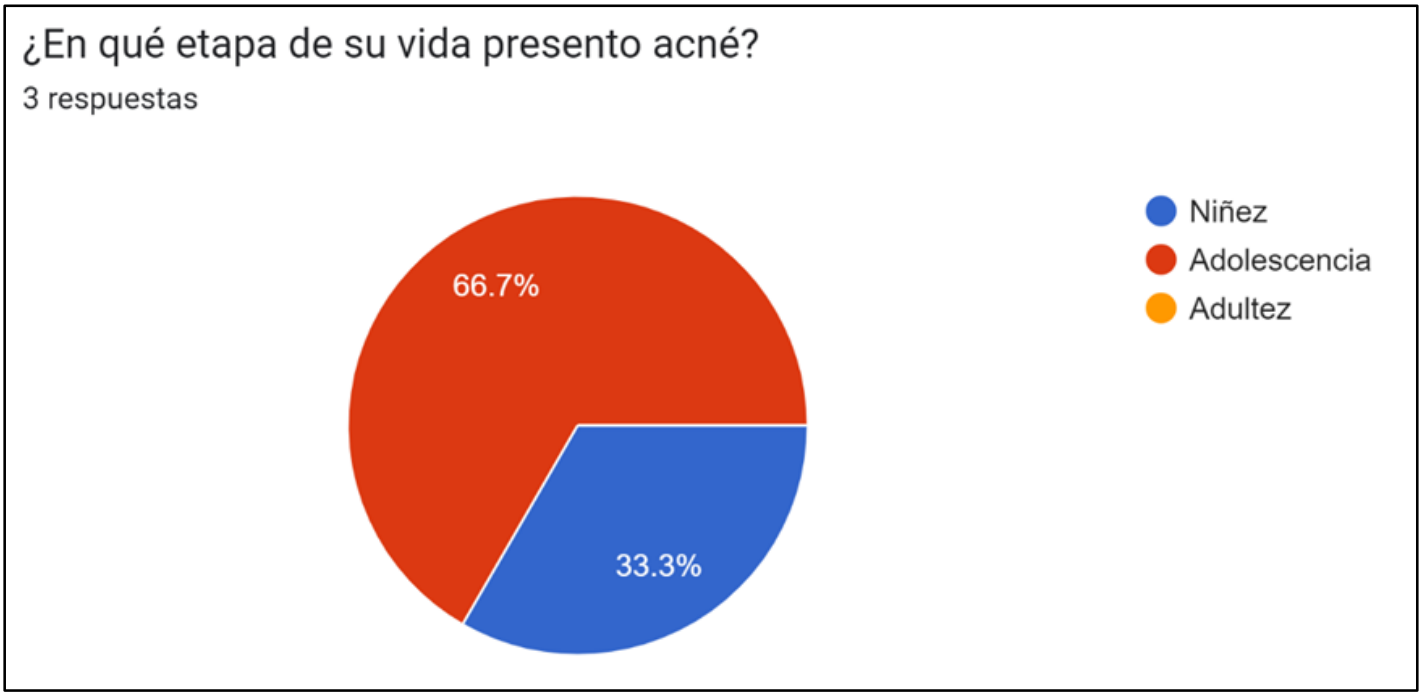

Gráfico 3 Resultados del tratamiento

Interpretación: Según los datos presentados, el 66.7% de los pacientes experimentaron acné durante su adolescencia debido a que existe cambios hormonales que vienen junto con la pubertad y por otro lado también tiene mucho que ver si los padres tuvieron acné durante en esa etapa, mientras que un 33.3% lo experimentó en la niñez es decir que esta patología les puede dar a los infantes de entre 6 semanas a 1 año de edad.

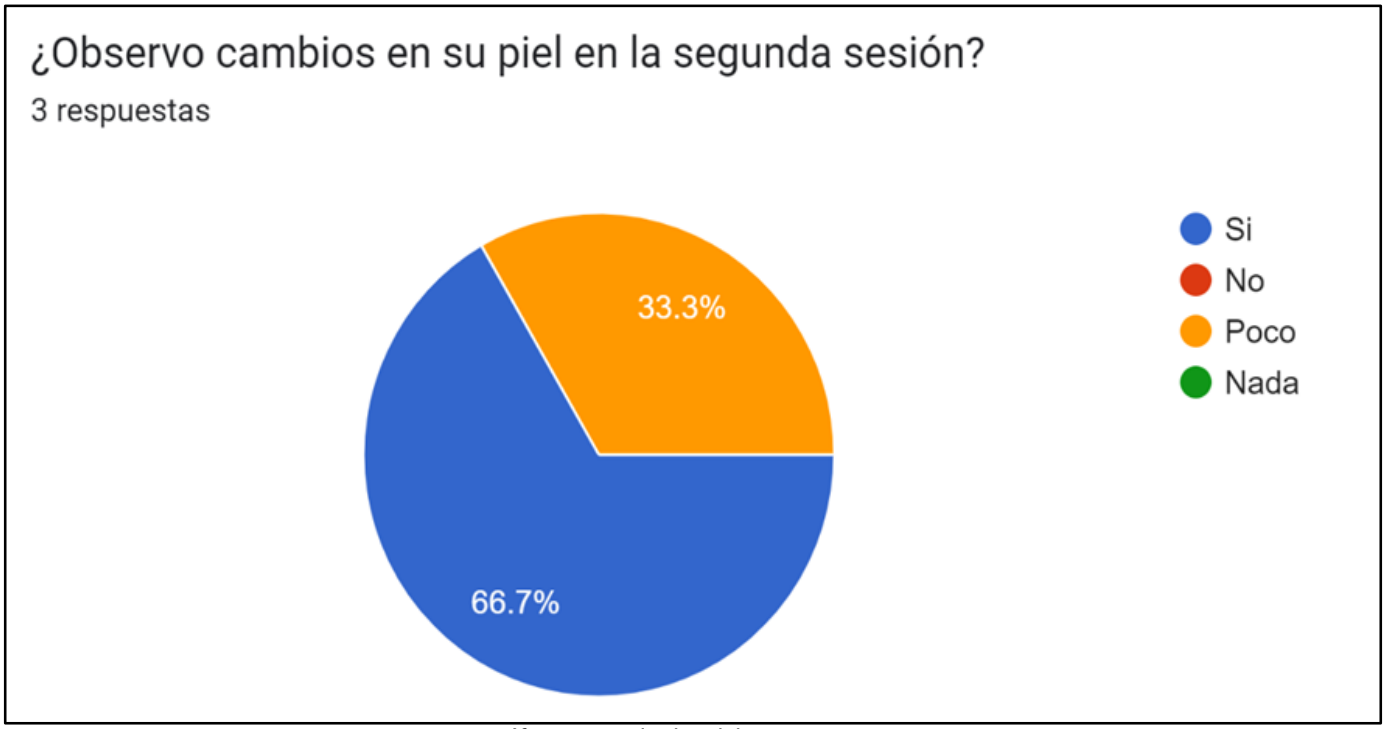

Gráfico 4 Resultados del tratamiento

Interpretación: Según los datos presentados, en la segunda sesión, el 66.7% de los pacientes notaron cambios notables en su piel ya que en esta sesión se utilizó la aparatología de dermapen junto con la ampolla de argireline. Sin embargo, para el 33.3% restante, los cambios observados fueron mínimos porque las cicatrices tienen mayor profundidad, considerando que esta sesión representaba aún el inicio del tratamiento.



Gráfico 5 Resultados del tratamiento

Interpretación: Según los datos observados, el 66.7 % sí observaron cambios en su piel ya que se les realizó más sesiones combinadas con el ácido tióctico y Argireline, por otro lado, el 33.3% ya no se observó cambios notables ya que no siguió las recomendaciones indicadas de protegerse del sol ya sea con pantalla solar, gorras, sombrillas.

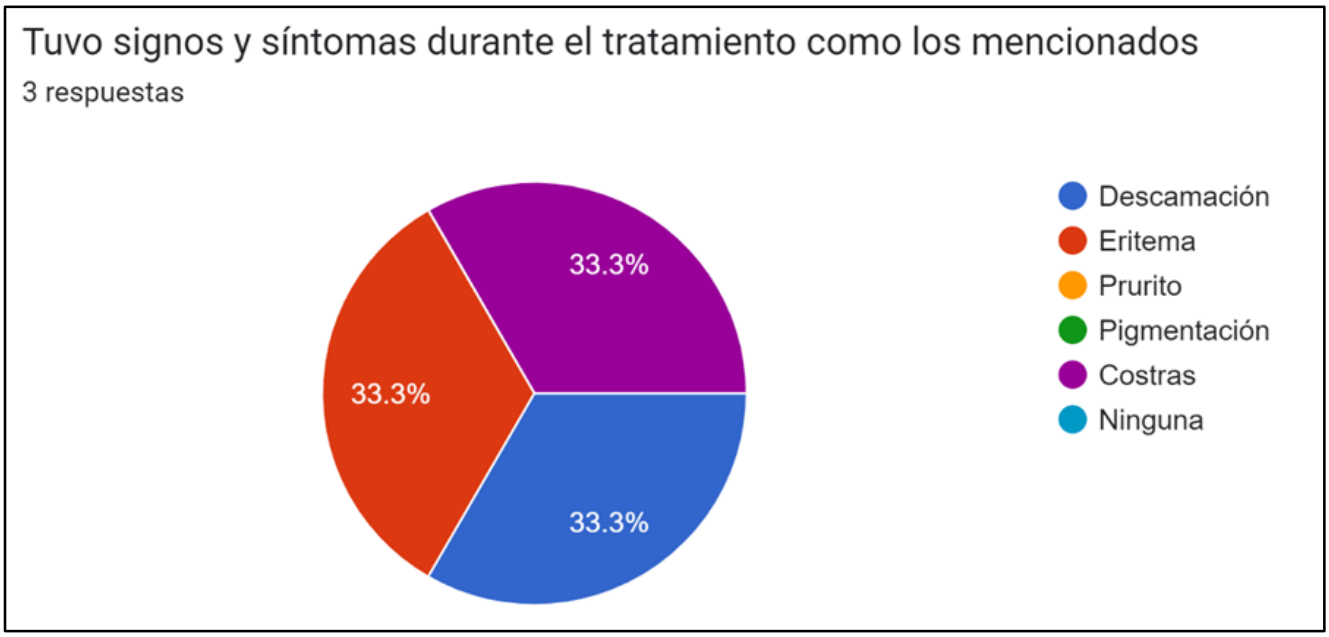

Gráfico 6 Resultados del tratamiento

Interpretación: Según los datos presentados, durante el tratamiento se observaron cambios notables, dado que se implementó un protocolo diferente que incluyó el uso de aparatología de dermapen y distintos tipos de agujas, adaptados a la profundidad variable de las lesiones de acné entre los tratantes. Además, complementa el proceso con una ampolla de Argireline. Como resultado del procedimiento, algunos pacientes experimentaron descamación, eritema y costras.

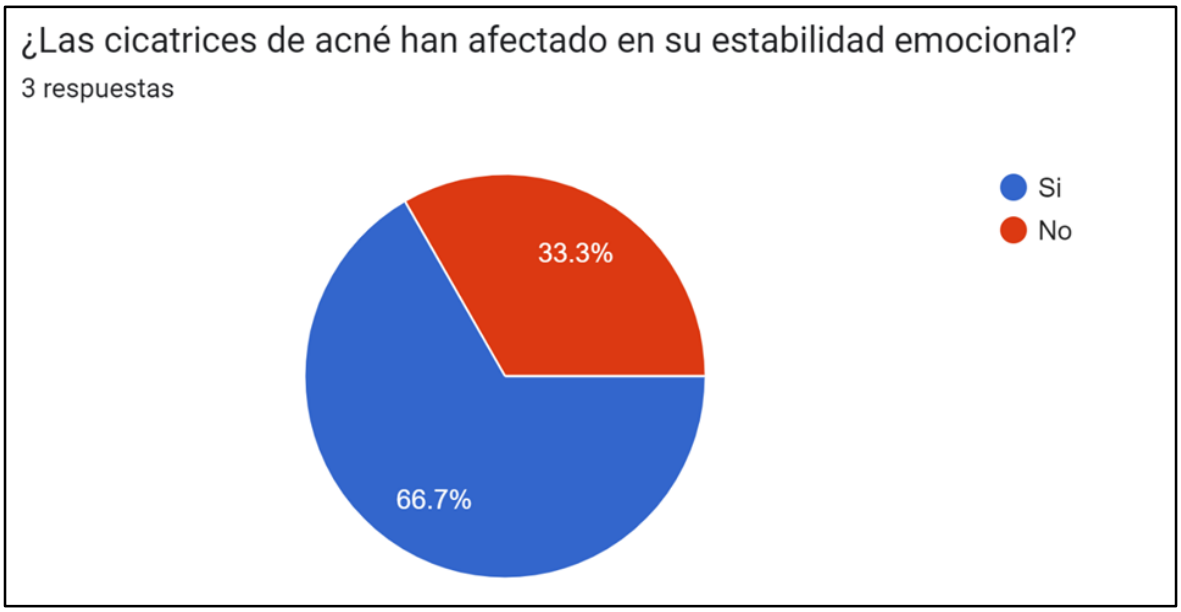

Gráfico 7 Resultados del tratamiento

Interpretación: Según los resultados, el 66.7% de los participantes afirmaron que las cicatrices de acné afectaron su estabilidad emocional. Comentaron que durante su etapa escolar fueron objeto de burlas por parte de sus compañeros, lo que los llevó a buscar tratamiento en centros estéticos para abordar esta afección. Sin embargo, no obtuvieron los resultados deseados. Por otro lado, el 33.3% restante mencionó que su estabilidad emocional no se vio afectada por las cicatrices de acné.

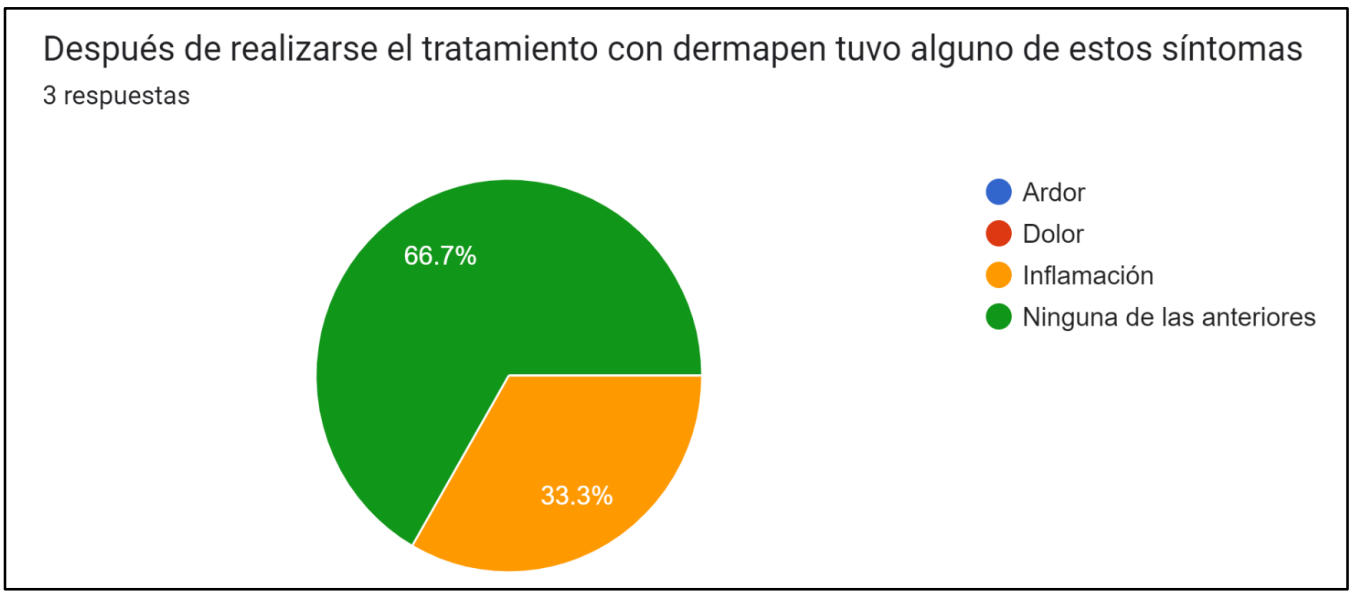

Gráfico 8 Resultados del tratamiento

Interpretación: Según los datos obtenidos, el 66.7 % no presentaron ardor, dolor e inflamación, in embargo, el 33.3% presentó inflamación después se realizarse el dermapen, por lo que se realizó micro punciones en la piel entonces es normal que la piel presente una leve inflamación

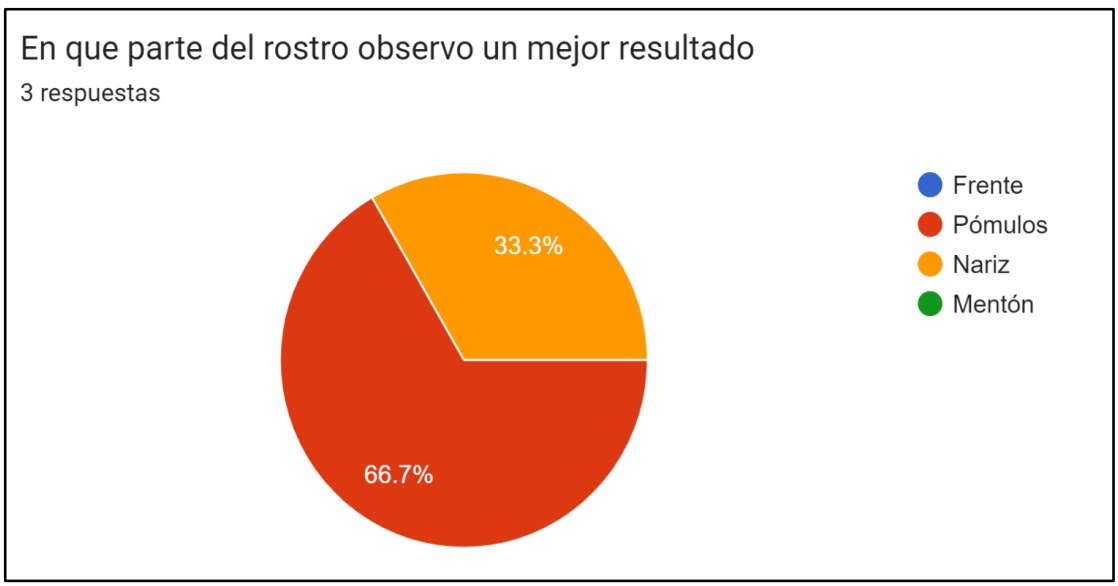

Gráfico 9 Resultados del tratamiento

Interpretación: Según los resultados, el 33,3 % tuvo un mejor resultado en el área de la nariz porque las cicatrices tenían menos profundidad en esa zona y tuvo una pronta recuperación y el 66, 7% tuvo un mejor resultado en los pómulos como lo mencionamos los pacientes tienen una buena cicatrización del cual hubo mejor regeneración.

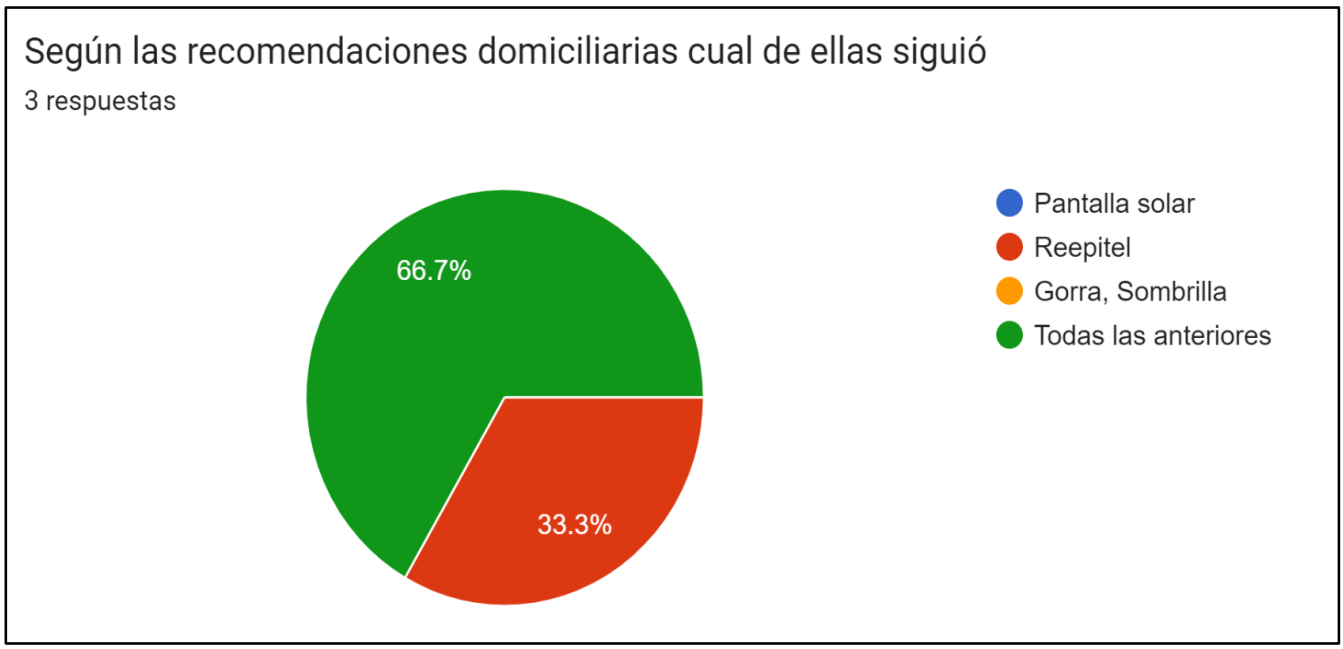

Gráfico 10 Resultados del tratamiento

Interpretación: Según los resultados obtenidos el 66,7% si siguió con las recomendaciones de las practicantes enviadas a casa para tener una pronta regeneración y cicatrización de la piel, por otro lado, el 33, 3% solo uso reepitel ya que lo disponía en casa, sin embargo, nos indicó que no tenía presupuesto para adquirir la pantalla solar.

CONCLUSIONES

Durante este estudio, se analizó los principios activos como el ácido tióctico y Argireline que manejamos en el tratamiento, el cual aplicamos en diferentes protocolos y dando así buenos resultados desde la primera aplicación, ha demostrado de manera concluyente la eficacia de los protocolos empleados como tratamiento para la regeneración de la piel.

Tras analizar el protocolo, hemos concluido que el tratamiento resultó efectivo en la reducción de las cicatrices de acné. Para lograr este efecto, implementamos dos combinaciones distintas en sesiones separadas. Es importante destacar que, debido a la naturaleza de los componentes utilizados, el ácido tióctico y el dermapen no pueden combinarse en una sola sesión. Por lo tanto, llevamos a cabo dos protocolos, respetando el tiempo necesario para la regeneración adecuada de la piel entre cada uno de ellos.

Los hallazgos obtenidos de las notas de evolución a lo largo de la investigación señalan mejoras significativas en varios aspectos de la calidad cutánea, incluida la reducción de cicatrices derivadas del acné.

En cuanto a la frecuencia y la consistencia del tratamiento, los resultados subrayan la importancia de utilizar la aparatología con parámetros de profundidad específicos. En este caso, se aplicó una profundidad que osciló entre 0.25 y 1.00 según la zona tratada y el umbral del paciente.

Además, le recomienda prestar especial atención al cuidado domiciliario, ya que, aunque el tratamiento es no invasivo, requiere precaución. Se sugiere también considerar más sesiones de microneedling para tratar las cicatrices del acné, dado que ha demostrado resultados prometedores en nuestra investigación. No obstante, es

importante mencionar que, debido a limitaciones de tiempo, no pudimos completar todas las sesiones necesarias para este tratamiento, aunque los resultados preliminares indican la eficacia del protocolo empleado.

RECOMENDACIONES

Al concluir este estudio, se destacan una serie de recomendaciones fundamentales basadas en los hallazgos y consideraciones observadas durante el tratamiento. Enfatiza la importancia de que los profesionales mantengan altos estándares de bioseguridad en la cabina, tanto para su propia protección como para la de los pacientes. Además, es crucial el manejo adecuado de la aparatología, en este caso, el dermapen, el cual empleó diferentes tipos de agujas, como las de 36 y 42, especialmente en la técnica de microneedling para tratar las cicatrices atróficas.

La primera y más esencial recomendación es el cuidado postratamiento de los pacientes. Tras la primera sesión, es crucial proteger la piel del sol mediante el uso de gorras, sombrillas y protector solar, además de mantenerla hidratada y beber suficiente agua. Deben evitar actividades como saunas, piscinas y duchas prolongadas, así como abstenerse de usar maquillaje durante al menos 24 horas.

Para el seguimiento de la segunda sesión del tratamiento, recomienda el uso de la crema "Regenerix" y continuar evitando la exposición solar y el maquillaje durante el mismo período de tiempo. Aconsejamos también abstenerse de realizar ejercicio intenso, así como de manipular las costras que puedan formarse.

Por último, se alienta a los pacientes a continuar con el tratamiento bajo la supervisión de profesionales para obtener resultados óptimos en cada sesión. De este modo, se contribuye a mejorar la textura irregular de la piel de cada paciente afectado por este problema estético.

REFERENCIAS BIBLIOGRÁFICAS

ADMIN. (2018, October 18). *Escalas de valoración de cicatrices patológicas*. Dr. Adrián Alegre. http://(https://www.dermalegre.com/escalas-de-valoracion-de-cicatrices-patologicas/)

Altiorem. (2021, 5 de octubre). *Tratamientos con Dermapen, para quién están indicados y resultados*. Altiorem. Otorrinolaringología Madrid. Medicina Subacuática y Estética. https://altiorem.com/tratamientos-faciales-dermapen-quien-indicados-resultados/

Aplicación de Botox para el acné 🏅. (2022, September 29). Forever Young Cancun. https://foreveryoungcancun.com/medicina-estetica/botox/para-el-acne/

Barcelona, D. B. D. (2013, 2 de agosto). *Tipos de cicatrices y marcas de acné. Didac Barco*; Dr. Didac Barco. https://dbdermatologiabarcelona.com/cicatrices-marcas-de-acne/

Barcelona, D. B. D. (2015, 15 de julio). *Tratamiento de cicatrices de acné con 'punch.'* Didac Barco; Dr. Didac Barco. https://dbdermatologiabarcelona.com/tratamiento-de-cicatrices-de-acne-con-punch/

Brooks, C. (2022, 2 de febrero). *Tipos de cicatrices de acné y cómo tratarlas.* The Source. https://drdennisgross.com/es/blogs/skincare-blog/acne-scar-types-and-how-to-treat-acne-scars

Carranza, E. E. (2004). *ANATOMIA DE LA PIEL*. Antoniorondonlugo.com. https://antoniorondonlugo.com/wp-content/uploads/2010/05/157-ANATOMIA-DE-LA-PIEL.pdf

Castro, F. (23 de septiembre de 2022). Cuidado de la piel: *¿sabés cuál es tu biotipo*

cutáneo? Somosohlala.com. https://www.somosohlala.com/tendencias/belleza/sabias-que-hay-16-biotipos-cutaneos-nid23092022

Cortés, D. C. (2016, October 22). Conoce los beneficios del "microneedling" (MesoPen) en Cicatrices por Acné, Estrías y Reju. *dracristinacortes*. https://www.dracristinacortes.com/post/2016/10/22/conoce-los-beneficios-del-microneedling-mesopen-en-cicatrices-por-acn%C3%A9-y-rejuvenecimiento

De, L. 67 R. O. S. 423. (s.f.). *LEY ORGÁNICA DE SALUD*. Gob.Ec. https://www.salud.gob.ec/wp-content/uploads/2017/03/LEY-ORG%C3%81NICA-DE-SALUD4.pdf

Escalas de valoración de cicatrices patológicas. (2018, 18 de octubre). Dr. Adrián Alegre Sánchez - Dermatología láser y estética en Madrid; Dr. Adrián Alegre - Dermatología. https://www.dermalegre.com/escalas-de-valoracion-de-cicatrices-patologicas/

Capas de la piel. (2023, 2 de noviembre). Medlineplus.gov. ¿¿https://medlineplus.gov/spanish/ency/esp_imagepages/8912.htm

Holland, K. (2021, 15 de diciembre). Lesiones en la piel: *Imágenes, causas y tratamientos*. Healthline. https://www.healthline.com/health/es/lesiones-de-la-piel

Hernández, J. A. G. (2023, 20 de junio). Instrumento de evaluación: *Escala estimativa, qué es, cómo se diseña, y ejemplos descargables.* Docentesaldia.com. https://docentesaldia.com/2020/07/12/instrumento-de-evaluacion-escala-estimativa-que-es-como-se-disena-y-ejemplos-descargables/

Lorenzo, B. A. M. *Nuevos avances en el tratamiento del acné*. https://www.semcc.com/master/files/Cicatrices%20acne%20-%20Dr.%20Sepulveda.pdf

María, E. (2021, 29 de marzo). *Protocolo profesional de diagnóstico estético*. Blog de CIM Formación. https://www.cimformacion.com/blog/estetica-y-belleza/diagnostico-

profesional-en-tratamientos-de-estetica-integral/

Medina-Murillo, R., & Rodríguez-Medina, U. *Dermoabrasión con microagujas*. Rev. Hosp Jua Mex. 2015;82(1):26-36. https://www.medigraphic.com/pdfs/juarez/ju-2015/ju151e.pdf

Morales, N., & Aristizábal, A. M. (2013). *Cicatrices de acné, un reto terapéutico*. Revista de la Asociación Colombiana de Dermatología y Cirugía Dermatológica, 21(4), 328-336. https://doi.org/10.29176/2590843X.252

Morales, N., & Aristizábal, A. M. (2013). *Cicatrices de acné, un reto terapéutico*. rev. asoc. colomb. dermatol. cir. dematol. https://revista.asocolderma.org.co/index.php/asocolderma/article/view/252

Nosotros, P. C. (2018, 30 de mayo). *Lesiones cutáneas primarias y secundarias*. Elsevier.com; Elsevier. https://www.elsevier.com/es-es/connect/lesiones-cutaneas-primarias-y-secundarias

REAL ACADEMIA ESPAÑOLA: *Diccionario de la lengua española*, 23.ª ed., [versión 23.7 en línea]. https://dle.rae.es

Real Academia Nacional de Medicina. (s.f.). Ranm.Es. https://dtme.ranm.es/buscador.aspx?NIVEL_BUS=3&LEMA_BUS=aponeurosis%20

Sánchez, A. A. (2022, 21 de noviembre). *¿Bótox en cicatrices de acné?* Dr. Adrián Alegre Sánchez - Dermatología láser y estética en Madrid; Dr. Adrián Alegre - Dermatología. https://www.dermalegre.com/botox-en-cicatrices-de-acne/

Tiol Carrillo, A. (2021). *Consideraciones legales sobre las notas de evolución en odontología*. Medigraphic.com. https://www.medigraphic.com/cgi-bin/new/resumen.cgi?IDARTICULO=102036#:~:text=Una%20nota%20de%20evoluci%C3%B3n%20es,se%20encuentra%20en%20tratamiento%20odontol%C3%B3gico.&text=Su%20i

mportancia%20radica%20en%20que,tratamientos%20realizados%20en%20cada%20cita.

Torrente, P. (2022, 20 de julio). *Qué es y cómo medir con un pie de rey.* Würth España. https://www.wurth.es/blog/que-es-como-medir-pie-de-rey/

Yadav, S., & Singh, A. (2016). Microneedling: *Advances and widening horizons. Indian Dermatology* Online Journal, 7(4), 244. https://doi.org/10.4103/2229-5178.185468

Rellenos para cicatrices de acné. (2021, February 15). Dr. Adrián Alegre Sánchez - Dermatología láser y estética en Madrid; Dr. Adrián Alegre - Dermatología. https://www.dermalegre.com/rellenos-para-cicatrices-de-acne/

ANEXOS

Anexo 1. Ficha técnica

Ficha N°: _____

Fecha de ingreso: _____

DATOS DE AFILIACIÓN

Nombre y Apellidos: _____

Sexo: _____ Fecha de nacimiento: _____/_____/_____ Edad: _____

Correo: _____

Dirección: _____ Provincia: _____

Telf.: _____ Cel: _____

Ocupación: _____ Estado civil: _____.

Motivo de consulta: _____

- Antecedentes personales: _____
- Antecedentes familiares: _____

	SI	NO
• Alergias	( )	( )
• Exposición al sol	( )	( )
• Anticonceptivos	( )	( )
• Diabetes	( )	( )
• Embarazo	( )	( )
• Prob.caridacos	( )	( )
• Prob.respiratorios	( )	( )
• Cáncer	( )	( )
• Padece de alguna enfermedad	( )	( )
• Consume agua	( )	( )
• Consume alcohol	( )	( )
• Consume drogas	( )	( )
• Ejercicio	( )	( )
• Buena alimentación	( )	( )

Cuidados de la piel y productos que usa:

ITSA INSTITUTO SUPERIOR TECNOLÓGICO SAN ANTONIO

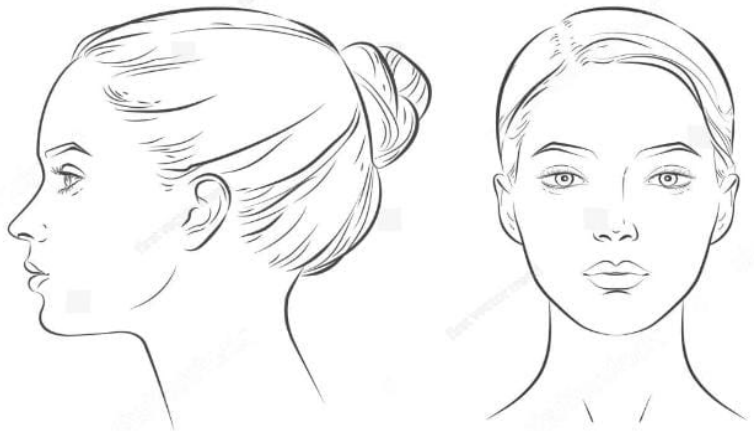

Escala de Evaluación para Cicatrices Atróficas (Vancouver)

The Vancouver Scar Scale

1. Vascularity		3. Pliability	
Normal	0	Normal	0
Pink	1	Supple	1
Red	2	Yielding	2
Purple	3	Firm	3
		Ropes	4
		Contracture	5
2. Pigmentation		4. Height	
Normal	0	Flat	0
Hypopigmentation	1	<2 mm	1
Mixed	2	2-5 mm	2
Hyperpigmentation	3	>2 mm	3

Paciente: _____ Firma: _____ CI: _____

GRADOS: _____.

UBICACIÓN: _____.

ALTERACIONES: _____.

DIAGNOSTOCO DE LA PIEL (BIOTIPO)

Normal ( ) Grasa ( ) Seca ( ) Mixta ( )

DIAGNOSTOCO DE LA PIEL (FOTOTIPO)

- 0-7 TIPO DE PIEL I Muy sensible a la luz solar ( )
- 8-21 TIPO DE PIEL II Sensible a la luz solar ( )
- 22-42 TIPO DE PIEL III Sensibilidad normal a la luz solar ( )
- 43-68 TIPO DE PIEL IV La piel tiene tolerancia a la luz solar ( )
- 69-84 TIPO DE PIEL V La piel es oscura. Alta tolerancia ( )
- +85 TIPO DE PIEL VI La piel es negra. Altísima tolerancia ( )

ITSA
INSTITUTO SUPERIOR TECNOLÓGICO
SAN ANTONIO

RECOMENDACIONES:

_____

_____

_____.

RETRATO: