INSTITUTO SUPERIOR

TECNOLÓGICO

SAN ANTONIO

Escuela de Salud

Desarrollo de una prótesis parcial removible caracterizada para paciente afrodescendiente en el laboratorio TESA, año 2025.

Gabriela Elizabeth Cuzco Toaquiza

Aparatología Dental

Trabajo de fin de carrera presentado como requisito

para la obtención del título de

Tecnólogo Superior en Aparatología Dental.

Quito, 12 de enero de 2026

INSTITUTO SUPERIOR

TECNOLÓGICO

SAN ANTONIO

Escuela de salud

HOJA DE CALIFICACIÓN

DE TRABAJO DE FIN DE CARRERA

Desarrollo de una prótesis parcial removible caracterizada para paciente afrodescendiente en el laboratorio TESA, año 2025.

Gabriela Elizabeth Cuzco Toaquiza

Jose Luis Miranda Valarezo, Tecnólogo Superior en aparatología dental

Quito, 12 de enero de 2026

DERECHOS DE AUTOR

Por medio del presente documento certifico que he leído todas las Políticas y Manuales del Instituto Superior Tecnológico San Antonio TESA, incluyendo la Política de propiedad Intelectual TESA, y estoy de acuerdo con su contenido, por lo que los derechos de propiedad intelectual del presente trabajo quedan sujetos a lo dispuesto en esas Políticas.

Asimismo, autorizo a TESA para que realice la digitalización y publicación de este trabajo en el repositorio virtual, de conformidad a lo dispuesto en el Art. 144 de la Ley Orgánica de Educación Superior.

Nombres y apellidos: Gabriela Elizabeth Cuzco Toaquiza

Código estudiante: 1921

Cédula de identidad: 1723650741

Lugar y fecha: Quito, Diciembre 2025

ACLARACIÓN PARA PUBLICACIÓN

Nota: El presente trabajo, en su totalidad o cualquiera de sus partes, no debe ser considerado como una publicación, pese a estar disponible sin restricciones a través de un repositorio institucional. Esta declaración se alinea con las prácticas y recomendaciones presentadas por el Committee on Publication Ethics COPE descritas por Barbour et al. (2017) Discussion document on best practice for issues around theses publishing, disponible en ttp://bit.ly/COPETheses.

UNPUBLISHED DOCUMENT

Note: The following capstone project is available through Instituto Superior Tecnológico San Antonio TESA institutional repository. Nonetheless, this project – in whole or in part – should not be considered a publication. This statement follows the recommendations presented by the Committee on Publication Ethics COPE described by Barbour et al. (2017) Discussion document on best practice for issues around theses publishing available on http://bit.ly/COPETheses.

DEDICATORIA

Con todo mi amor, dedico esta tesis a mis hijos, Doménica Paulett y Danny Mateo, motores fundamentales de mi vida. Gracias por su apoyo y amor incondicional en cada etapa. Hoy no solo les demuestro que "lo que se empieza se termina", sino que les dejo una lección de vida: sin importar la edad o el tiempo transcurrido, cuando un sueño nos apasiona, se lucha por el hasta alcanzarlo.

A Rafael, mi amigo, compañero y pilar fundamental es esta travesía. Guardo en mi corazón aquel día en que, entre lágrimas de frustración, sentía que no lograría comprender este nuevo camino. Como una Ingeniera en Contabilidad y Auditoría, donde mi mundo siempre fueron los números; sin embargo, decidí seguir mi sueño. Gracias por aquel momento en que te levantaste para explicarme, con paciencia y amor, la anatomía del ser humano; desde ese instante, mi verdadera historia comenzó.

AGRADECIMIENTO

A Dios, por ser mi guía y fortaleza en cada paso de este camino; por permitirme alcanzar este momento tan importante de mi vida y por estar presente, brindándome paz en medio de todo caos.

A mi esposo Rafael, por su apoyo incondicional desde el primer instante en que decidí emprender este nuevo rumbo profesional; gracias por creer en mí y caminar a mi lado.

A mis hijos Doménica Paulett y Danny Mateo, quienes con su inocencia y su alegría iluminaron mis noches de estudio. Nunca me dejaron sola; son y serán siempre el motor que impulsa mi vida. Este logro es por y para ustedes.

A mi tía Olguita, por su presencia constante y su cariño infinito; gracias por estar siempre atenta, alentándome con cada mensaje y llamada en los momentos que más lo necesite.

Al Dr. Fabricio Pilapaña, gran amigo, maestro y profesional de la salud, por su valiosa motivación y por compartir sus conocimientos con tanta generosidad.

A mi hermana Katherine, por su amor incondicional y por ser un apoyo fundamental en mi vida.

A mis padres, Marco y Patricia, por el respaldo que me brindaron. Aunque al principio hubo dudas, su amor fue más fuerte y jamás me dejaron sola en este proceso.

A mis profesores, por impartir su sabiduría y guiarnos con paciencia en nuestra formación; y a mis compañeros, por el apoyo mutuo y la amistad forjada durante estos años de preparación profesional.

RESUMEN

La presente investigación analiza la Prótesis Total Removible (PTR) como una solución integral para el edentulismo, priorizando la transición de restauraciones convencionales hacia prótesis caracterizadas que respeten la identidad biomédica del paciente. El estudio se centra en el paciente afrodescendiente, cuya morfología facial —caracterizada por la protrusión alveolar y perfiles convexos— y su mucosa oral —con presencia de melanosis fisiológica— demandan una personalización estética rigurosa.

Se examina el Sistema Tomaz Gomes (STG) como la herramienta técnica principal, la cual utiliza resinas pigmentadas y escalas policromáticas para replicar las variaciones cromáticas de la encía (tonos marrones, morados y negros) y la textura gingival. El marco teórico integra además la clasificación de Atwood para evaluar la reabsorción del reborde residual y la importancia de los principios biomecánicos de soporte, retención y estabilidad.

Metodológicamente, el trabajo se define bajo un enfoque mixto, descriptivo y transversal, empleando herramientas como encuestas de satisfacción y el índice OHIP-14 para medir el impacto de la caracterización en la calidad de vida. Se concluye que una rehabilitación que armonice la función masticatoria con la identidad étnica no solo mejora la estética, sino que garantiza la aceptación psicológica y el bienestar psicosocial del usuario.

Palabras clave: Prótesis total, Sistema Tomas Gomes, Caracterización gingival, Paciente afrodescendiente, Melanosis fisiológica.

ABSTRACT

This research analyzes the Complete Removable Denture (CRD) as a comprehensive solution for edentulism, prioritizing the transition from conventional restorations to characterized prostheses that respect the patient's biomedical identity. The study focuses on the Afro-descendant patient, whose facial morphology—characterized by alveolar protrusion and convex profiles—and oral mucosa with the presence of physiological melanosis, demand rigorous aesthetic customization.

The Tomaz Gomes System (TGS) is examined as the primary technical tool, which utilizes pigmented resins and polychromatic scales to replicate the chromatic variations of the gingiva (brown, purple, and black tones) and gingival texture. Furthermore, the theoretical framework integrates the Atwood classification to evaluate residual ridge resorption and the importance of the biomechanical principles of support, retention, and stability.

Methodologically, the work is defined under a mixed, descriptive, and cross-sectional approach, employing tools such as satisfaction surveys and the OHIP-14 index to measure the impact of characterization on quality of life. It is concluded that a rehabilitation that harmonizes masticatory function with ethnic identity not only improves aesthetics but also guarantees psychological acceptance and the psychosocial well-being of the user.

Keywords: Complete denture, Tomaz Gomes System, Gingival characterization, Afro-descendant patient, Physiological melanosis.

INDICE DE CONTENIDO

DERECHOS DE AUTOR 3

ACLARACIÓN PARA PUBLICACIÓN 4

UNPUBLISHED DOCUMENT 4

DEDICATORIA 5

AGRADECIMIENTO 6

RESUMEN 7

ABSTRACT 8

INDICE DE CONTENIDO 9

ÍNDICE DE TABLAS 12

ÍNDICE DE FIGURAS 13

CAPÍTULO I INTRODUCCIÓN 15

1.1. Planteamiento del Problema 15

1.2. Justificación 16

1.3. Alcance 18

1.4. Objetivos General y Específicos 19

1.4.1 *Objetivo General* 19

1.4.2 Objetivos específicos 19

CAPÍTULO II MARCO TEÓRICO 20

2.1. Prótesis Total Removible 20

2.1.1. *Clasificación de prótesis según su tipología, función y materiales* 21

2.1.2. *Rehabilitación oral* 23

2.2.Caracterización en Prótesis Total Removible 26

2.2.1. *Importancia de la caracterización en prótesis dentales.* 26

2.2.2. *Técnicas y materiales para la caracterización* 26

2.3. Pacientes Afrodescendientes 27

2.3.1 *Caracterización biomédicas y dentofaciales en pacientes afrodescendientes* .27

2.4. Fatores Socioculturales y de Salud Oral en pacientes Afrodescendientes 38

2.4.1 Hábitos y costumbres relacionadas con la salud bucal 39

2.4.3 Acceso y uso de servicios odontológicos 40

2.4.3. Percepción y aceptación de prótesis dentales caracterizadas 40

2.5. Adaptación y rehabilitación oral en pacientes afrodescendientes 41

2.5.1 Ajustes clínicos específicos para prótesis en pacientes afrodescendientes 41

2.5.2 Consideraciones estéticas y funcionales 42

2.5.3 Evaluación de resultados y satisfacción del paciente 43

CAPÍTULO III. MARCO METODOLÓGICO 44

3.1 Tipo de investigación 44

3.1.1 Según el propósito. 44

3.1.2 Según la manipulación de las variables 44

3.1.3 Según el tiempo de desarrollo 45

3.2 Tipo de Enfoque 45

3.2.1 Herramientas metodológicas 46

3.2.2 Técnicas 46

3.3 Estudios iniciales 48

3.3.1 Organizador gráfico de variables 48

3.5.5 Muestreo no probabilístico por conveniencia y deliberado 53

3.6 Desarrollo 53

3.6.1. Proceso de elaboración de la prótesis caracterizada 54

CAPITULO IV. RESULTADOS Y DISCUSIÓN 72

4.1. Análisis e interpretación de resultados (descripción) 72

4.1.1 Matriz de instalación (colocación) de la prótesis 72

4.1.2 Encuesta de satisfacción del paciente.....72

4.1.3 Encuesta de validación del producto 73

4.2. Discusión de resultados 74

CONCLUSIONES Y RECOMENDACIONES 76

REFERENCIAS BIBLIOGRÁFICAS.....78

ANEXO A: Encuesta de satisfaccion del paciente.....82

ANEXO B: Cuestionario de satisfacción del doctor.....83

ANEXO C: FORMULARIO 33 84

ANEXO D: Orden de trabajo FUNDACION SALUD Y ATENCION MEDICA INTEGRAL SAMI.....**¡Error! Marcador no definido.**

ANEXO E: Orden de trabajo para el laboratorio 85

ÍNDICE DE TABLAS

Tabla 1 Matriz de operacionalización de variable …...……... 52

Tabla 2 Criterio de inclusión y exclusión …….……... 54

Tabla 3 Matriz de instalación (colocación) de la prótesis ……... 72

Tabla 4 Encuesta de satisfacción de paciente …….. 74

Tabla 5 Encuesta de validación del producto …….. 75

ÍNDICE DE FIGURAS

Figura 1Clasificación Atwood……..…..... 29

Figura 2 Clase I Pre Extracción……... 30

Figura 3 Clase II Post – Extracción……..... 30

Figura 4 Clase III Bien Rebordeada …….…….…. 31

Figura 5 Clase IV En filo …….…….…. 32

Figura 6 Clase V baja bien redondeada …….. 32

Figura 7 Clase VI Con una depresión convoca …….…. 33

Figura 8 Arco Ovoide …….…. 34

Figura 9 Arco triangular …….…… 34

Figura 10 Arco Cuadrado ……...…… 35

Figura 11 Torus mandibular ……...…… 36

Figura 12 Torus palatino ……. 36

Figura 13 Organizador grafico de variables independientes y variables dependientes..... 27

Figura 14 Toma de Impresión ……..... 57

Figura 15 Impresión primaria …….…….... 57

Figura 16 Mezcla de yeso tipo V (Piedra de alta resistencia y expansión) con el yeso tipo II (Piedra) …….….58

Figura 17 Segunda impresión …….……. 59

Figura 18 Encajonado y vaciado de la impresión definitiva …..……. 60

Figura 19 Vaciado del yeso en el encajonado ……. 61

Figura 20 Resultado del segundo vaciado ……...…. 61

Figura 21 Modelo de yeso tipo III con reborde periférico ….…… 62

Figura 22 Rodete de altura ……..…… 63

Figura 23 Prueba de rodetes …… 64

Figura 24 Montaje de modelos en el articulador ……. 64

Figura 25 Enfilado ……... 65

Figura 26 Modelo festoneado …….. 66

Figura 27 Prueba de enfilado en boca ……. 66

Figura 28 Enmuflado modelo superior e inferior ……. 67

Figura 29 Modelo superior e inferior listo para retenciones …… 68

Figura 30 Retenciones …….. 69

Figura 31 Caracterización de la prótesis ……... 69

Figura 32 Prensado ……..... 70

Figura 33 Prótesis lista para pulir y retirar los excesos ……...…….. 71

Figura 34 Prótesis en el motor de pulir ……. 72

Figura 34 Prótesis terminada ……..… 73

CAPÍTULO I
INTRODUCCIÓN

1.1. Planteamiento del Problema

Las etnias que se encuentran en el Ecuador como indígenas, afrodescendientes y mestizas tienen diferentes características en la morfología dental; los profesionales que elaboran una prótesis dental deben conocer la forma de coronas de los dientes, el arco, el tamaño de la pala y las características de los caninos e incisivos; y los dientes molares (Cascante et al.,2019). En otras palabras, la elaboración de una prótesis total personalizada requiere del conocimiento de las formas de la corona dental, el borde de la encía, el esmalte, la dentina y la pulpa.

El desconocimiento de la morfología dental puede afectar el ajuste, desgaste, presencia de inflamación y lesiones que dan paso a la acumulación de las bacterias. Otros problemas que han surgido en los casos clínicos son las lesiones en la mucosa bucal, pérdida de fuerza y capacidad masticadora que llevan a la no satisfacción de los usuarios.

Por otro lado, el mal diseño de las prótesis dentales puede afectar la recuperación de la fonética, poco atractivo a nivel estético y falta de procesos que ayuden a casos clínicos exitosos, las anatomías difieren a la realidad de las etnias de las personas y no cumplir con la retención, estabilidad y apoyo de un servicio de prótesis dental total.

En la elaboración de una prótesis total se requiere considerar la fuerza oclusal y la biomecánica de la masticación; las fuerzas tanto comprensivas y las horizontales. Según Erazo y Gavilanes (2024) explicaron que existe una variación de hasta el 36% el rendimiento

de una prótesis total removible y la fuerza ejercida en la masticación; aunque el 9% está dada por las características morfológicas de las piezas dentales.

La retención es un elemento esencial de la prótesis total, ya que proporciona la resistencia al desalojo o desplazamiento en sentido vertical. Para su elaboración, es imprescindible revisar la anatomía de los arcos edéntulos, lo que incluye el diagnóstico de la membrana mucosa oral, la osteología (maxilar y mandibular), y la clasificación del reborde alveolar, Además, estos factores anatómicos deben considerarse elementos físico-químicos como la adhesión y cohesión, tensión superficial, viscosidad de la saliva, sellado periférico, peso, zona neutral, pérdida de retención, lesiones ulcerosas, fractura de base y estomatitis protésica.

En el Ecuador existen varias etnias, las mismas que incluyen diferencias como son: ambientales, alimenticias, culturales y geográfica, es por eso necesario que se realice un diagnóstico de la forma y tamaño del arco dental con el objetivo de identificar las alteraciones oclusales para la elaboración de la prótesis total. A continuación, se presenta la pregunta:

¿El análisis de la morfología dental de las personas afrodescendientes influye en el desarrollo de una prótesis total personalizada en laboratorio TESA?

1.2. Justificación

La elaboración de la prótesis dental caracterizada total en la actualidad se caracteriza por la innovación de materiales y técnicas, con el objetivo de mejorar la calidad de vida de los pacientes; aspectos de fonética, sonrisa, función masticadora son algunos de los

beneficios de este tipo de prótesis. Desde la práctica académica, el caso clínico permite que el especialista en el área de rehabilitación oral considere aspectos como el examen inicial, la planificación de tratamiento, la impresión y modelos a nivel situacional de la cavidad bucal. Luego, se considera la impresión funcional, realización del modelo, registro de mordida y colocación de la prótesis dental.

El análisis de la morfología dental de los pacientes afrodescendientes se enmarca en la corona de los dientes, el esmalte, el genoma que varían de estas poblaciones con el resto de pacientes. Incluso, el especialista en las restauraciones debe analizar los patrones faciales a nivel frontal y líneas de referencia. Casanova (2019) en su investigación sobre la morfología dental de los afroecuatorianos considera el perfil facial, recto, cóncavo, entre otros. Incluso, el análisis dentolabial es fundamental para la elaboración de una prótesis dental.

La investigación es importante desde un contexto metodológico porque permite la utilización de información real sobre las variaciones de la morfología dental de los pacientes afroecuatorianos, donde la observación, utilización de equipos, impresiones de diagnóstico, diseño y elaboración de las prótesis serán personalizados. La información cualitativa y cuantitativa será clave en el desarrollo de la prótesis caracterizada.

En cuanto al diseño de una prótesis caracterizada y personalizada permite que el paciente recupere la estética, la fonética, masticación, favorece la salud del hueso maxilar; y lo más importante se ajusta a las necesidades del paciente, la misma que no causa inflamaciones, más gastos económicos.

1.3. Alcance

El análisis de la morfología dental y gingival de las personas afrodescendientes influye en el desarrollo de una prótesis parcial removible personalizada y caracterizada, la misma busca incorporar más información a la disponible sobre el conocimiento del tamaño, fuerza y características de los huesos maxilares, desarrollo de la mandíbula, estructura y morfología del arco dental, clasificación de los ricketts, la oclusión dental, color de encías; por su puesto, de las características morfológicas a nivel dental de los afrodescendientes.

- El análisis de la morfología dental se realizará en la ciudad de Quito, laboratorio TESA.
- El periodo de la obtención de la información será en el periodo académico 2025.
- La información de la morfología ayudará a la personalización de la prótesis dental total.
- La disponibilidad de la información se realizará mediante las redes sociales de la institución.
- El impacto de la información se verá en el uso de la información para la personalización de la prótesis dental por los estudiantes.
- Las limitaciones son los gastos económicos en la toma de radiografías, impresiones dentales y observación clínica de los pacientes de la etnia afrodescendiente.

1.4. Objetivos General y Específicos

1.4.1 *Objetivo General*

Elaborar una prótesis parcial removible caracterizada para un paciente afrodescendiente en el Laboratorio TESA, en el año 2025.

1.4.2 *Objetivos específicos*

- Observar los tipos de morfología dental que presentan los pacientes afrodescendientes mediante la investigación bibliográfica.
- Validar el proceso de elaboración de la prótesis total acrílica caracterizada, mediante encuesta de satisfacción, además de la valoración por parte del odontólogo al momento de la instalación de la prótesis en el paciente.
- Evaluar la elaboración de prótesis parcial removible caracterizada para un paciente afrodescendiente, según la identificación de las variaciones de la forma, tamaño y estructura identificadas en la morfología del paciente afrodescendiente, en laboratorio TESA, periodo 2025.

CAPÍTULO II
MARCO TEÓRICO

1.2. Prótesis Total Removible

La prótesis total removible (PTR), es un dispositivo protésico diseñado para reemplazar la totalidad de los dientes perdidos de una arcada dental, la misma que está estructurada por tejidos blandos y duros de la cavidad oral. Este tipo de prótesis se utiliza generalmente en pacientes que hayan perdido totalmente sus piezas dentales naturales en una o en ambas arcadas.

Su objetivo principal es restaurar la función masticatoria, fonética, y estética del paciente, así como mejorar su estado emocional y psicosocial. Un elemento protésico removible, significa que el paciente puede retirarlas y colocarlas nuevamente según sea necesario, permitiendo así una adecuada higiene bucal y mantenimiento de la prótesis.

En la actualidad, existen diversas técnicas, diseños y materiales para la elaboración de la prótesis, las mismas que son realizadas de acuerdo con las necesidades específicas de los pacientes, logrando que no solo sean una restauración funcional, sino que tengan la misma precisión en los ejidos dentales como gingivales. La evolución del proceso y elaboración de estas han contribuido a que sean prótesis caracterizadas**,** donde se incorporan detalles como la pigmentación, formas anatómicas, textura de encías, con el propósito de recuperar su apariencia natural.

La prótesis total removible representa una solución económica y funcional para pacientes totalmente edéntulos, y su correcta confección influye directamente en la calidad de vida del usuario.

1.2.1. *Clasificación de prótesis según su tipología, función y materiales*.

2.1.1.1 Prótesis fija (PPF). Son aquellas que reemplazan el tejido dentario con materiales biocompatibles (metal-cerámica o cerámica) con los tejidos circundantes, que protegen y mantienen los tejidos dentarios residuales.La prótesis dental es cementada directamente sobre el diente tallado durante el procedimiento clínico en el consultorio dental. Este tipo de prótesis se adhiere firmemente a la estructura del diente o implante, lo que impide su remoción por parte del paciente y no pueden ser removida por el paciente, a continuación, se mencionan los tipos de prótesis fija que se usan actualmente en la rehabilitación:

- ***Coronas dentales***

Las coronas son uno de los tipos de prótesis, también conocidas como fundas, actualmente los materiales varían según el criterio del odontólogo y el presupuesto del paciente, para lo cual se puede optar entre estructuras de metal más porcelana, porcelana pura, cerómeros, zirconio y disilicato de litio, el objetivo principal de una corona es que pueda cumplir con las características de una pieza real, tanto en estética como en funcionalidad. (Ferrús, 2019)

- ***Puente fijo***

Los puentes dentales son estructuras compuestas por dos coronas que se cementan a las piezas dentarias pilares, unidas mediante un conector, que reponen el espacio edéntulo. Su función principal es cubrir una zona con pérdida extensa

de dientes, devolviendo la continuidad del arco dentario y la estética, lo que garantiza estabilidad y resistencia funcional. (Ferrús, 2019)

2.1.1.2 Prótesis fija sobre implantes dentales. El implante es un tornillo que se coloca en el hueso de la boca del paciente y sirve para dar una sujeción duradera y por otro lado la funda o corna se encarga de dar la parte estética y la funcionalidad. (Ferrús, 2019)

2.1.1.3 Prótesis parcial removible (PPr). Es una prótesis que se puede retirar de la cavidad bucal en cualquier momento, estas pueden ser:

- ***Prótesis parcial removible***

  La prótesis parcial removible tiene como objetivo reemplazar los espacios edéntulos dentro de la cavidad oral, al igual que devolver y restaurar las funciones masticatorias, la estética y la fonación, con el fin de preservar las estructuras orales que aún existen. Se utiliza este método de rehabilitación para los pacientes que tienen edentulismo parcial, ya que es una buena opción de tratamiento, económica y requiere pocas citas para ser realizada. (Fernández & Valverde, 2006)

- ***Prótesis total removible***

  La falta de piezas dentales está íntimamente ligada a los problemas de salud general del cuerpo humano, recordando que la salud, por definición, no es solo el bienestar físico, sino también psíquico y social. La prótesis total reemplaza

> los arcos dentales perdidos, el hueso alveolar y la fibromucosa gingival, ayudando al restablecimiento del sistema estomatognático, del bienestar psíquico y social. (Porto Carreiro et al., 2016)

1.2.2. *Rehabilitación oral*

La rehabilitación oral permite mejorar las funciones del sistema estomatognático de una persona que tiene pérdida total o parcial de sus piezas dentales; esto conlleva la disfunción en la fonética de las palabras, masticación, deglución y, la más principal, la estética facial.

En la actualidad, la rehabilitación oral tiene una gran demanda con el propósito de recuperar la función y estética. La necesidad de sustituir o reemplazar las piezas dentarias perdidas, para ello, actualmente se han proporcionado diferentes alternativas a la hora de realizar la rehabilitación en un espacio edéntulo total o parcial. (Velasco, et al.2015).

Ventajas de la rehabilitación Protésica

- ***Funcionalidad***

La funcionalidad de una prótesis se basa en tres factores, retención, soporte y estabilidad, puesto que las funciones influyen directamente en la alimentación y en una fonética adecuada.

Según Baker et al. (2012), la prótesis debe examinarse cuidadosamente en las superficies de impresión por cualquier causa potencial de dolor, como, por ejemplo, nódulos y espículas acrílicas, márgenes de acrílico filosos y sobre extensión en las retenciones óseas,

para garantizar el confort del paciente y evitar la adopción de trayectorias de cierre anormales de la mandíbula.

- ***Retención***.

Si se trata de una prótesis completa de resina, la más problemática al respecto, se deberá tener en cuenta el buen diseño de la base de la dentadura, así como su superficie, que deberá ser lo suficientemente amplia para lograr una mayor retención en boca (para mejorar la retención en este tipo de prótesis, existen productos adhesivos como cremas y polvos).

- ***Soporte.***

El soporte de las prótesis, es decir las estructuras de la boca (dientes y periodonto) que soportarán las prótesis, deberán ser cuidadosamente escogidas, ya que tanto la estabilidad como la retención, dependerá en parte de un buen soporte. Debe tenerse en cuenta las fuerzas oclusales para que el soporte sea, dentro de lo posible, el más amplio y mejor repartido en boca.

- **Estabilidad.**

La estabilidad de una prótesis es fundamental, ya que una prótesis inestable (que "baila" en la boca), entre otras cosas se balanceará al morder por uno u otro lado, por lo que no es una prótesis funcional ya que dificulta la masticación y la fonética, además de ser ya de por sí incómoda en boca. La estabilidad deberá ser observada mientras se buscan el soporte y la retención más adecuadas, para lograr que los tres principios fundamentales estén interrelacionados y conseguidos equilibradamente.

Estética

En la evaluación estética que se realiza al paciente, siempre se observa el aspecto facial, al igual que el color, la forma y el tamaño de los dientes, la posición de la línea media y el tipo de mordida.

Según Telles (2011), se debe evaluar la altura incisal, línea de sonrisa, corredor bucal, línea media. Todos estos aspectos son principales para el uso y elaboración de una prótesis total; además, un factor primordial es la edad, condiciones hereditarias, etnia, sexo y morfología facial. La interacción de una prótesis total a la cavidad bucal debe proporcionar funcionalidad y estética.

2.1.2.2 Desventajas de la Rehabilitación Progresiva

Reabsorción ósea progresiva..

La enfermedad de Gorham o enfermedad ósea evanescente, también conocidas como osteólisis masiva, consiste en la reabsorción progresiva esto ocurre cuando el cuerpo comienza a absorber el diente después de haber sido dañado. Se caracteriza por una perdida patológica de sustancia dental (cemento, dentina y el ligamento periodontal) con reemplazo posterior de estos tejidos por hueso, lo que resulta en la fusión de la raíz con el hueso circundante. (Andreasen & Hjørting-Hansen, 1996).

Necesidad de adaptación.

La prótesis total puede presentarse inestable al hablar y comer. También puede provocar lesiones en los tejidos de soporte protésico, lo que puede generar puntos altos en la oclusión. Este mal resultado estético afecta anímicamente al paciente, creando una inseguridad y preocupación de que al hablar se le caiga la prótesis.

Según Pérez (2007) determina que las dentaduras completas desadaptadas causan inflamación en la mucosa de soporte acelerando el proceso de reabsorción ósea.

1.3. Caracterización en Prótesis Total Removible

En la confección de la prótesis total removible (PTR) se debe buscar estabilidad y soporte para el establecimiento de funciones fisiológicas tales como la masticación y el habla (Herrera F., Viveros D., 2019).

La caracterización en una prótesis para un paciente afrodescendiente busca una pigmentación melánica de la mucosa oral.

2.2.1. *Importancia de la caracterización en prótesis dentales.*

La importancia de la funcionalidad y estética son dos criterios muy distintos que guían la elaboración de la prótesis dental caracterizada tomando en cuenta los cuatro elementos que determina el color gingival y fibras venosas, como el aporte sanguíneo, el espesor del tejido, el grado queratinización y la presencia en mayor o menor proporción de manchas melánicas (Carranza F, 1996)

2.2.2. *Técnicas y materiales para la caracterización*

Los materiales que se utilizan para la caracterización en encías bajo el Sistema de Tomas Gómez (caracterización de prótesis total y prótesis parcial removible con uso de resinas pigmentadas y escalas policromáticas de encías), esta técnica bien desarrollada, con identidad y condensada están dentro de un manual. Está compuesto por un kit de resinas pigmentadas, embaladas en recipientes plásticos, para poder colocar la resina directamente

sobre la prótesis a ser caracterizada. Este kit está compuesto por un manual, diagramado con 16 tipos diferentes de caracterizaciones, 6 frascos de resina en los siguientes colores: Rosa Claro (RC), Rosa Medio (RM), Rosa Rojo (RV), Rosa Morado (R), Rosa Marrón (M) y Rosa Negro (RP), 1 frasco de venas rojas y 1 frasco de venas moradas. Además, está disponible, también, el Kit VIPI CRIL STG Pigmentos Intensivos, formado por 3 frascos de resinas en los colores: Rojo 1 (V1FS), Rojo 2 (V2FS), Morado 1 (R1FS) más cuatro escalas de colores adicionales, posibilitando así mayores alternativas de aplicación del sistema.

1.4. Pacientes Afrodescendientes

2.3.1 *Caracterización biomédicas y dentofaciales en pacientes afrodescendientes*

El análisis integral de las variaciones anatómicas, fisiológicas y estéticas especificadas en pacientes afrodescendientes, son importantes para garantizar la funcionalidad y armonía en la rehabilitación protésica. Dentro del análisis el reconocimiento de los rasgos distintivos como la protrusión dentoalveolar, una mayor prevalencia de perfiles convexos, dimensiones óseas maxilofaciales ensanchadas y una pigmentación gingival melánica característica (melanosis fisiológicas), factores que deben ser replicados en las prótesis para evitar un aspecto artificial. Según Gutiérrez et al. (2020), una correcta caracterización basada en estos parámetros étnicos no solo asegura la integración biomecánica del dispositivo, sino que preserva la identidad morfológica y la auto imagen del paciente, evitando la imposición de estándares estéticos eurocéntrico que comprometerían el éxito clínico del tratamiento.

- **Morfología Facial**

Mediante las medidas faciales se puede realizar una evaluación facial de manera metódica; esta evaluación facial clínica determina los principales rasgos.

2.3.1.1.1 Protrusión Alveolar Maxilar:

Es una característica frecuente, donde los maxilares tienden a posicionarse más anteriormente en relación con la base del cráneo. Esto se traduce en un perfil facial que es a menudo más convexo que el caucásico (Silva et al., 2017). Esta protrusión debe ser respetada en la prótesis para mantener el soporte labial y la estética de perfil.

Coloración Gingival y Dental:

La melanina es el pigmento dominante. La encía a menudo presenta pigmentación melánica fisiológica, manifestándose como manchas o parches de color marrón a negro. La caracterización protésica debe replicar estas pigmentaciones de forma sutil para lograr una apariencia auténtica (Hass un et al., 2020; Gaceta Dental, 2013). Los dientes naturales pueden presentar tonalidades más saturadas o amarillentas en comparación con otros grupos.

Análisis dental

Relata las diversas características de los propios dientes, así como la relación entre ellos mismos, determinando ciertas condiciones como la relación anteroposterior, la relación vertical, la longitud de la arcada, la relación transversal. (Correa M., 2017)

Tamaño y proporción Dentaria

La relación existente entre el ancho y la altura de las piezas dentales, en la mayoría de las personas, el ancho del incisivo central resulta ser el 80 por ciento del largo de este. Esta proporción dental es el resultado de dividir el ancho del diente por la longitud, definiendo que la proporción dental es estéticamente agradable. (Austro et al., 2004). Según (Silva et al., 2017), se determina que los dientes suelen ser más grandes y cuadrados, con una mayor exhibición dental, mostrando sus dientes al sonreír, sonrisa caracterizada por las personas afrodescendientes.

2.3.1.2 Consideraciones anatómicas en la cavidad oral

En la toma de impresión principal se pueden observar la anatomía y sus principales factores.

2.3.1.2.1 Reborde residual. El reborde residual de la mandíbula puede ser afilado, delgado, redondeado, por consiguiente, se convierte en la principal zona de soporte de presión, este se encuentra por tejidos blandos e inserción muscular**.** (Boucher C., 1994).

Clasificación del reborde alveolar residual

Figura 1

Clasificación de Atwood

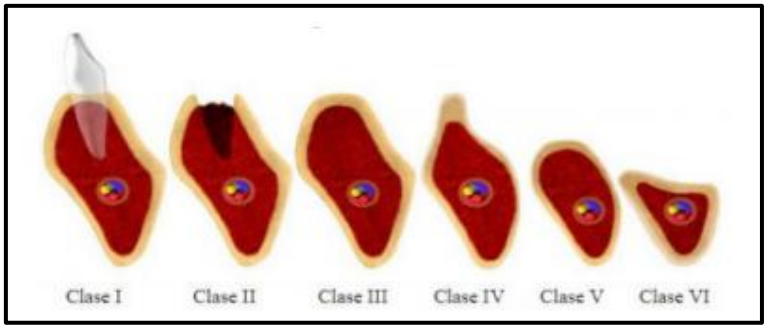

Nota: El gráfico representa la reabsorción del reborde alveolar, se divide en seis clases desde la extracción tomada de Anatomía implantología-Nueva Clasificación HVM-Com. Propuesta de sistematización de los defectos óseos, para la colocación de implantes dentales. (Fernández, J.,2012) https://repositorio.ucsm.edu.pe/server/api/core/bitstreams/09da5c0d-61e7-4530-b015-8ce5c0d415f0/content

- **Clase I pre extracción**

Alveolo con la dentición intacta, es la cavidad ósea en el maxilar o la mandíbula donde se aloja la raíz de un diente

Figura 2

Clase I pre extracción

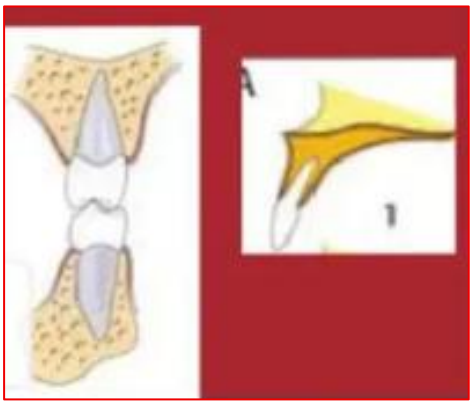

Nota: El grafico indica que la estructura alveolar se mantiene completa y sin alteraciones, ya que todas las piezas dentales están debidamente posicionadas en su respectivo espacio tomada de Anatomía implantología-Nueva Clasificación HVM-Com. Propuesta de

sistematización de los defectos óseos, para la colocación de implantes dentales. (Fernández, J.,2012)
https://repositorio.ucsm.edu.pe/server/api/core/bitstreams/09da5c0d-61e7-4530-b015-8ce5c0d415f0/content

- ***Clase II Post-extracción***

Se produce inmediatamente después de la extracción del órgano dentario.

Figura 3

Clase II Post - extracción

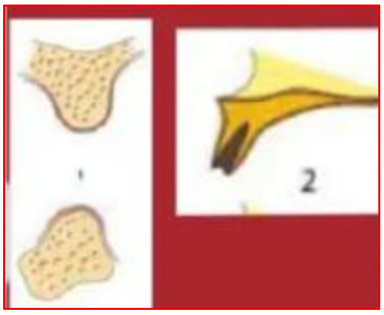

Nota: El grafico describe los fenómenos biológicos y fisiológicos que ocurren en el organismo tras retirar una pieza dental formando el coagulo sanguíneo en el alveolo para seguir con el proceso de cicatrización tomada de Anatomía implantología-Nueva Clasificación HVM-Com. Propuesta de sistematización de los defectos óseos, para la colocación de implantes dentales. (Fernández, J.,2012)
https://repositorio.ucsm.edu.pe/server/api/core/bitstreams/09da5c0d-61e7-4530-b015-8ce5c0d415f0/content

- ***Clase III Bien rebordeada***

Los bordes afiliados restantes se redondearán o se completan con la resorción osteoclástica externa, dejando un reborde residual, alto bien redondeado. (Fernández, J.,2012)

Figura 4

Clase III bien rebordeada

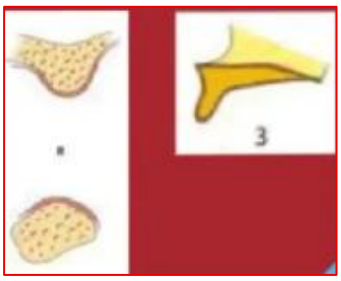

Nota: El grafico describe como el hueso se adapta tras la pérdida de un diente, como los bordes del hueso que quedan con puntas o filos se suavizan de forma natural mediante la resorción osteoclástica tomada de Anatomía implantología-Nueva Clasificación HVM-Com. Propuesta de sistematización de los defectos óseos, para la colocación de implantes dentales. (Fernández, J.,2012)
https://repositorio.ucsm.edu.pe/server/api/core/bitstreams/09da5c0d-61e7-4530-b015-8ce5c0d415f0/content

- ***Clase IV en filo:***

De cuchillo o navaja que se produce debido a que los aspectos vestibular y lingual, la cresta del reborde se vuelve cada vez más estrecho para finalmente dar la forma de filo de navaja. (Fernández, J.,2012).

Figura 5

Clase IV en filo.

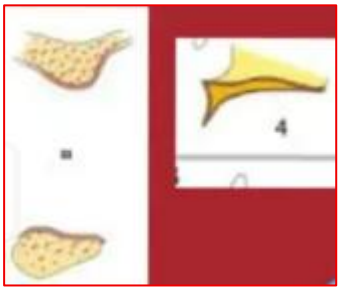

Nota: El grafico describe la pérdida progresiva del hueso en la cara interna (lingual) y externa (Vestibular), la parte superior del reborde se adelgaza tanto que pierde su forma redondeada y se vuelve delgada y filosa tomada de Anatomía implantología-Nueva Clasificación HVM-Com. Propuesta de sistematización de los defectos óseos, para la colocación de implantes dentales. (Fernández, J.,2012)

https://repositorio.ucsm.edu.pe/server/api/core/bitstreams/09da5c0d-61e7-4530-b015-8ce5c0d415f0/content

- ***Clase V baja bien redondeada***

Se produce cuando el filo de la navaja se vuelve más corto y eventualmente en algunos casos desaparece dejando una cresta baja bien redondeada o plana baja bien redondeado. (Fernández, J.,2012)

Figura 6

Clase V baja bien redondeada

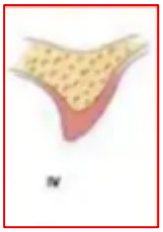

Nota: Esta imagen describe la etapa final de la reabsorción ósea donde el reborde en filo de navaja pierde su altura y se desgasta hasta quedar plano tomada de Anatomía implantología-Nueva Clasificación HVM-Com. Propuesta de sistematización de los defectos óseos, para la colocación de implantes dentales. (Fernández, J.,2012)
https://repositorio.ucsm.edu.pe/server/api/core/bitstreams/09da5c0d-61e7-4530-b015-8ce5c0d415f0/content

- ***Clase VI con una depresión convoca:***

Conforme van pasando los años se va produciendo la reabsorción ósea de la cresta dejando finalmente una cresta bien deprimida

Figura 7

Clase VI Descripción convoca

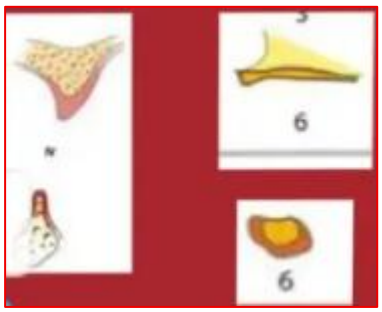

Nota: La imagen describe que la cresta que sostenía los dientes se desgasta tanto que queda deprimida o hundida, situándose por debajo del nivel óseo tomada de Anatomía implantología-Nueva Clasificación HVM-Com. Propuesta de sistematización de los defectos óseos, para la colocación de implantes dentales. (Fernández, J.,2012) **https://repositorio.ucsm.edu.pe/server/api/core/bitstreams/09da5c0d-61e7-4530-b015-8ce5c0d415f0/content**

2.3.1.3.2 Forma del arco

Arco Ovoide

Factor favorable para resistir movimientos de rotación de la prótesis, puesto que distribuye las fuerzas oclusales; por lo tanto, tiene mejor retención y estabilidad.

Figura 8

Arco Ovoide

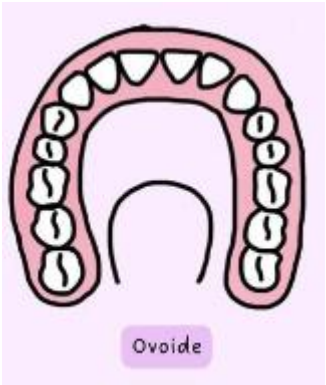

Nota: Esta imagen muestra una representación gráfica de un arco dental con forma ovoide (en forma de huevo) tomada de Anatomía implantología-Nueva Clasificación HVM-Com.

Propuesta de sistematización de los defectos óseos, para la colocación de implantes dentales. (Fernández, J.,2012)

Arco triangular

Es la segunda más frecuente; ha demostrado que crea problemas en la distribución de fuerzas.

Figura 9

Arco triangular

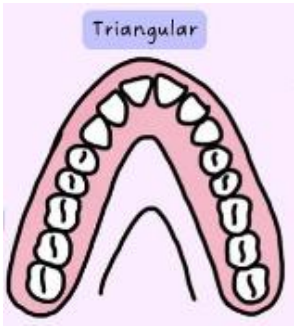

Nota: Esta imagen muestra un diagrama de un arco dental con forma triangular tomada de Anatomía implantología-Nueva Clasificación HVM-Com. Propuesta de sistematización de los defectos óseos, para la colocación de implantes dentales. (Fernández, J.,2012)

Cuadrado:

Es frecuente en el maxilar superior; no ofrece seguridad en la retención y estabilidad.

Figura 10

Arco cuadrado



Nota: Esta imagen muestra un diagrama de un arco dental con forma cuadrada, tomada de Anatomía implantología-Nueva Clasificación HVM-Com. Propuesta de sistematización de los defectos óseos, para la colocación de implantes dentales. (Fernández, J.,2012)

***2*.3.1.2.3 Tamaño del arco.** El tamaño del maxilar y la mandíbula se determina según el asiento basal disponible para la dentadura. Mientras más grande sea el tamaño, mayor será el soporte; mientras más allá sea la superficie de contacto, mayor será la retención. (Winkler S., 1999).

2.3.1.2.4 Torus mandibular. Es una prominencia ósea que se encuentra usualmente en la zona del primer y segundo premolar a mitad de la distancia entre el tejido blando del piso de la boca y la cresta del proceso residual. En bocas edéntulas con resorción considerable, el margen superior de esta prominencia puede encajar con la cresta del reborde residual sobre el lado lingual. El torus mandibular está cubierto por una fina capa de membrana mucosa y por esta razón puede irritarse con el más ligero movimiento de la base de la dentadura si no se proporciona el alivio dentro de la base sin romper el sello marginal. Al torus deberá eliminarse quirúrgicamente. (Boucher C., 1994)

Figura 11

Torus mandibular



Nota: La imagen muestra la arcada inferior con abultamientos bilaterales (en ambos lados) localizados en la cara lingual de la mandíbula, específicamente en la zona de los premolares tomado de torus mandibular de Clinica en Toledo, https://www.miboalmeria.es/todo-lo-que-debes-saber-sobre-torus-que-son-tipos-y-tratamiento/

2.3.1.2.5 Torus palatino. Es un alargamiento óseo encontrado en la línea media del paladar duro. No se encuentra en todos los pacientes y su tamaño varía. Esto puede ocupar el paladar hasta el nivel del plano oclusal. Está cubierto por una capa delgada de tejido y, por ende, es muy duro. (Boucher C., 1994)

Figura 12

Torus Palatino

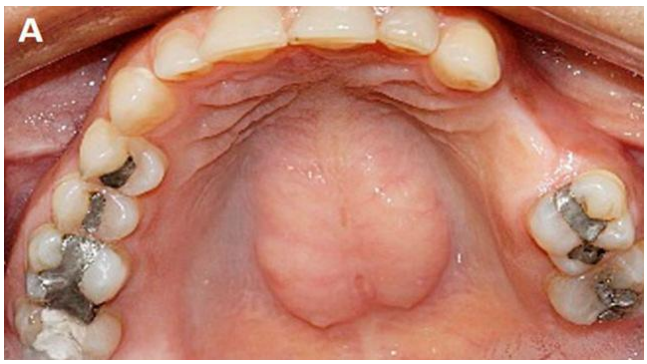

Nota: La imagen presenta una protuberancia ósea prominente ubicada en la línea media del paladar duro. Tomado de Aspectos del torus palatino en radiografías,

tomografía computarizada y resonancia magnética, IDMPerú, por Cueva, 2021, https://idmperu.com/210-aspectos-del-torus-palatino-en-radiografias-tomografia-computarizada-y-resonancia-magnetica/

2.3.1.3 Variabilidad genética y su impacto en la rehabilitación oral. La variabilidad genética del paciente determina como los tejidos responden a los materiales protésicos, estas implicaciones van más allá de la apariencia física. Por ello, el impacto de la genética en la rehabilitación oral supera el plano físico y la salud sistémica del paciente.

2.3.1 Respuesta inflamatoria y cicatrización. Se ha sugerido que las diferencias genéticas en la respuesta inflamatoria y la cicatrización podrían influir en la adaptación de los tejidos blandos a las prótesis y en la respuesta a la cirugía de implantes (Jadad & Martínez, 2019).

2.3.1.3.2 Prevalencia de patologías orales. La enfermedad periodontal agresiva o la cicatrización queloide tiene una mayor prevalencia en poblaciones afrodescendientes y debe ser manejada antes y durante la rehabilitación. (Silva et al. 2017).

2.4. Fatores Socioculturales y de Salud Oral en pacientes Afrodescendientes

La rehabilitación protésica no es solo un acto clínico; está profundamente influenciada por el contexto social, los hábitos y la percepción de la salud. En poblaciones afrodescendientes, estos factores pueden presentar matices que requieren atención específica por parte del equipo de salud. (Petersen & Ogawa, 2012).

2.4.1 Hábitos y costumbres relacionadas con la salud bucal

Los hábitos cotidianos y las creencias culturales tienen un impacto directo en el estado de la cavidad oral y en la durabilidad de las prótesis. El odontólogo debe dialogar con el paciente para comprender su ideal estética por eso es importante saber sobre:

2.4.1.1 Prácticas de higiene Oral. Las pautas de higiene son universales, los métodos y la frecuencia pueden variar. Según (WHO, 2023), La salud oral está a menudo correlacionada con la educación en salud y los recursos económicos

2.4.1.2 Patrones Dietéticos. Las dietas tradicionales y el consumo de ciertos alimentos pueden influir en el PH salival y en la susceptibilidad a enfermedades como caries o desgaste de las prótesis parciales. (Martínez et al, 2021)

2.4.1.3 Creencias culturales sobre la estética dental. En algunas culturas de ascendencia africana, ciertas modificaciones dentales han sido vistas como marcas de belleza o estatus social (Almeida, 2018).La elaboración de una prótesis debe considerar que la estética dental está ligada a una herencia cultural que valora los rasgos específicos como símbolos de identidad y salud, como el diastema central o el uso de caracterizaciones metálicas**.**

2.4.3 Acceso y uso de servicios odontológicos

Las barreras estructurales y sociales a menudo resultan en un acceso desigual a la atención odontológica, afectando la prevalencia del edentulismo y el tipo de tratamiento. (Petersen & Ogawa, 2012)

2.4.3.1 Barreras económicas y geográficas. Las comunidades afrodescendientes a menudo enfrentan mayores tasas de pobreza y menor cobertura de seguro dental, lo que lleva a la postergación de la atención preventiva y al uso de tratamientos paliativos o de emergencia (Almeida, 2018)

2.4.3.2 Confianza y Relación paciente- clínico. La desconfianza en los sistemas de salud, derivada de experiencias previas o disparidades percibidas, puede afectar la adherencia al tratamiento y la asistencia a las citas y seguimiento. (Martínez et al., 2021)

2.4.3. Percepción y aceptación de prótesis dentales caracterizadas

La aceptación de la prótesis no se limita al ajuste mecánico, sino que abarca cómo el paciente percibe el resultado estético en relación con su identidad:

2.4.3.1 Identidad Étnica y Estética: Una prótesis "blanca y recta" (estándar caucásico) puede no ser percibida como natural o deseable por pacientes que valoran la replicación de sus rasgos étnicos, como la pigmentación gingival o la ligera protrusión (Almeida et al., 2018).

2.4.3.2 Rechazo a la artificialidad: La caracterización (detallada en 2.2) juega un papel clave aquí. Si la prótesis luce genérica, el paciente puede sentir que se ha perdido una parte de su identidad natural. La incorporación de características como la pigmentación melánica fisiológica en la base acrílica puede mejorar significativamente la percepción de autenticidad y, por ende, la aceptación de la prótesis (Hassun et al., 2020).

2.5.Adaptación y rehabilitación oral en pacientes afrodescendientes

Esta sección se centra en la aplicación clínica de las consideraciones anatómicas y socioculturales previas, asegurando un resultado que maximice la función y la satisfacción del paciente.

2.5.1 Ajustes clínicos específicos para prótesis en pacientes afrodescendientes

La fase de entrega de la prótesis exige ajustes finos que se basan en la anatomía única del paciente:

- ***Alivio de Zonas de Torus:***

Si existen torus mandibulares o palatinos significativos, es imperativo realizar un alivio (desgaste de la base acrílica) en las áreas correspondientes de la prótesis para evitar la isquemia de la mucosa y el dolor al masticar (Boucher, 2017).

- ***Control del Soporte Labial:***

Debido a la tendencia a la protrusión alveolar bimaxilar, el clínico debe ser meticuloso al evaluar el soporte labial proporcionado por la prótesis, evitando la apariencia de un perfil "hundido" o, por el contrario, un perfil excesivamente protruido.

- ***Ajustes Oclusales Personalizados:***

La oclusión debe ser revisada cuidadosamente para prevenir fuerzas excesivas en áreas específicas, especialmente si el paciente tiene una musculatura masticatoria fuerte o hábitos para funcionales**.**

2.5.2 Consideraciones estéticas y funcionales

El objetivo es lograr un equilibrio entre la necesidad biológica de la función y la necesidad psicológica de la estética culturalmente apropiada:

- ***Estética Étnica vs. Estética Estándar***

La clave es la individualización. El clínico debe utilizar guías estéticas que respeten la línea media facial, la forma de la arcada, y el soporte labial propio de la etnia, en lugar de

aplicar una plantilla estética universal. Esto incluye la colocación de dientes que eviten la "línea blanca" artificial y que incorporen elementos de caracterización racial solicitados o aceptados por el paciente (Almeida et al., 2018).

- ***Función Fonética:***

El ajuste de la fonética debe ser prioritario, ya que la protrusión de los dientes artificiales y el grosor de la base pueden afectar la articulación de ciertos sonidos (fonemas sibilantes) (Boucher, 2017).

2.5.3 Evaluación de resultados y satisfacción del paciente

La evaluación del éxito de la rehabilitación debe ser multidimensional, incorporando métricas objetivas (función) y subjetivas (satisfacción):

- ***Medición de la calidad de vida relacionada con la salud oral (ohrqol):***

Instrumentos validados como el OHIP-14 (Oral Health Impact Profile) deben ser utilizados para medir el impacto de la prótesis en la función, el dolor, el confort y el bienestar psicosocial del paciente después de la adaptación (Martínez et al., 2021).

- ***Evaluación de la satisfacción estética***

Se debe utilizar una escala visual analógica o un cuestionario específico para determinar si el paciente percibe que la prótesis cumple con sus expectativas estéticas, especialmente en lo referente a la caracterización cultural incorporada (Hassun et al., 2020).

CAPÍTULO III.
MARCO METODOLÓGICO

3.1 Tipo de investigación

La presente investigación se fundamenta en un diseño metodológico estructurado en las tres dimensiones claves. Según su propósito, el estudio se clasifica como aplicado, según la manipulación de variables, se define como una investigación no experimental y observacional y según el tiempo de desarrollo, el estudio es de tipo transversal.

3.1.1 *Según el propósito.*

La investigación es de tipo descriptivo, dado que su propósito es especificar las propiedades y características esenciales del proceso de elaboración de la prótesis caracterizada para un afrodescendiente. Según Hernández et al. (2014), los estudios descriptivos buscan especificar las propiedades, las características y los perfiles de personas, grupos, comunidades, procesos, objetos o cualquier otro fenómeno que se someta a un análisis.

Bajo este enfoque, se desarrolla una narrativa técnica, cronológica.

3.1.2 *Según la manipulación de las variables*

La investigación se define como no experimental, debido a que se basa en la observación de fenómenos en contexto natural sin la alteración intencionada de las variables de estudio. Al igual, es de carácter observacional, dado que el análisis se centra en las características naturales del tejido y la integración de la prótesis caracterizada en el paciente afrodescendiente, sin intervenir en sus condiciones biológicas. Según Hernández et al.

(2014), el diseño no experimental es aquel que se realiza sin manipular deliberadamente las variables.

3.1.3 *Según el tiempo de desarrollo*

Esta dimensión define el periodo y la secuencia en la que se recolectan los datos para el estudio de la prótesis sobre la morfología dental y gingival se recolectan en un solo momento durante la fase de elaboración de la prótesis según las características del paciente Según Hernández et al. (2014), este tipo de investigación se basa en recolectar datos en un solo momento, en un tiempo único.

3.2 Tipo de Enfoque

El enfoque que detalla la investigación es mixto, porque al desarrollar la prótesis caracterizada podemos describir cuales son los pasos para realizar, qué tipo de técnicas serán usadas, el color de su encía, al igual se aplicara las encuestas que van dirigidas al profesional de la salud y al paciente con el propósito de conocer si el trabajo terminado cumple sus expectativas (acabados, medidas, color).

Adicionalmente, se puede decir que el enfoque misto busca combinar tanto métodos cuantitativos como cualitativos en un solo estudio o serie de estudios con el propósito de abordar de manera integral y enriquecedora los fenómenos de investigación. Este enfoque se basa en la premisa de que la integración de ambos enfoques puede proporcionar una comprensión más completa, profunda, mixta, cuantitativa y cualitativa, y contextualizada de los fenómenos estudiados, superando las limitaciones inherentes a cada enfoque individual (Creswell & Plano, 2017).

3.3. Herramientas metodológicas

Para Medina, 2023, utilizar métodos cualitativos, como grupos focales y entrevistas a los miembros de la comunidad, para comprender cómo el programa ha mejorado el acceso a la atención médica y ha impactado en la calidad de vida de los residentes, lo que permite conocer, las técnicas del sistema SGT para caracterizar una prótesis de acuerdo al color de las encías, y morfología de los pacientes que lo requiera.

Adicionalmente, se utilizará una encuesta. Según Azofra M. (1999), la encuesta consiste en un conjunto de preguntas, normalmente de varios tipos, preparado sistemáticamente y cuidadosamente, sobre los hechos y aspectos que interesan en una investigación o evaluación, y que puede ser aplicada en formas variadas, entre las que destacan su administración a grupos o su envío por correo.

3.4. Técnicas

La recopilación de información se realizó mediante el uso de tres instrumentos principales. En primer lugar, se utilizó una nota de evolución para el control detallado de las etapas clínicas del tratamiento, complementamos, con un registro fotográfico con el fin de documentar el proceso de evolución del paciente y la elaboración de la prótesis caracterizada. Finalmente, se aplicó una encuesta de satisfacción al paciente y al médico tratante, permitiendo medir de forma cualitativa el impacto de la prótesis caracterizada en su calidad de vida, en su estética y finalmente en su sonrisa.

3.4.1. Nota de evolución

Para (Triol A. 2021), la nota de evolución del paciente se considera una información narrativa que proporciona información sistemática y cronológica sobre la evolución del proceso de salud-enfermedad del caso que se encuentra en tratamiento odontológico. Su importancia radica en que en ella se registran todos los tratamientos realizados en cada cita. Muchos de los tratamientos odontológicos no se culminan en una sola sesión, y ciertas peculiaridades deben ser plasmadas por escrito para evitar que el odontólogo olvide información sensible que pudiera producir errores en las citas subsecuentes. Permitiéndonos así conocer la evolución e los pacientes que utilicen prótesis.

3.4.2 Registro fotográfico

El registro fotográfico consiste en el proceso de realización de un mensaje basado en una serie de fotografías, así como la obra resultante, en el que estas predominan sobre el texto, dicho proceso involucra todos los aspectos inherentes a la escogencia de tema a tratar, el material a utilizar, la toma de fotografías, al soporte final y la presentación del producto terminado en una muestra, catalogo o portafolio. (Rivera , 2003).

3.4.3. Encuesta

Se realiza una encuesta de satisfacción al paciente y al odontólogo para determinar las expectativas y el nivel de satisfacción de las partes interesadas con referencia a la prótesis. Según Miquel et al 1997, una encuesta es una búsqueda sistemática de información en la que el investigador pregunta a los investigadores sobre los datos que desea obtener y

posteriormente reúne estos datos individuales para obtener durante la evaluación datos agregados

3.5. Estudios iniciales

3.5.1. *Organizador gráfico de variables*

Los organizadores grafios son técnicas de aprendizaje por las que se representan los conceptos en esquemas visuales.

El empleo adecuado de representaciones graficas en la enseñanza propone al alumno un modo diferente de acercamiento a los contenidos y le facilita el establecimiento de relaciones significativas entre distintos conceptos que conduce a la compresión. Estos organizadores gráficos también pueden ser utilizados como instrumentos para la evaluación según (Hernández, et al, 1990)

Figura 13

Organizador grafico de variables independientes y variables dependientes.

Variable independiente

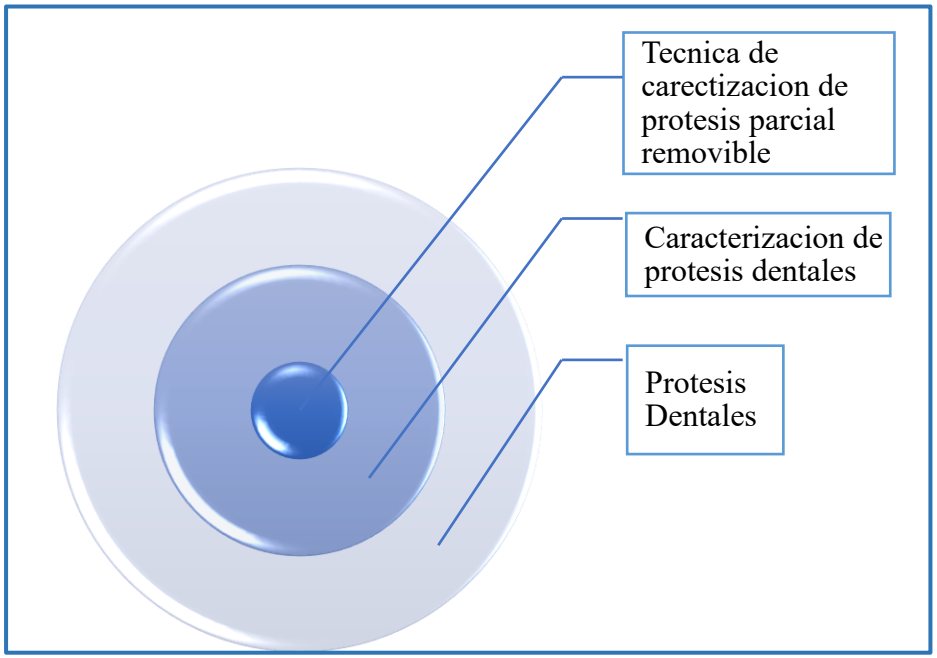

Variable Dependiente

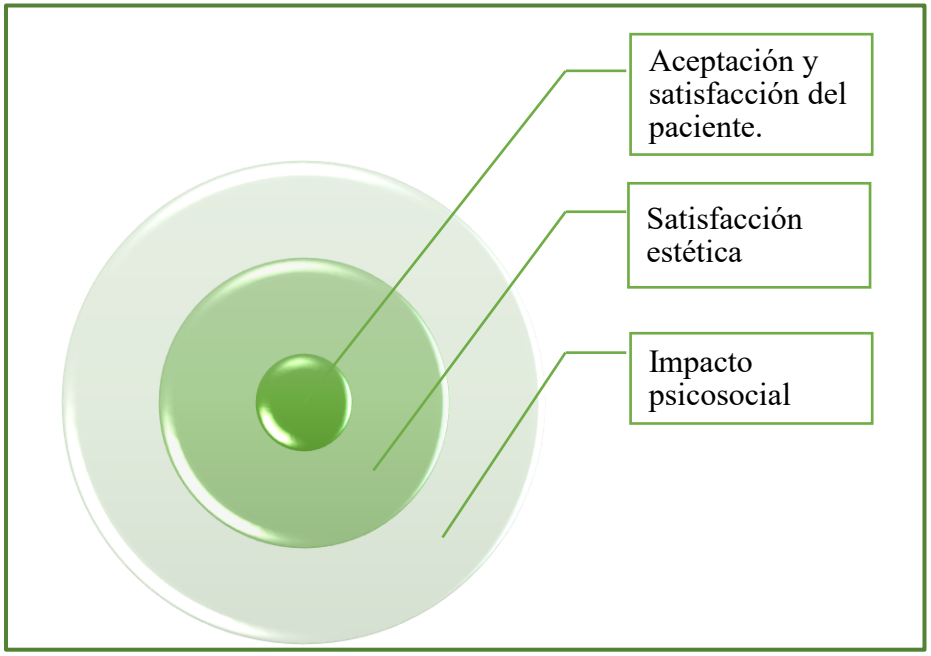

3.5.2. *Matriz de operacionalización de variables*

La matriz de operacionalización es un instrumento valioso que permite construir los problemas científicos como los objetivos, hipótesis en función a la variable dependiente e independiente. Según (Silva et. al 2017), tienen por objeto la búsqueda de elementos concretos, empíricos, que permitan traducir y medir en la práctica los conceptos que se han definido teóricamente; las técnicas de recolección de datos son la implementación instrumental del diseño escogido se presenta la tabla 1.

Tabla 1

Matriz de operacionalización de variable

Definición conceptual	Dimensiones	Indicadores	Instrumento
✓ **Variable independiente:** <u>Técnica de caracterización de prótesis total removible</u> La rehabilitación del edentulismo parcial mediante una prótesis parcial removible es uno de los procedimientos más requeridos dentro de la odontología en general; es por ello que es necesario el dominio de los materiales y técnicas disponibles para la toma de decisiones al fabricarla. ✓ **Variable dependiente:** <u>Aceptación y satisfacción del paciente.</u> La mayoría de pacientes juzgan el centro de salud sobre la base de los servicios que recibe (la forma en que la tratan, lo que ven y oyen y lo que experimentan durante su visita). Por lo que es responsabilidad de cada uno de los integrantes del personal, sin importar su jerarquía o puesto, el ayudar a crear y mantener un ambiente donde los clientes se sientan bienvenidos y que se les respeta.	**Dimensiones en:** ✓ Funcional ✓ Psicológica y Técnica	**Funcionalidad:** ✓ Precisión y calidad del resultado final. ✓ Técnica de caracterización de prótesis para afrodescendientes ✓ Mapeo de color de los tejidos dentarios **Psicológica:** ✓ Adaptación de la prótesis	**Funcionalidad:** ✓ Registro fotográfico ✓ Nota de evaluación ✓ Registro observacional **Técnica:** ✓ Encuesta de satisfacción.

3.5.3. *Criterios de inclusión y exclusión.*

Son características que cumplen parámetros de una determinada población de estudio garantizando una muestra homogénea, con resultados reproducibles, estos criterios pueden ser de inclusión y exclusión.

Los criterios de inclusión según (Hernández et al. 2014), son las poblaciones deben situarse claramente por sus características de contenido, lugar y en el tiempo. Ello permitirá delimitar con precisión la unidad de análisis.

Los criterios de exclusión según (Arias, 2012) son condiciones que presentan los integrantes de la población y que, por razones de seguridad, ética o metodología, impiden su incorporación al estudio.

Tabla 2

Criterio de inclusión y exclusión

Criterios de Inclusión	Criterios de Exclusión
• Buena higiene bucal y motivación para mantenerla. • Ausencia de bruxismo severo o controlable. • Resultados estéticos y funcionales.	• Enfermedad periodontal o falta de higiene. • Tejido blando deficiente. • Espacio para la prótesis.

3.5.4. Orden de trabajo

Para el registro y recopilación de datos, se diseñó una orden de trabajo (anexo 1), el cual permite enviar los requerimientos necesarios para elaborar un trabajo determinado es por eso que se define como una herramienta técnica diseñada para organizar y recopilar información relevante y de manera sistemática del trabajo a realizar. Se diseño una hoja de

trabajo como instrumento principal para la recolección de información según (Hernández-Sampieri et al. 2014), este tipo de instrumentos deben cumplir con el requisito de registrar de forma fidedigna las variables de estudio, permitiendo que el investigador capture la realidad observada durante el proceso de elaboración de la prótesis caracterización

3.5.5 *Muestreo no probabilístico por conveniencia y deliberado*

La presente investigación se basa en un muestreo no probabilístico de tipo intencional o por conveniencia, centrado en el estudio de un caso clínico, su análisis corresponde a un paciente masculino de 52 años de edad, afrodescendiente y en situación de calle. El muestreo por convivencia consiste en la selección por métodos no aleatorios de una muestra cuyas características son similares a las de la población objetivo, pero cuya elección se debe a la facilidad de acceso a los sujetos. (Arias, F.2012)

3.6 Desarrollo

El desarrollo en la elaboración de la prótesis total caracterizada se basa en el sistema de STG, un kit de resinas acrílicas pigmentadas, que da la totalidad deseada para el paciente de estudio. Adicional al Sistema Tomas Gómez (está compuesta por un libreto con pigmentos y fibras venosas) se utilizará:

- Cubetas
- Yeso extraduro
- Cera pegajosa
- Muflas
- Kit de caracterización SGA

- Acrílico termo curado
- Ionómero termocurado Ivoclar
- Dientes de tablilla
- Prensa
- Cocina

3.6.1. *Proceso de elaboración de la prótesis caracterizada*

- **Orden de trabajo**

Para la elaboración de una prótesis total caracterizada, se inicia con una orden de trabajo en la cual se registran las instrucciones del trabajo a realizar, el odontólogo especialista envía la primera toma de impresión. Además, dentro de las indicaciones a realizar, el odontólogo solicita realizar las cubetas individuales de acuerdo al Anexo D.

- **Toma de impresión**

El odontólogo obtiene la primera toma de impresión con pasta pesada, que hace las veces de una cubeta, y toma el registro final con la silicona liviana. En esta técnica, es aconsejable realizar surcos, es decir, espacios uniformes y controlados para la pasta liviana, permitiendo así tener el modelo del paciente que se va a realizar las prótesis.

Figura 14

Toma de impresión



Figura 15

Impresión primaria



- **Vaciado de la impresión**

Una vez haya llegado la impresión al laboratorio se procese de con la desinfección de las impresiones y se realiza una inspección visual de las impresiones para corroborar que no exista distorsión en los tejidos copiados.

Se realiza el vaciado del modelo, aquí utilizaremos yeso TIPO V rosado más yeso TIPO III amarillo se mezcla los dos yesos con agua destilada, el agua destilada ayuda a compactar más al yeso, esperamos que fragüe el yeso.

Figura 16

Mezcla de yeso tipo V (Piedra de alta resistencia y expansión) con el yeso tipo II (Piedra)



- **Cubetas individuales**

Una vez fraguado el yeso se procede a colocar una capa de aislante para separar el yeso acry film, se espera que se seque, se procede a realizar los alivios al modelo con una capa fina de cera caliente en las rugas palatinas, en las tuberosidades, después se coloca las láminas de acrílico se moldea los mangos para sostener, se corta los excesos y se lleva a la fotocuradora. Se deja en 1 minuto por lado.

Sale de la fotocuradora y se procede a pulir con un pimpollo de tungsteno se pule los filos de las cubetas y se retira los excesos que haya después del fotocurado.

- **SEGUNDA IMPRESIÓN**

Se le envían al odontólogo las cubetas individuales donde el profesional procede a tomar las nuevas impresiones para ser enviadas al laboratorio.

Figura 17

Segunda impresión



- **Encajonado y vaciado de la impresión definitiva**

Cuando llega la segunda impresión, se procede a realizar el encajonado (es un procedimiento que se realiza para obtener un modelo preciso, asegurando el sellado periférico), para este procedimiento primero realizamos y colocamos un gusano de cera pegajosa, esto se coloca alrededor de las cubetas de acrílico, se sella con la espátula de le cron y cera caliente todo el modelo, luego se coloca cinta de papel formando el encajonado,

sellamos con cera caliente alrededor, verificamos a contraluz que no haya ningún orificio por donde pueda salirse el yeso.

Figura 18

Encajonado y vaciado de la impresión definitiva

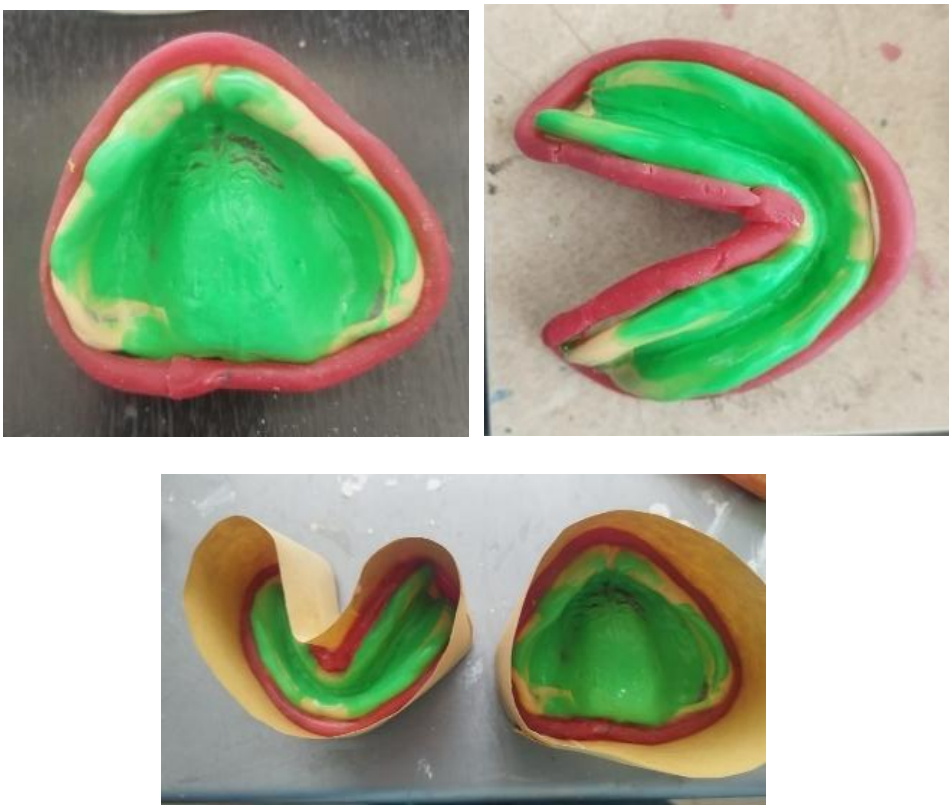

Mezclamos yeso piedra tipo III con agua destilada. Mezclamos bien y, para sacar alguna burbuja, colocamos en el vibrador de yeso para proceder a colocar en el encajonado. Colocamos el encajonado en el vibrador. Verificamos que no se despegue el gusanito de cera y colocamos el yeso en los modelos. Esperamos que fragüe.

Figura 19

Vaciado del yeso en el encajonado



- **RESULTADOS DEL SEGUNDO VACIADO**

  Una vez a fraguado el yeso, procedemos a sacar la cinta de papel y los bordes.

Figura 20

Resultado del segundo vaciado





- **Rodetes De Altura**

Dibujamos los bordes delimitando la extensión hasta dónde llegará el acrílico, colocamos aislante y empezamos aliviar con cera caliente, las rugas palatinas, las tuberosidades, y colocamos las láminas de acrílico, se moldea se corta los sobrantes del acrílico y se lleva a la fotocuradora durante 1 minuto, se saca la lámina de acrílico del modelo de yeso y se vuelve a colocar en la fotocuradora por 1 minutos más, se retira de la fotocuradora y se procede a pulir los bordes.

Figura 21

Modelo de yeso tipo III con reborde periférico



Con una lámina de cera de base procedemos a realizar los rodetes, primero calentamos la lámina de cera y vamos realizando un acordeón hasta terminar la lámina de cera base, con una espátula de Gitman bien caliente empezamos a sellar la cera dándole forma en los puntos de allí calentamos y formamos una herradura, colocamos encima de la base de acrílico, y procedemos a colocar cera para que se unan, con la espátula caliente vamos dándole forma al rodete. El rodete superior tiene forma de herradura extendido de una tuberosidad a la otra con

una altura de 22 mm en la parte anterior en forma decreciente en la parte posterior hasta llegar a los 17mm, amplitud de 3 mm en el segmento anterior y 6 mm sobre los segmentos posteriores en el centro de la cresta, debe haber una inclinación vestibular.

El rodete inferior tiene forma de herradura, con una altura de 18 mm en la parte anterior en forma decreciente en la parte posterior hasta alcanzar los 0 mm en la parte posterior, para llegar a esta medida se calienta bien la espátula y se procede a colocar los rodetes para dar forma.

Figura 22

Rodete de altura



- **Prueba de rodetes enviados al odontólogo**

Se envían los rodetes al odontólogo, quien, al recibirlos, procede a llamar a su paciente para realizarle la toma de mordida, la línea de sonrisa, la línea media y nos vuelve a enviar con nuevas disposiciones para trabajar: color de los dientes, registro fotográfico, color de la encía.

Figura 23

Prueba de rodetes



- **Montaje en articulador**

Una vez recibido el trabajo, sellamos el registro de mordida con cera caliente y se procede a realizar el montaje para fijar la altura de la mordida. De la misma, para empezar a enfilar, se compran los dientes.

Figura 24

Montaje de modelos en el articulador



- **Fase de enfilado**

Fijada la altura de la mordida, se retira el rodete y se empieza a realizar el enfilado los primeros dientes que se van a enfilar son los dientes anterosuperiores y deben ser colocados de acuerdo a las guías establecidas en los rodetes, se retira la cera de los rodetes y se coloca

los dientes artificiales, el incisivo central se coloca coincidiendo con la línea media, el cuello en la línea de la sonrisa y el borde incisal se coloca hacia el margen del rodete. Los dientes inferiores se enfilan después de los dientes superiores, los incisivos centrales son los primeros en colocarse, siempre sobre el centro curvilíneo de la cresta, los caninos inferiores deben colocarse observando la posición de los superiores, sus planos inclinados hacia mesial y distal con la misma inclinación en relación al plano horizontal, ayudan a la orientación de los dientes artificiales posteroinferiores.

Figura 21

Enfilado



Se festonea la prótesis dándole así una anatomía más real a la prótesis.

Figura 26

Modelo festoneado



- **Prueba de enfilado**

Una vez terminado el enfilado, se envía al odontólogo, quien aplicará si hay presión y si tiene la misma retención de la cubeta individual. En la oclusión, nos puede demostrar si hay alguna alteración de la retención y comprobar los contactos oclusales. Nos procede a enviar.

Figura 27

Prueba de enfilado en boca



- **Enmuflado**

Una vez recibida la prótesis, sellamos con cera los borde y en el paladar realizamos una línea en el modelo del yeso, para ver hasta donde es la línea, se trima un poco el modelo.

Procedemos a enmuflar para esto, primero colocamos aislante en las muflas luego se procede a realizar la mezcla del yeso piedra se coloca en la mufla, se coloca el modelo de la prótesis, se realiza unos pequeños golpes para que el yeso ocupe todo el espacio, se limpia el exceso que se queda alrededor de los dientes, se espera que se seque y se coloca aislantes en el yeso, se coloca la contra mufla y se procede a mezclar nuevamente el yeso amarillo se coloca y se da ligeros golpes para que el yeso compacte en todos los lados y se tapa, se espera que fragüe el yeso.

Nota: no se coloca pasta en los dientes, ya que en una prótesis total se pueden mover los dientes milimétricamente. Este paso de la pasta se puede colocar cuando sea una prótesis parcial o una prótesis de cromo-cobalto.

Figura 28

Enmuflado modelo superior e inferior



- **Desencerado**

Hasta que se fragüe el yeso se coloca en la cocina una olla con agua, que siga hirviendo ya fraguado la mufla, le introducimos en la olla y se espera unos 20 minutos para sacar la mufla.

Se retira la mufla de la olla con mucho cuidado y con ayuda de un desarmador, se retira se abre la mufla se retira la lámina de acrílico y se procede a limpiar la cera, en lo que está caliente se procede a colocar aislante en todo el modelo.

- **Retenciones**

Se espera que se enfrié y se empieza a realizar los retenedores en cada uno de los dientes se recomienda en realizar de 2 a 3 retenedores en cada pieza dental. Se limpia todo el modelo con una brocha se pasa por los dientes o se puede utilizar un poco de aire para poder limpiar.

Figura 29

Modelo superior e inferior listo para retenciones



Una vez limpio sopleteamos para verificar que ningún diente se mueva, si es el caso con una gotita de brujita le volvemos a colocar.

Figura 30

Retenciones



- **Caracterización**

Para la caracterización se limpia bien la superficie a trabajar, se coloca las fibras venosa en la zona vestibular con un poco de monómero a gota, en un vaso de vidrio se coloca 3 cucharadas de acrílico termocurado de la marca ivoclar y 5 cucharadas de monómero ivoclar y se procede a colocar el tinte de color de las encías del pacientes para esto utilizaremos de 0.5 cc de resina rosa medio, 0.5 cc de resina morado se mezcla, 0.5 cc de resina roja marron todo conjuntamente y se coloca el monómero, se mezcla todo, se espera unos 2 minutos hasta que esté en estado filamentoso, hasta eso nos lavamos bien las manos y nos colocamos vaselina, una vez que este el acrílico está en el esta filamentoso, procedemos a sacar del vaso el acrílico lo amasamos en donde sacaremos todas las burbujas y se procede a colocar encima de los dientes, lo aplastamos bien.

Figura 31

Caracterización

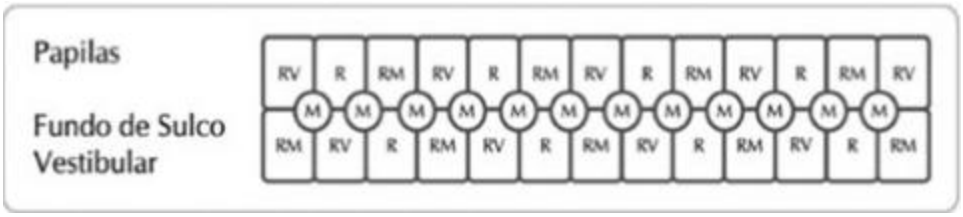



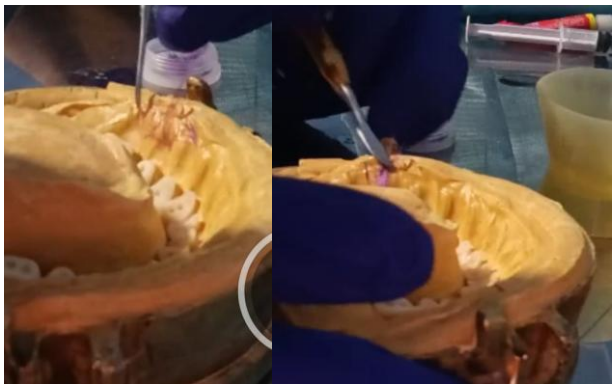

- **Prensado**

Se tapa con la contra mufla y se envía a la prensa, se ajusta bien allí podemos revisar que sale el exceso del material se retira y se coloca en una prensa pequeña

Figura 32

Prensado



- **Cocinado**

En una olla con agua limpia, le colocamos la prensa en el agua esperamos una hora que se cocine.

Después del cocinado se saca la mufla y se procede a dar ligeros golpes con un martillo en la mufla para que salga la prótesis.

- **Pulido**

Una vez sacada ya la prótesis se procede a retirar los excesos de acrílico, con el micromotor y un pimpollo de tungsteno grano estándar, y con el pimpollo de tungsteno grano fino se empieza a dar forma al festoneado y con el pimpollo tungsteno de grano extra fino pasamos por los dientes dándoles forma y retirando algún exceso de acrílico.

Figura 33

Prótesis lista para pulir y retirar los excesos



- **Abrillantado**

Una vez ya pulido con la ayuda del motor de banco, se procede con el abrillantado de la prótesis, al polvo de piedra pómez (polycril), se mezcla el polvo y agua hasta formar una

pasta, se unta la placa con la mezcla y se procede a pasar la rueda de trapo húmeda hasta verificar que toda la prótesis este pasado por el motor de banco con un poco de agua caliente y un cepillo se limpia y se procede a cambiar a un trapo seco, al trapo seco se le pasa el jabón blanco España y procedemos a untar nuevamente la prótesis hasta verificar su abrillantamiento.

Figura 34

Prótesis en el motor de pulir



- **Terminado**

  Se procede a empacar la prótesis para él envió hacia el odontólogo.

Figura 35

Prótesis terminada



CAPITULO IV.
RESULTADOS Y DISCUSIÓN

4.1. Análisis e interpretación de resultados (descripción)

4.1.1 *Matriz de instalación (colocación) de la prótesis*

En la FUNDACION SERVICIO Y ATENCION MEDICA INTEGRAL SAMI, con la supervisión del Doctor. Fabricio Pilapaña, quien es el médico tratante valora al paciente afrodescendiente a quien se le elaboró la prótesis caracterizada. A continuación, se detalla la matriz de proceso, en la que se incluye cada etapa en la elaboración de la prótesis.

Tabla 3

Matriz de instalación (colocación) de la prótesis

FECHA	DESCRIPCION
5 de noviembre del 2025	Toma de impresión en pasta pesada.
7 de noviembre del 2025	Vaciado de la primera toma de impresión y elaboración de cubetas individuales
9 de noviembre del 2025	Prueba de cubetas individuales con pasta pesada y liviana.
11 de noviembre del 2025	Prueba de rodetes de altura
15 de noviembre del 2025	Prueba en cera de enfilado
17 de noviembre del 2025	Acrilado de prótesis
	Entrega de prótesis al paciente
	Revisión al paciente portador de la prótesis

Nota: Esta tabla muestra el registro del proceso de elaboración entre el 5 y el 17 de noviembre de 2025, en el laboratorio TESA cual es la secuencia lógica para garantizar la funcionalidad y estética de la prótesis.

4.1.2 Encuesta de satisfacción del paciente

Evaluado: Caso clínico paciente afrodescendiente.

Modalidad: Criterial

Tabla 4

Encuesta de satisfacción al paciente

Preguntas	Satisfecho	Insatisfecho
Con el proceso de elaboración de su prótesis se sintió	X	
Con el diseño de la prótesis se sintió.	X	
Con la funcionalidad de su prótesis se sintió	X	
Se siente cómodo con su prótesis	X	

Nota: esta tabla resume las repuestas del paciente frente a cuatro pilares fundamentales de la rehabilitación oral, indicando que el éxito el protocolo técnico. Estos resultados demuestran que el desarrollo de la prótesis cumple con los estándares de funcionalidad y diseño en la elaboración caracterizada de la prótesis de un afrodescendiente.

La encuesta de satisfacción revelo que la prótesis total caracterizada cumplió con los requerimientos estéticos y funcionales del paciente. En consecuencia, los datos obtenidos validan la eficacia del proceso de elaboración, demostrando que las técnicas empleadas son adecuadas para la obtención de resultados protésicos satisfactorios.

4.1.3 Encuesta de validación del producto

Evaluado: Dr. Fabricio Pilapaña

Método: Criterial

Figura 5

Cuestionario de Satisfacción al Doctor

Descripción	Satisfecho	Insatisfecho
La prótesis elaborada con el sistema SGT fueron	X	
El proceso del enfilado fueron las correctas	X	
La técnica de pulido a abrillantado cumplen sus expectativas.	X	
El tiempo de elaboración de la prótesis cumple sus expectativas.	X	

Nota: Esta tabla muestra los resultados registrados en la evaluación de los procesos técnicos de laboratorio se determinó una satisfacción absoluta en las fases critica de producción. La Implementación del sistema STG, asimismo, la eficiencia en los tiempos de ejecución valida la caracterización protésica personalizada.

La encuesta de satisfacción que se le realizo al Doc. Fabricio Pilapaña reflejan como resultado un nivel de satisfacción muy bueno reflejando así que el trabajo realizado, presenta una buena terminación y manejo de materiales en la elaboración de una prótesis caracterizada.

4.2. Discusión de resultados

Los resultados de la Encuesta de Satisfacción al Paciente muestran una satisfacción total en todos los criterios evaluados: proceso de elaboración, diseño, funcionalidad y comodidad.

El aspecto más crucial de este caso es el perfil del paciente (afrodescendiente) y la naturaleza de la prótesis (caracterizada). La satisfacción absoluta con el diseño sugiere que la caracterización, que incluye la selección adecuada de color de base acrílica (encía) y la disposición/forma dentaria acorde a su origen étnico y edad, fue altamente efectiva. Una

prótesis que no está bien caracterizada en pacientes de tez oscura puede resultar en un contraste estético severo, afectando negativamente la autoimagen y la integración social. El resultado positivo aquí valida la técnica utilizada para lograr una estética natural y armónica.

La Encuesta de Validación al Doctor (Dr. Fabricio Pilapaña) complementa la satisfacción del paciente con una confirmación de la calidad técnica. Su proceso y terminación de calidad son aspectos específicos como el sistema SGT, el proceso de enfilado y la técnica de pulido y abrillantado confirma que el trabajo de laboratorio cumplió con los parámetros odontológicos de excelencia. Un buen pulido y abrillantado no solo contribuye a la estética, sino que también es crucial para la higiene de la prótesis, al reducir la adhesión de placa bacteriana.

La caracterización es un factor muy novedoso de éxito en la rehabilitación protésica de pacientes con rasgos étnicos específicos, impactando directamente en la satisfacción del diseño y color de sus encías.

Existe una correlación directa entre la calidad técnica percibida por el profesional (enfilado, pulido, materiales) y la satisfacción funcional/de comodidad reportada por el paciente.

El uso de un método de evaluación Criterial proporciona una base de evidencia robusta para validar la calidad de los procesos protésicos.

CONCLUSIONES Y RECOMENDACIONES

Conclusiones

Establecer características específicas en la caracterización de una prótesis como la forma del arco dental, el tamaño de los dientes anteriores (incisivos y caninos), la inclinación, el color gingival y la relación oclusal que sean recurrentes en el grupo de etnia afrodescendiente.

La caracterización de prótesis se basa en los patrones afrodescendientes observados, lo que conduce a un diseño protésico individualizado.

Incorporar la variabilidad étnica/racial en la fabricación de prótesis que sea un paso necesario para ofrecer tratamientos de rehabilitación oral más personalizados y de alta calidad.

Recomendaciones

No utilizar el acrílico rosa estándar (claro). Se recomienda el uso de acrílicos pigmentados de tonos marrones o negro-azulados que repliquen fielmente la pigmentación melánica natural de la mucosa gingival del paciente afrodescendiente.

Solicitar al odontólogo muestras fotográficas de la encía y mucosa remanente del paciente antes de la extracción.

Simular la textura superficial de la encía, incluyendo la presencia de posibles puntos de pigmentación focalizada si fueron indicados por el clínico.

Profundizar más sobre el STG, para adquirirle sin ningún problema.

Las caracterizaciones de las prótesis deben ser una materia principal dentro de la elaboración ya que así se pueden mejorar los conocimientos de cómo realizar la

caracterización, como ofrecer en el mercado y concientizar tanto a clientes como a pacientes que la prótesis no solo es un aparato sino nuestra carta de presentación.

REFERENCIAS BIBLIOGRÁFICAS

Austro M, Ostos M, García C, Pérez L. *Análisis de la simetría del tamaño dentario mesiodistal de la misma muestra en dentición mixta y permanente*. Estudio longitudinal. Avances en Odontoestomatología. 2004; 20(6): p. 305-312

Almeida, A., Gomes, J., & Silva, B. (2018). Estética étnica en rehabilitación protésica: una revisión. *Revista Brasileña de Odontología Estética*, 15(4), 45-58.

Andreasen JO , Hjorting -Hansen E. *Reimplantación de dientes. II. Estudio histológico de 22 dientes anteriores reimplantados en humanos* . Acta Odontol Scand . 1966 ; 24 : 287-306 .

Arias, F. (2012). *El Proyecto de Investigación. Introducción a la metodología científica (6ta ed.)*. Caracas: Editorial Episteme.

Basker, R. Davenport, J Thomason J. (2012). *Tratamiento prestico en pacientes edéntulos* (3ra. ed.). The United Kingdong: Amolca, Actualidades, Medidas, CA.

Bortolini Lilia. (2006) *Prótesis Removibles Clásica e Innovaciones*. Milan, Italia:AMOLCA

Boucher C. *Prostodoncia Total De Boucher*. 10th ed. (Interamericana S.A. de Cv.McGraw-Hill, ed). Mexico, 1994.

Carranza FA. *Periodoncia Clínica de Carranza*: Fermín A, carranza, Michael G. Newman; 1996

CDC (Centers for Disease Control and Prevention). (2020). Oral Health Disparities. Obtenido de **www.cdc.gov/oralhealth/disparities**.

Correa M. *Medidas faciales y dentolabiales: estudio observacional en la población Ilumán del Cantón Otavalo Provincia de Imbabura Quito*; 2017.

Cruces G, Gasparini L, Carbajal F. *Situación socioeconómica de la población afroecuatoriana en el marco de los Objetivos de Desarrollo del Milenio. 1st ed. Panamá: Proyecto Regional "Población afrodescendiente de América Latina" Programa de las Naciones Unidas para el Desarrollo (PNUD*); 2010. 15. Antón J. Museos, memoria e identidad afroecuatoriana. Iconos. 2007;(29): p. 123- 13

de Negreiros WA, Consani RL, Verde MA, da Silva AM, Pinto LP. *The role of polymerization cycle and post-pressing time on tooth movement in complete dentures*. Braz Oral Res. 2009 Oct-Dec;23(4):467-72.

Fernández J, Fernández J. Anatomía Implantología-Nueva Clasificación HVM-Com. Propuesta de Sistematización de los defectos óseos, para la colocación de implantes dentales. *Digital Journal of Oral Surgery.* 2012; 1(1).

Gingival characterization in total Removable Protheses. Herrera F. Viceros D., Facultad de odontología. 2019 https://bdigital.uncu.edu.ar/objetos_digitales/13584/herrerarfo-1312019.pdf

Hassun, A., Galdames, I., & Hassun, D. (2020). *Pigmentación melánica gingival: consideraciones clínicas y estéticas*. Odontología Actual, 1(1), 12-18.

Hernández-Sampieri, R., Fernández, C., & Baptista, P. (2014). *Metodología de la investigación (6ta ed.).* México: McGraw-Hill.

Hernández L, Pérez G, Mesa D. Normas de bioseguridad en la consulta y el laboratorio de prótesis. *Revista Cubana de Tecnología de la salud* [Internet]. 2014 [citado 28 Jul 2018]; 10p. Disponible en: http://revtecnologia.sld.cu/index.php/tec/article/view/296/351

Ono T, Kita S, and Nokubi T. *dimensional accuracy of acrylic resin maxillary denture base polymerized by a new injection pressing method*. Dent Mater J 2004; 23: 348-52.

Sabino C. El Proceso de Investigación. Tercera ed. Caracas: Panapo; 1992.

Silva, A. V., Souza, P. R., & Costa, M. L. (2017). Análisis de las características dentofaciales en pacientes de ascendencia africana para diseño protésico. *Journal of Ethnic Dentistry*, 8(2), 77-85.

Telles, D. (2011). *Protesis total convencional y sobre implantes*. Sao Paulo (Santos) Livraria Santos Editora.

Velasco et al (2015). *Dental implant treatment in elderly patients*. Av Odontoestomato. pag.31

Winkler S. (1999) *Prostodoncia total*. In Editorial Linusa S.A.DE C.V., ed. Prostodoncia total Mexico, p. 123

ANEXO A: Encuesta de satisfacción del paciente

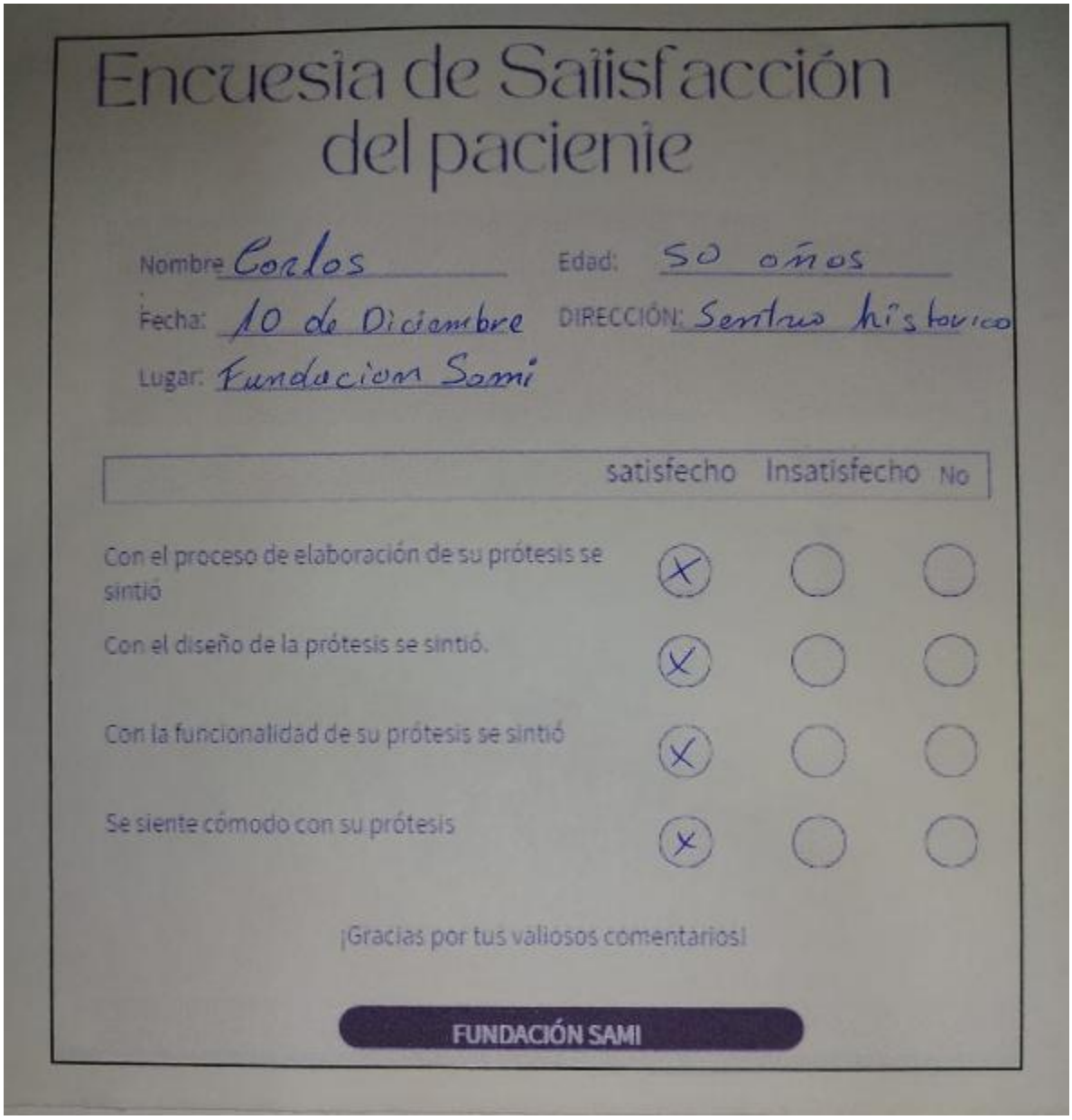

Encuesta de Satisfacción del paciente

Nombre Carlos Edad: 50 años

Fecha: 10 de Diciembre DIRECCIÓN: Centro histórico

Lugar: Fundacion Sami

	satisfecho	Insatisfecho	No
Con el proceso de elaboración de su prótesis se sintió	X		
Con el diseño de la prótesis se sintió.	X		
Con la funcionalidad de su prótesis se sintió	X		
Se siente cómodo con su prótesis	X		

¡Gracias por tus valiosos comentarios!

FUNDACIÓN SAMI

ANEXO B: Cuestionario de satisfacción del doctor

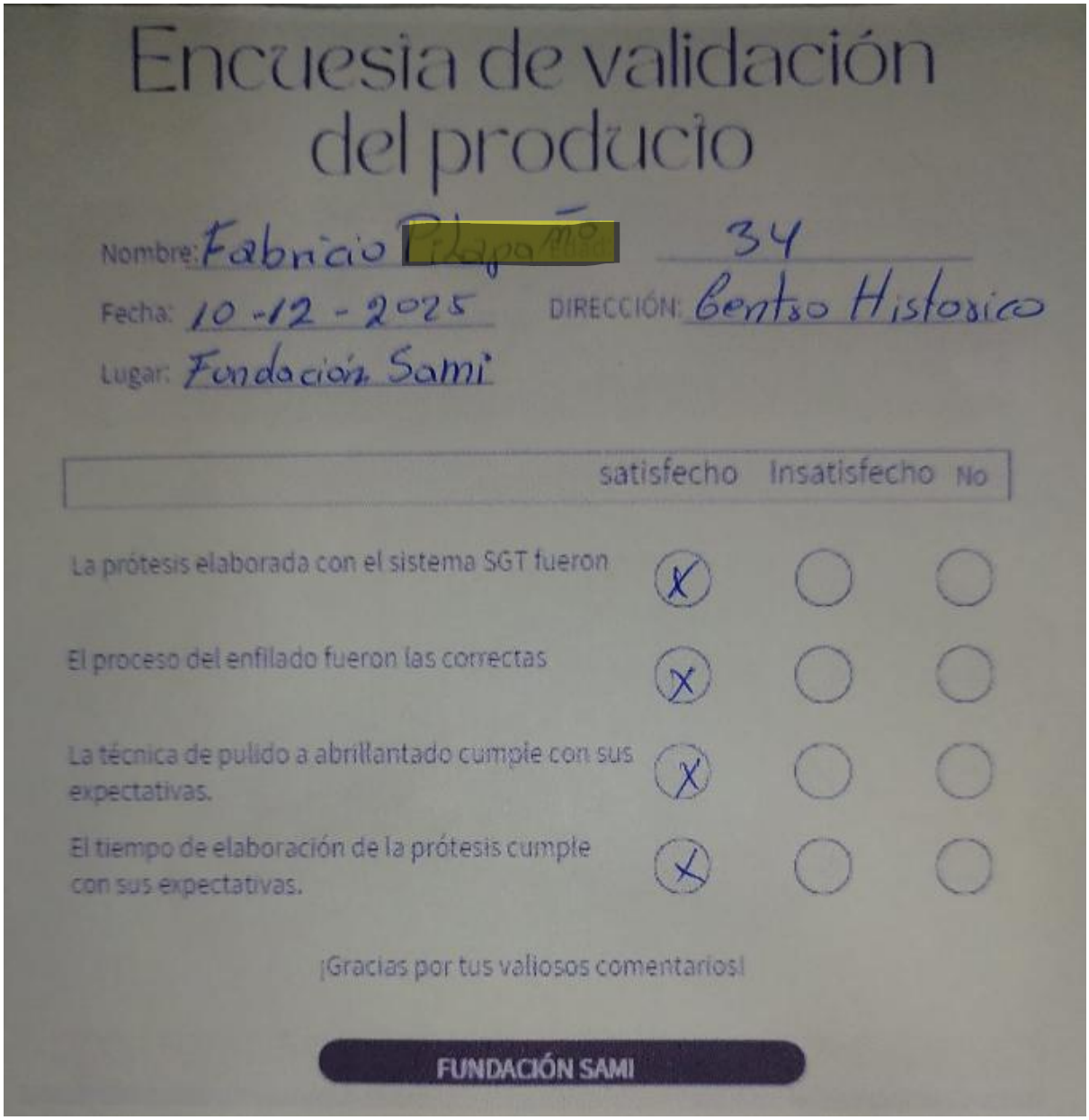

Encuesia de validación del producio

Nombre: Fabricio [redacted] 34

Fecha: 10 -12 - 2025 DIRECCIÓN: Centro Historico

Lugar: Fundación Sami

	satisfecho	Insatisfecho	No
La prótesis elaborada con el sistema SGT fueron	X		
El proceso del enfilado fueron las correctas	X		
La técnica de pulido a abrillantado cumple con sus expectativas.	X		
El tiempo de elaboración de la prótesis cumple con sus expectativas.	X		

¡Gracias por tus valiosos comentarios!

FUNDACIÓN SAMI

ANEXO C: FORMULARIO 33

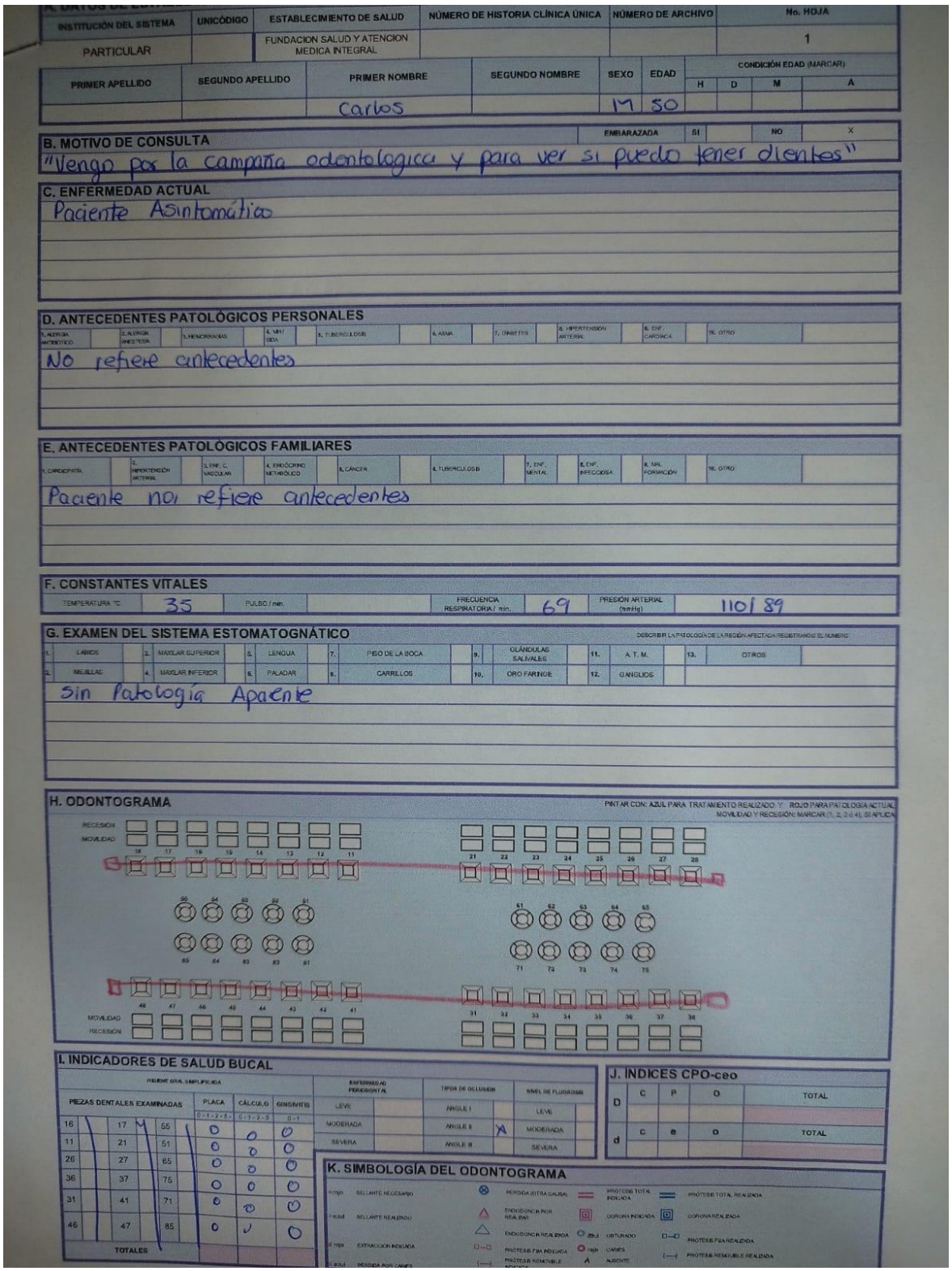

INSTITUCIÓN DEL SISTEMA	UNICÓDIGO	ESTABLECIMIENTO DE SALUD	NÚMERO DE HISTORIA CLÍNICA ÚNICA	NÚMERO DE ARCHIVO	No. HOJA
PARTICULAR		FUNDACION SALUD Y ATENCION MEDICA INTEGRAL			1

PRIMER APELLIDO	SEGUNDO APELLIDO	PRIMER NOMBRE	SEGUNDO NOMBRE	SEXO	EDAD	CONDICIÓN EDAD (MARCAR) H	D	M	A
		Carlos		M	50				

B. MOTIVO DE CONSULTA — EMBARAZADA: SI ( ) NO (X)

"Vengo por la campaña odontologica y para ver si puedo tener dientes"

C. ENFERMEDAD ACTUAL

Paciente Asintomático

D. ANTECEDENTES PATOLÓGICOS PERSONALES

1. ALERGIA ANTIBIÓTICO | 2. ALERGIA ANESTESIA | 3. HEMORRAGIAS | 4. VIH / SIDA | 5. TUBERCULOSIS | 6. ASMA | 7. DIABETES | 8. HIPERTENSIÓN ARTERIAL | 9. ENF. CARDIACA | 10. OTRO

No refiere antecedentes

E. ANTECEDENTES PATOLÓGICOS FAMILIARES

1. CARDIOPATÍA | 2. HIPERTENSIÓN ARTERIAL | 3. ENF. C. VASCULAR | 4. ENDÓCRINO METABÓLICO | 5. CÁNCER | 6. TUBERCULOSIS | 7. ENF. MENTAL | 8. ENF. INFECCIOSA | 9. MAL. FORMACIÓN | 10. OTRO

Paciente no refiere antecedentes

F. CONSTANTES VITALES

TEMPERATURA °C	35	PULSO / min.		FRECUENCIA RESPIRATORIA / min.	69	PRESIÓN ARTERIAL (mmHg)	110/89

G. EXAMEN DEL SISTEMA ESTOMATOGNÁTICO — DESCRIBIR LA PATOLOGÍA DE LA REGIÓN AFECTADA REGISTRANDO EL NÚMERO

1.	LABIOS	3.	MAXILAR SUPERIOR	5.	LENGUA	7.	PISO DE LA BOCA	9.	GLÁNDULAS SALIVALES	11.	A. T. M.	13.	OTROS
2.	MEJILLAS	4.	MAXILAR INFERIOR	6.	PALADAR	8.	CARRILLOS	10.	ORO FARINGE	12.	GANGLIOS		

Sin Patología Aparente

H. ODONTOGRAMA — PINTAR CON: AZUL PARA TRATAMIENTO REALIZADO Y ROJO PARA PATOLOGÍA ACTUAL. MOVILIDAD Y RECESIÓN: MARCAR (1, 2, 3 o 4), SI APLICA

RECESIÓN / MOVILIDAD

18 17 16 15 14 13 12 11 — 21 22 23 24 25 26 27 28

55 54 53 52 51 — 61 62 63 64 65

85 84 83 82 81 — 71 72 73 74 75

48 47 46 45 44 43 42 41 — 31 32 33 34 35 36 37 38

MOVILIDAD / RECESIÓN

I. INDICADORES DE SALUD BUCAL

HIGIENE ORAL SIMPLIFICADA

PIEZAS DENTALES EXAMINADAS			PLACA (0-1-2-3)	CÁLCULO (0-1-2-3)	GINGIVITIS (0-1)
16	17	55	0	0	0
11	21	51	0	0	0
26	27	65	0	0	0
36	37	75	0	0	0
31	41	71	0	0	0
46	47	85	0	0	0
TOTALES					

ENFERMEDAD PERIODONTAL		TIPOS DE OCLUSIÓN		NIVEL DE FLUOROSIS	
LEVE		ANGLE I		LEVE	
MODERADA		ANGLE II	X	MODERADA	
SEVERA		ANGLE III		SEVERA	

J. ÍNDICES CPO-ceo

	C	P	O	TOTAL
D				
	c	e	o	TOTAL
d				

K. SIMBOLOGÍA DEL ODONTOGRAMA

SELLANTE NECESARIO — PERDIDA (OTRA CAUSA) — PRÓTESIS TOTAL INDICADA — PRÓTESIS TOTAL REALIZADA

SELLANTE REALIZADO — ENDODONCIA POR REALIZAR — CORONA INDICADA — CORONA REALIZADA

ENDODONCIA REALIZADA — OBTURADO — PRÓTESIS FIJA REALIZADA

EXTRACCIÓN INDICADA — PRÓTESIS FIJA INDICADA — CARIES — PRÓTESIS REMOVIBLE REALIZADA

PÉRDIDA POR CARIES — PRÓTESIS REMOVIBLE — AUSENTE

ANEXO D: Orden de trabajo para el laboratorio

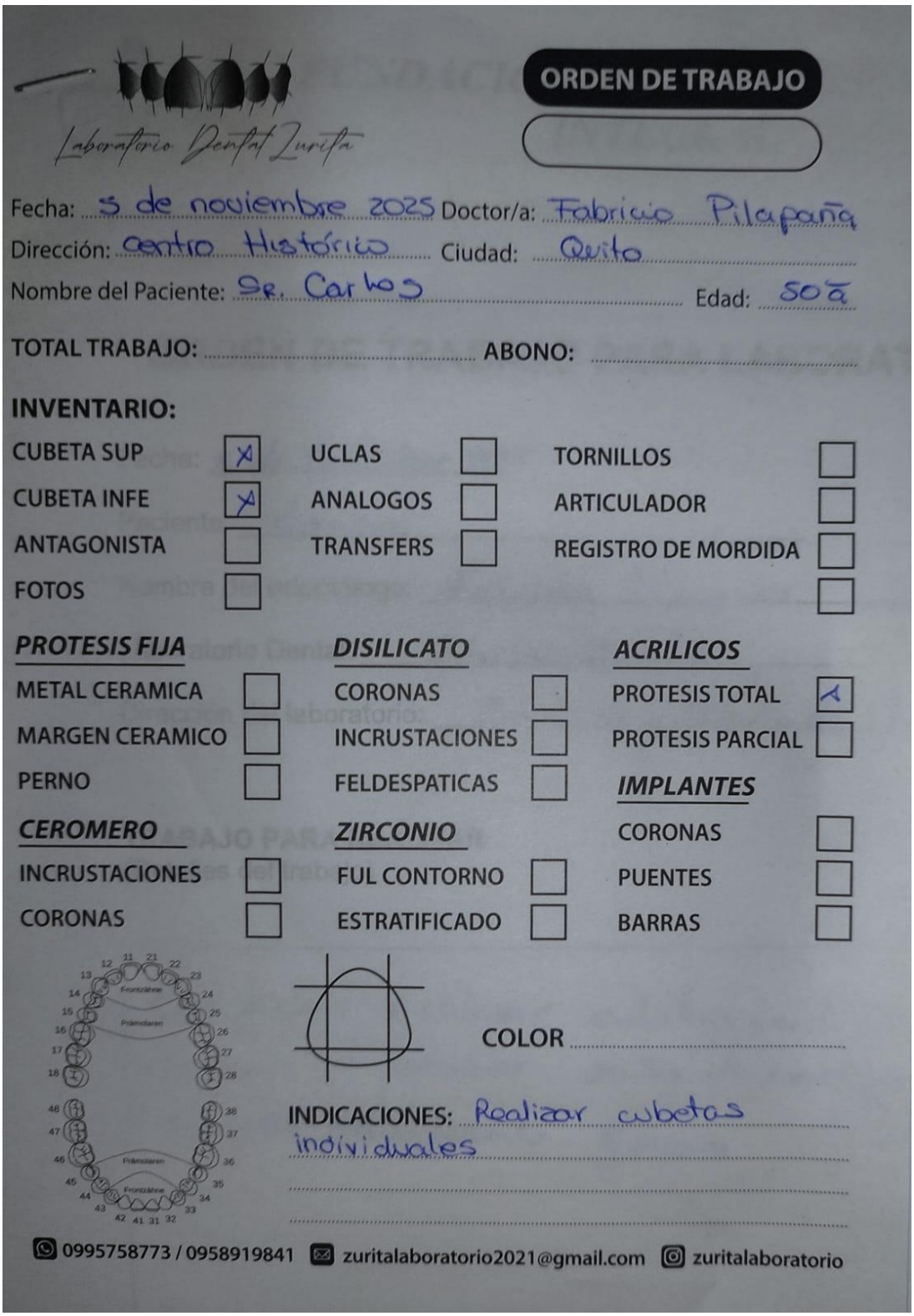

Laboratorio Dental Zurita

ORDEN DE TRABAJO

Fecha: 5 de noviembre 2025 Doctor/a: Fabricio Pilapaña

Dirección: centro Histórico Ciudad: Quito

Nombre del Paciente: Sr. Carlos Edad: 50 a

TOTAL TRABAJO: ABONO:

INVENTARIO:

CUBETA SUP	X	UCLAS		TORNILLOS	
CUBETA INFE	X	ANALOGOS		ARTICULADOR	
ANTAGONISTA		TRANSFERS		REGISTRO DE MORDIDA	
FOTOS					

PROTESIS FIJA		***DISILICATO***		***ACRILICOS***	
METAL CERAMICA		CORONAS		PROTESIS TOTAL	X
MARGEN CERAMICO		INCRUSTACIONES		PROTESIS PARCIAL	
PERNO		FELDESPATICAS		***IMPLANTES***	
CEROMERO		***ZIRCONIO***		CORONAS	
INCRUSTACIONES		FUL CONTORNO		PUENTES	
CORONAS		ESTRATIFICADO		BARRAS	

COLOR

INDICACIONES: Realizar cubetas individuales

0995758773 / 0958919841 zuritalaboratorio2021@gmail.com zuritalaboratorio

TECNOLÓGICO SAN ANTONIO Tesa

CERTIFICADO DE ORIGINALIDAD

TESA

La Dirección de Titulación, certifica que el trabajo final presentado por **CUZCO TOAQUIZA GABRIELA ELIZABETH**, ha sido sometido a un análisis de similitud mediante la herramienta Turnitin.

El resultado obtenido refleja un **14%** de similitud, porcentaje que se encuentra dentro de los parámetros establecidos por el Instituto Superior Tecnológico San Antonio – TESA, cumpliendo con los criterios de originalidad y autenticidad académica exigidos.

Quito, 09 de enero del 2026

TECNOLÓGICO SAN ANTONIO Tesa

COORDINACIÓN TITULACIÓN

Ana Paucar