Fisiología
y Anatomía Humana:
Fundamentos del ser humano



Jeaneth Oña Izurieta

TECNOLÓGICO SAN ANTONIO Tesa
Casa Editorial

Fisiología
y Anatomía Humana:
Fundamentos del ser humano



Jeaneth Oña Izurieta

TECNOLÓGICO SAN ANTONIO Tesa
Casa Editorial

© Editorial Instituto Tecnológico San Antonio, 2024.

e-ISBN: 9789942724168

Jeaneth Oña Izurieta
Autora

Tatiana Alobuela Sanguña
Revisión texto

Libro arbitrado por pares revisores

Se prohíbe la reproducción total o parcial de esta obra, por cualquier medio, sin la autorización del titular de los derechos.

CONSEJO EDITORIAL / Instituto Tecnológico San Antonio – TESA

Guillermo Albán Maldonado
Rector

Cynthia Vázquez Jara
Canciller

Katiuska Espinoza Pérez
Vicerrectora Académica

Verónica Condor Bermeo
Vicerrectora de Investigación y Vinculación

Cristian Tasiguano Pozo
Director de Investigación y Editorial

Diseño & Diagramación: Karen Vivanco/Elementary

Índice de Contenidos

Unidad 1.
Sistema esquelético **12**

Tema 1:Generalidades 13
Terminología Anatómica 16
Niveles de Organización 25

Tema 2: Sistema esquelético..... 27
Esqueleto Axial..... 30
El Esqueleto Apendicular 34
Cintura Escapular y Miembro Superior 35
Cintura Pélvica y Miembro Inferior 37
Fisiología - Sistema Esquelético 39

Unidad 2.
Sistema muscular **44**

Tema 1: Músculos liso-estriado-cardíaco 45

Tema 2: Los músculos del cuerpo..... 47

Tema 3: Fisiología del sistema muscular..... 52

Unidad 3.
Sistema respiratorio **58**

Tema 1: Tracto respiratorio superior..... 59

Tema 2: Tracto respiratorio inferior..... 64

Tema 3: Fisiología de la respiración..... 66

Unidad 4.
Sistema Digestivo **71**

Tema 1: Sistema digestivo..... 72

Tema 2: Las glándulas del sistema digestivo 73

Tema 3: Fisiología de la digestión 75

Unidad 5.
Sistema Urinario **80**

Tema 1: Sistema Urinario 81

Tema 2: La filtración Glomerular 86

Unidad 6.
Sistema cardiovascular - circulatorio **90**

Tema 1: El corazón y sistema de conducción cardíaco 91

Tema 2: La Sístole y Diástole 95

Tema 3: La sangre y sus componentes 96

Tema 4: Fisiología de la circulación sanguínea 98

Tema 5: Sistema linfoide 100

Unidad 7.
Sistema Nervioso **105**

Tema 1: Sistema nervioso central y periférico 106

Tema 2: Los XII pares craneales 109

Tema 3: Fisiología del sistema nervioso 113

Tema 4: Valoración Neurológica - Escala de Glasgow 114

Unidad 8.
Órganos de los Sentidos **120**

Tema 1: El Sentido de la Vista 121

Tema 2: El Sentido de la Audición 122

Tema 3: El Sentido del Olfato 123

Tema 4: El Sentido del Tacto 124

Tema 5: El Sentido del Gusto 125

Unidad 9.
El Sistema Endocrino **128**

Tema 1: El Sistema Endocrino 129

Tema 2: Hipotálamo 131

Tema 3: Glándula Pineal 132

Tema 4: Pituitaria - Hipófisis 133

Tema 5: Tiroides 134

Tema 6: Paratiroides 135
Tema 7: Timo 136
Tema 8: Glándulas suprarenales 137
Tema 9: Páncreas 138
Tema 10: Gonadas 139

Unidad 10.
Sistema reproductor **142**

Tema 1: Sistema Reproductor Femenino 143
Tema 2: Fases del ciclo menstrual 144
Tema 3: Sistema reproductor masculino 145
Tema 4: Fisiología de la espermatogénesis 146

Índice de figuras

Figura 1 *Clasificación de la anatomía*..... 14
Figura 2 *Posición Anatómica*..... 17
Figura 3 *Planos anatómicos.*..... 18
Figura 4 *Términos de relación*..... 19
Figura 5 *Términos de relación*..... 19
Figura 6 *Posiciones corporales.*..... 20
Figura 7 *Términos de movimiento*..... 20
Figura 8 *Cavidad del cuerpo.*..... 21
Figura 9 *Las cavidades corporales*..... 22
Figura 10 *Las regiones del cuerpo*..... 22
Figura 11 *Topografía regional.*..... 23
Figura 12 *Región cefálica y cervical.*..... 23
Figura 13 *Región Abdominopélvica.*..... 24
Figura 14 *Región Axial.*..... 24
Figura 15 *Región Apendicular.*..... 25
Figura 16 *Niveles de organización estructural*..... 26
Figura 17 *Partes de la estructura de los huesos.*..... 27
Figura 18 *Composición de los huesos*..... 28
Figura 19 *Composición química de los huesos.*..... 28
Figura 20 *Clasificación de los huesos.*..... 29
Figura 21 *Ligamentos y tendones.*..... 29
Figura 22 *Distribución de la Región axial y apendicular.*..... 30
Figura 23 *Huesos del cráneo.*..... 31
Figura 24 *Huesos de la cara*..... 31
Figura 25 *Estructura de la columna vertebral.*..... 32
Figura 26 *Estructura de la vértebra.*..... 33
Figura 27 *Estructura del tórax.*..... 33
Figura 28 *Esqueleto apendicular.*..... 34
Figura 29 *Cintura Escapular.*..... 35
Figura 30 *Huesos del brazo y antebrazo.*..... 36
Figura 31 *Huesos de la mano.*..... 36
Figura 32 *Cintura Pélvica.*..... 37
Figura 33 *Huesos del muslo y pierna.*..... 38
Figura 34 *Huesos del pie, tarso y metatarso*..... 38

Figura 35 *Sistema esquelético estructura y funciones. (Rizzo, 2011)*..... 39
Figura 36 *Clasificación de los músculos según sus libras y estructura*..... 45
Figura 37 *Clasificación de los músculos según su forma*..... 46
Figura 38 *Los músculos se clasifican según su función de movimiento en:*.. 46
Figura 39 *Cabeza y región facial* 47
Figura 40 *Cabeza y región facial* 48
Figura 41 *Abdomen* 49
Figura 42 *Los músculos del tórax posterior.*..... 49
Figura 43 *El miembro superior:*..... 50
Figura 44 *Los músculos del miembro inferior.* 50
Figura 45 *Los músculos del miembro inferior.* 51
Figura 46 *Los músculos del miembro inferior.* 51
Figura 47 *Funciones del sistema muscular.*..... 52
Figura 48 *Músculos de las partes anteriores del cuerpo.*..... 53
Figura 49 *Músculos de la parte posterior del cuerpo.* 54
Figura 50 *Estructura del sistema respiratorio.* 60
Figura 51 *División del Sistema Respiratorio.* 60
Figura 52 *El Sistema Respiratorio.* 61
Figura 53 *Senos paranasales.*..... 62
Figura 54 *Estructura de la Faringe*..... 63
Figura 55 *Estructura de la Laringe.* 63
Figura 56 *Estructura de la Tráquea.*..... 64
Figura 57 *Bronquios pulmonares*..... 65
Figura 58 *Estructura del Sistema Respiratorio*..... 65
Figura 59 *Fases de la Respiración.*..... 66
Figura 60 *El intercambio gaseoso.* 67
Figura 61 *Sistema Digestivo.*..... 72
Figura 62 *Las glándulas salivales*..... 73
Figura 63 *Funciones de Hígado*..... 74
Figura 64 *Anatomía del Páncreas.* 74
Figura 65 *Fisiología de la digestión*..... 75
Figura 66 *Fisiología de la digestión*..... 76
Figura 67 *Fisiología de la digestión*..... 76
Figura 68 *Anatomía del Sistema Urinario* 81
Figura 69 *Anatomía del Riñón* 82
Figura 70 *La Nefrona*..... 83

Figura 71 *Los uréteres* 83
Figura 72 *La vejiga.* 84
Figura 73 *La uretra* 85
Figura 74 *El Glomérulo* 86
Figura 75 *Funciones del Riñón* 87
Figura 76 *Anatomía del corazón* 92
Figura 77 *Válvulas del corazón* 92
Figura 78 *Capas del corazón.* 93
Figura 79 *Sistema de conducción del corazón* 94
Figura 80 *Sistema de conducción del corazón* 95
Figura 81 *Composición de la Sangre.* 97
Figura 82 *Circulación sanguínea.* 99
Figura 83 *Circulación sanguínea y linfática* 101
Figura 84 *La Neurona.* 108
Figura 85 *Loa pares craneales* 109
Figura 86 *El encéfalo* 116
Figura 87 *Estructura del ojo.* 121
Figura 88 *Estructura del oído.* 122
Figura 89 *Estructura de la nariz* 123
Figura 90 *Estructura de la piel.* 124
Figura 91 *Estructura de la piel.* 125
Figura 92 *Hipotálamo.* 131
Figura 93 *Hipófisis.* 133
Figura 94 *Tiroides.* 134
Figura 95 *Paratiroides* 135
Figura 96 *Paratiroides.* 137

Índice de tablas

Tabla 1 *Planos anatómicos* 16
Tabla 2 *Huesos del Esqueleto Axial* 30
Tabla 3 *Esqueleto apendicular.* 34
Tabla 4 *Cabeza y cuello.* 48
Tabla 5 *Sistema Endocrino* 129
Tabla 6 132

Presentación del Tecnológico San Antonio

El Instituto Tecnológico San Antonio (TESA), es una institución de educación superior tecnológica; con base en las Artes Liberales. Sus principios son para fortalecer la mente y la libertad del ser humano; para formar personas con conocimientos en diferentes disciplinas, para así promover al estudianre a acrecentar su cultura y su visión del mundo. Es importante que el estudiante desarrolle mejores habilidades sociales; con esto alcanzar desarrollarse como una persona exitosa en todas los aspectos. Las habilidades alcanzadas van a promover el perfil de salida del estudiante; haciendolo más competitivo laboralmente.

Misión

El Tecnológico San Antonio TESA es una institución de educación superior basada en la filosofía de las Artes Liberales, cuyo objetivo es formar profesionales con elevadas competencias técnicas y científicas, que respondan de manera creativa e innovadora a las necesidades del mundo globalizado en los ámbitos productivo, estratégico y social de nuestro país, a través de una educación de calidad, fundamentada en la libertad, la investigación y la vinculación.

Visión

El Tecnológico San Antonio tiene por visión ser un líder nacional y un referente internacional en educación superior tecnológica de vanguardia, basada en las Artes Liberales, reconocida por la excelencia de su educación y por entregar a la sociedad profesionales calificados, emprendedores, investigadores y socialmente responsables.

Filosofía de las Artes Liberales

El Tecnológico San Antonio es el único instituto del país, cuyo modelo educativo se basa en la filosofía de las Artes Liberales, con lo cual, buscamos formar individuos en disciplinas no solo asociadas a su carrera de estudio, sino también en asignaturas generales que amplíen su cultura y visión del mundo y le otorguen habilidades interpersonales, sociales y de negociación, para un desenvolvimiento más humano y exitoso en cualquier área de la vida. El objetivo del modelo educativo basado en la filosofía de las Artes Liberales es forjar individuos de mundo, críticos y conscientes de su entorno. Buscamos formar profesionales globales, emprendedores, creativos y expandir la mente y la libertad del ser humano. Las Artes Liberales se hacen presente en el currículo de todas nuestras carreras, a través de diversas asignaturas que tienen que

ver con el TRIVIUM, el QUADRIVIUM y las siete Artes Liberales. Todos los estudiantes deben cursar y aprobar estas materias, independientemente de la carrera que estudien, con la finalidad de complementar su formación y ampliar su visión del mundo y su cultura general

Datos generales de la asignatura

Nombre: Anatomía y Fisiología Humana

Semestre: Primero

Objetivo general:

El objetivo de la asignatura Anatomía y Fisiología Humana es que el estudiante adquiera los conocimientos fundamentales de la estructura anatómica; y de la fisiología o función de cada uno de los sistemas del cuerpo humano como son: El Sistema Esquelético, Muscular, Digestivo, Urinario, Cardiovascular, Respiratorio, Nervioso, Órganos de los Sentidos, Endócrino y Reproductor; con el fin de alcanzar y desarrollar las destrezas que lo coloque en la facultad de realizar un análisis de las estructuras y funciones del ser humano, estableciendo su impacto sobre los procedimientos de detección y asistencia en enfermería.

Contenidos mínimos:

- Introducción
- Conceptos básicos
- Terminología anatómica
- Niveles de organización
- Los sistemas del cuerpo

Resultados de aprendizaje:

- RA1: Distinguir estructura, componentes y funcionamiento del sistema esquelético, identificando los procesos anatómicos y fisiológicos del ser humano y el rol de estos en la detección y asistencia en enfermería.
- RA2: Distinguir estructura, componentes y funcionamiento del sistema muscular, identificando los procesos anatómicos y fisiológicos del ser humano y el rol de estos en la detección y asistencia en enfermería.
- RA3: Distinguir estructura, componentes y funcionamiento del sistema respiratorio, identificando los procesos anatómicos y fisiológicos del ser humano y el rol de estos en la detección y asistencia en enfermería.

- RA4: Distinguir estructura, componentes y funcionamiento del sistema digestivo, identificando los procesos anatómicos y fisiológicos del ser humano y el rol de estos en la detección y asistencia en enfermería.
- RA5: Distinguir estructura, componentes y funcionamiento del sistema urinario, identificando los procesos anatómicos y fisiológicos del ser humano y el rol de estos en la detección y asistencia en enfermería.
- RA6: Distinguir estructura, componentes y funcionamiento del sistema cardiovascular, identificando los procesos anatómicos y fisiológicos del ser humano y el rol de estos en la detección y asistencia en enfermería.
- RA7: Distinguir estructura, componentes y funcionamiento del sistema nervioso, identificando los procesos anatómicos y fisiológicos del ser humano y el rol de estos en la detección y asistencia en enfermería.
- RA8: Distinguir estructura, componentes y funcionamiento del sistema de órganos de los sentidos, identificando los procesos anatómicos y fisiológicos del ser humano y el rol de estos en la detección y asistencia en enfermería.
- RA9: Distinguir estructura, componentes y funcionamiento del sistema endócrino y metabólico, identificando los procesos anatómicos y fisiológicos del ser humano y el rol de estos en la detección y asistencia en enfermería.
- RA10: Distinguir estructura, componentes y funcionamiento del sistema reproductor, identificando los procesos anatómicos y fisiológicos del ser humano y el rol de estos en la detección y asistencia en enfermería.

Resultado de aprendizaje del perfil de egreso:

El resultado del aprendizaje del estudio de la Anatomía - Fisiología implica el lograr la comprensión de la estructura del cuerpo humano con sus aparatos y sistemas; y aprender sus funciones normales de manera individual y de cómo interactúan. De esta manera el estudiante al egresar pueda utilizar estos conocimientos en la práctica clínica siendo capaz de realizar una evaluación clínica integral de su paciente, utilizando el conocimiento anatómico y fisiológico para realizar evaluaciones físicas precisas, logrando interpretar los signos y síntomas en relación con las estructuras y funciones del cuerpo; y así poder desarrollar la implementación de los cuidados requeridos por el mismo; al ejecutar planes de cuidado basados en una comprensión sólida de cómo las enfermedades afectan los sistemas corporales.

Perfil del docente autor

Nombre: Jeaneth Oña Izurieta

Formación:

- Doctora en Medicina y Cirugía (Universidad Central del Ecuador)
- Diploma Superior en Salud Familiar y Comunitaria (Universidad Central del Ecuador)
- Especialista en Medicina Familiar (Universidad Central del Ecuador)
- Especialista en Acupuntura y Moxibustión (Universidad Andina Simón Bolívar)
- Magíster en Prevención de Riesgos Laborales y Salud Ocupacional (Universidad Europea de Madrid)

Perfil profesional:

Doctora en Medicina y Cirugía; Especialista en Medicina Familiar y Comunitaria; Especialista en Acupuntura y Moxibustión; Magister en Prevención de Riesgos Laborales y Medicina Ocupacional. Experiencia laboral en el Ministerio de Salud Pública en atención primaria con experiencia de atención a pacientes de todos los grupos etarios; con desarrollo en promoción y prevención de la salud. Directora de consulta externa y Coordinadora del club de adolescentes y de adultos mayores en el centro de salud tipo C de Tabacundo.

Experiencia en la Coordinación de salud de la Zona 9; realizando auditorias de muertes maternas de la provincia de Pichincha.

Experiencia laboral en servicios médicos de medicina prepagada Cruz Blanca; con atención en Medicina Familiar y Pediatría.

Experiencia en atención en medicina ocupacional en laboratorios clínicos Ecuaamerican; con atención en prevención de riesgos laborales y capacitaciones empresariales sobre medicina del trabajo.

Experiencia docente en el posgrado de Medicina Familiar de la Universidad Central del Ecuador; experiencia en docencia en el Centro de Capacitación Empréndete Ecuador; experiencia docente como capacitadora independiente de la SETEC.

Actualmente docente en el Instituto Tecnológico San Antonio en la carrera de Enfermería; en el primer semestre.

Prólogo

La asignatura de Anatomía y Fisiología se imparte en el primer semestre de la carrera de Tecnología en Enfermería de TESA.

La asignatura está diseñada para que el estudiante tenga conocimientos de los sistemas del organismo y sus funciones, es necesario adquirir estos conocimientos para su aplicación en la atención a pacientes.

El estudiante al terminar sus estudios será capaz de conocer y diferenciar lo fisiológico y la patología de estas estructuras al realizar la exploración física de sus pacientes.

En la actualidad se define al estudio de la Anatomía y Fisiología como **Morfofisiología** que es la ciencia que integra el estudio de la partes del cuerpo y sus funciones normales.

El estudio de la **Morfofisiología** es la base fundamental para las carreras de salud.

Al alcanzar los conocimientos requeridos de **Morfofisiología**; el estudiante va a estar en la capacidad de realizar triage, diagnóstico, realizar procedimientos y tratamientos de manera certera en el campo de la enfermería; adquiriendo un criterio científico para el manejo de pacientes.

El adquirir este conocimiento les capacita para ser parte del equipo de trabajo en áreas clínicas y quirúrgicas.

La aplicación de la **Morfofisiología** es crucial para la práctica clínica; porque nos faculta para realizar los procedimientos de enfermería de manera efectiva y segura. Como la administración de inyecciones, la inserción de catéteres y sondas, procedimientos que requieren una precisión anatómica exacta para su realización.

Los contenidos que se detallan en esta guía son requerimientos básicos en la formación del estudiante de enfermería; siendo requerimiento indispensable para la práctica clínica cotidiana.

Orientaciones generales para el estudio de la asignatura

- Revisar los libros base indicados en esta guía para la revisión de la anatomía y fisiología humana, los cuales se encuentran en la biblioteca virtual de TESA.
- Revisar los videos educativos disponibles en la plataforma D2L sobre la anatomía y fisiología por aparatos y sistemas del cuerpo humano.
- Aprovechar al máximo la clase presencial, en la cual se realizan la revisión de casos clínicos orientados por problemas, el examen físico en fantomas y entre pares, para desarrollar un estudio interactivo de la materia.
- Realizar las autoevaluaciones de la guía.
- Elaborar un cronograma de estudio.

- Integrar diferentes fuentes de información fidedigna.
- Fomentar una educación interactiva que facilite el aprendizaje.
- Fortalecer la práctica clínica.
- Controlar tus progresos.
- Aprender con éxito.

Algunas orientaciones que conviene incluir son:

- Querido Búfalo, soy Jeaneth tu tutora, yo te guiaré en la revisión de la materia; te acompañaré paso a paso durante tu proceso de estudio.
- Recuerda que el aprendizaje en el campo de la salud es constante por los cambios permanentes en el área médica.
- Recuerda siempre es necesario mantenerse a la vanguardia de los nuevos conocimientos e investigaciones.
- Al estar en el proceso de formación debes leer mucho y realizar preguntas para poder seguir guiándote en tus dudas y necesidades de aprendizaje. Ten la confianza para comunicarte conmigo y que pueda demostrarte esa empatía que tengo contigo al ser mi valioso estudiante.
- En el transcurso de la presente guía voy a ir realizando varios test para autoevaluación y así darnos cuenta de cómo estamos avanzando en nuestro estudio de la materia.
- El libro base para el estudio de la asignatura lo encuentras en la biblioteca virtual: "Moore Fundamentos de anatomía con orientación clínica" 5ta

edición; te recomiendo este libro porque presenta una cantidad adecuada de descripciones y figuras anatómicas precisas y didácticas para nuestro estudio; además proporciona una completa referencia anatómica con orientación clínica.

- Por lo tanto me parece un texto súper completo y claro lo tenemos a disponibilidad en nuestra biblioteca virtual institucional cuyo enlace es: https://elibro.net/es/lc/tesa/inicio; aquí vamos a encontrar todos los materiales bibliográficos para el estudio de la asignatura.
- Te recomiendo hacer tu propio cronograma de estudio para revisión de la guía y material adicional; yo te sugiero dedicar un promedio de 2 horas tres veces por semana para lograr nuestros objetivos de aprendizaje; ánimo si nos esforzamos un poco vas a alcanzar los conocimientos para superar todas las materias de tu malla académica con mucha facilidad.
- La metodología de estudio es variada, se incluye el estudio de casos clínicos.
- Con toda confianza estoy a disposición de contestar las dudas que tengas sobre la materia durante el proceso de aprendizaje, a través de los canales oficiales de comunicación como correo electrónico o la plataforma D2l.



Estas recomendaciones te permitirán tener un estudio sistemático y fructífero de los temas académicos:

Realiza una lectura comprensiva de la guía y encontrarás los fundamentos básicos y prácticos de la Anatomía y Fisiología.

Por favor no te quedes sólo con esta información debes ampliar con la revisión del material interactivo que te voy a recomendar y con la lectura de otras fuentes bibliográficas.

Estudia cada capítulo con detenimiento y responsabilidad y apóyate con la elaboración de resúmenes y esquemas de los conocimientos.

Aquí te dejo una evaluación para que lo realices antes y después de revisar esta guía; con el fin de tener la idea de los avances en tu aprendizaje de la unidad.

Unidad

Sistema esquelético



Lecciones de la unidad:

- Tema 1 Generalidades
- Tema 1.1 Terminología Anatómica
- Tema 1.2 Los Niveles de Organización
- Tema 2 Composición y clasificación de los huesos
- Tema 2.1 Estructura del Esqueleto Axial
- Tema 2.2 Estructura del Esqueleto Apendicular
- Tema 2.3 Cintura escapular y Miembros superiores
- Tema 2.4 Cintura Pélvica y Miembros inferiores
- Tema 2.5 Fisiología del Sistema Esquelético



Objetivo de la unidad:

El objetivo de la asignatura es que el estudiante logre la capacidad de análisis de la estructura y los componentes orgánicos del ser humano, así como los mecanismos del funcionamiento normal del sistema esquelético, estableciendo su impacto sobre los procedimientos de detección y asistencia en enfermería.

Tema 1:
Generalidades

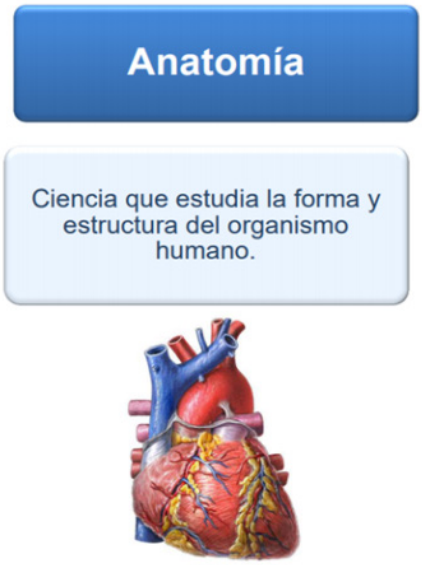

ANATOMIA: significa **ana= a través/ tomía = corte.** Se refiere al estudio a través del corte o disección. Es la ciencia que estudia la composición del organismo, a través de su estudio podemos conocer los componentes de cada órgano o víscera. La anatomía brinda la posibilidad de conocer el cuerpo humano y su estructura normal. (Marieb E. , 2008)

Historia de la Anatomía



La anatomía data desde hace miles de años A.C., su estudio se fortalece en el año 5000 A.C.. Existen libros del siglo V A.C.; fue Hipócrates uno de los pioneros en el estudio, realizo su estudio disecando animales y los comparo con el hombre. Aristóteles siguió con sus estudios. (Moore, 2015) Existen

registros de disecciones realizadas en Egipto aquí fue Erasístrato quien realizó sus estudios en Roma, dejó importantes resultados con sus estudios. (Moore, 2015)

El conocimiento anatómico en la edad media se basaba en la anatomía galénica. Durante este periodo se limitaron realizar disecciones en cuerpos humanos.

En la edad moderna existieron descubrimientos de Andreas Vesalius, al que se le nombro el padre de la anatomía moderna; quien sí pudo realizar disección en cadáveres.

En la edad contemporánea el descubrimiento del microscopio permitió el estudio de la Histología o anatomía microscópica.



Clasificación:

Figura 1
Clasificación de la anatomía



Nota: Imagen tomada clasificación de la anatomía. (Moore, 2015)

1. **Anatomía macroscópica:** estudia estructuras del organismo que se ven a simple vista. Puede ser:
    - **Anatomía regional:** estudia al organismo por regiones.

- **Anatomía sistémica:** estudia cada uno de los sistemas orgánicos.

2. **Anatomía microscópica o Histología** es el estudio de las células y tejidos a través del microscopio.

3. **Anatomía del desarrollo o Embriología** es la que estudia del desarrollo del ser humano desde la concepción hasta el parto.

4. **Neuroanatomía:** estudia al sistema nervioso.

5. **Anatomía funcional:** estudia las funciones de cada órgano.

6. **Anatomía de superficie:** estudia la superficie corporal.

7. **Anatomía radiológica:** realiza el estudio del organismo por técnicas de imagen.

Fisiología: estudia la función del organismo según cada órgano y sistema. (Moore, 2015). Su clasificación es:

1. **Fisiología celular:** estudia la función celular y sus componentes.

2. **Fisiología sistémica:** estudia los sistemas nervioso, endócrino, digestivo cardiovascular, respiratorio; además se encarga de estudiar sus funciones principales.

3. **Fisiología del ejercicio:** se refiere al estudio de los cambios que genera el ejercicio al organismo.

4. **Neurofisiología:** estudia al cerebro y médula espinal en su función de regulación y control.

5. **Fisiología comparativa:** estudia las adaptaciones evolutivas entre el hombre y otras especies.

6. **Fisiología patológica:** estudia los cambios en la función fisiológica que ocurren en enfermedades o condiciones patológicas, ayuda a comprender los mecanismos de las enfermedades.

Terminología Anatómica

El estudio de los términos anatómicos facilita entender la ubicación de los componentes anatómicos.

Tabla 1

Planos anatómicos

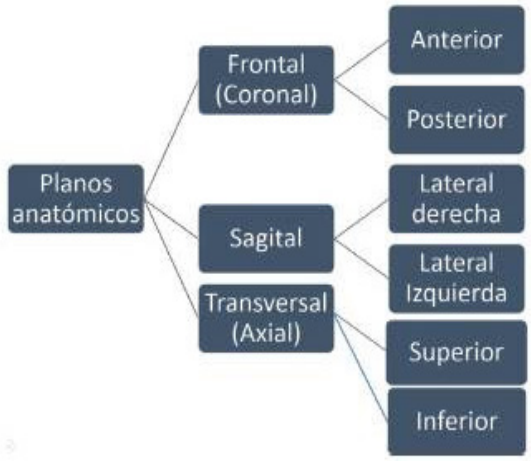

Nota: Tomada de. (Le Vay, 2015)

Dentro de la terminología en anatomía tenemos la descripción de los planos anatómicos, los términos de orientación o de dirección anatómica, la descripción de las regiones del cuerpo que nos ayudan a ubicar las estructuras del cuerpo; también tenemos la descripción de los movimientos del cuerpo. A continuación, vamos a revisarlos de manera individual. Te voy a colocar varias imágenes porque así vamos a entender mejor estos conceptos.

Posición anatómica: es la postura del cuerpo, incluye lo siguiente:

- La cabeza, los ojos y los dedos de los pies dirigidos hacia delante.
- Los brazos adosados a los lados del cuerpo con las palmas hacia delante.
- Los miembros inferiores juntos, con los pies paralelos.

Figura 2
Posición Anatómica



Nota: Imagen tomada de (Marieb E. N., 2008)

Planos anatómicos: existen los siguientes planos anatómicos:

1. **Plano Frontal:** se traza con una línea longitudinal sobre la sutura coronal de la cabeza, lo divide en 2 mitades anterior y posterior.

2. **Plano Sagital:** es una línea vertical que pasa de manera perpendicular al plano frontal, divide al cuerpo humano en 2 mitades derecha e izquierda.

3. **Plano Transversal:** se refiere a la línea que pasa por el ombligo y divide al cuerpo en 2 mitades una superior y una inferior.

Figura 3
Planos anatómicos.

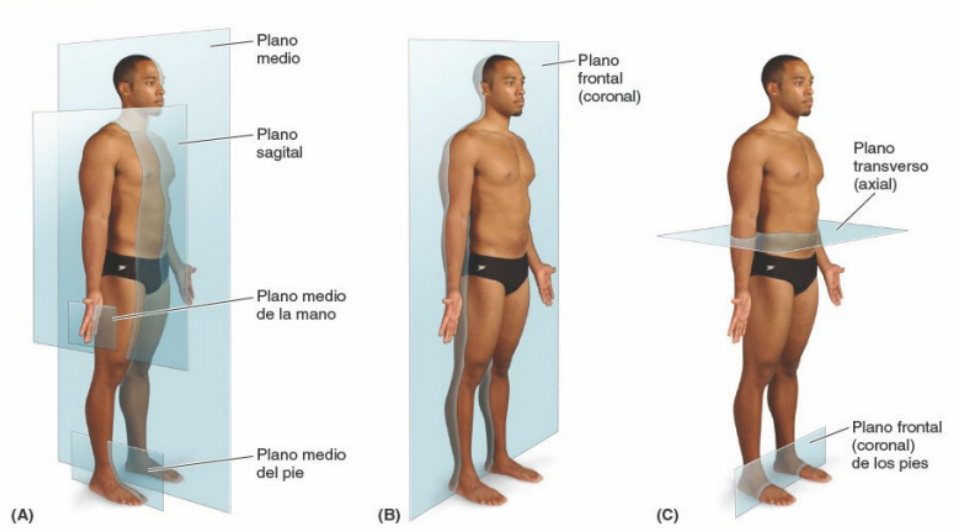

Nota: Imagen tomada de (Moore, 2015)

Luego de estas divisiones podemos tener los siguientes términos de dirección y relación: (Moore, 2015)

- **Superior** es la ubicación más próxima al vértice del cráneo.
- **Craneal** se refiere a la cabeza o cráneo.
- **Inferior** se refiere a cualquier estructura cerca de los pies.
- **Caudal** indica dirección hacia el cóccix en el extremo terminal de la columna.
- **Posterior** es la parte dorsal del cuerpo.
- **Anterior** es la parte ventral del cuerpo.
- **Medial** es la parte más cercana a la línea media.
- **Lateral** es la parte más alejada de la línea media.

Figura 4

Términos de relación

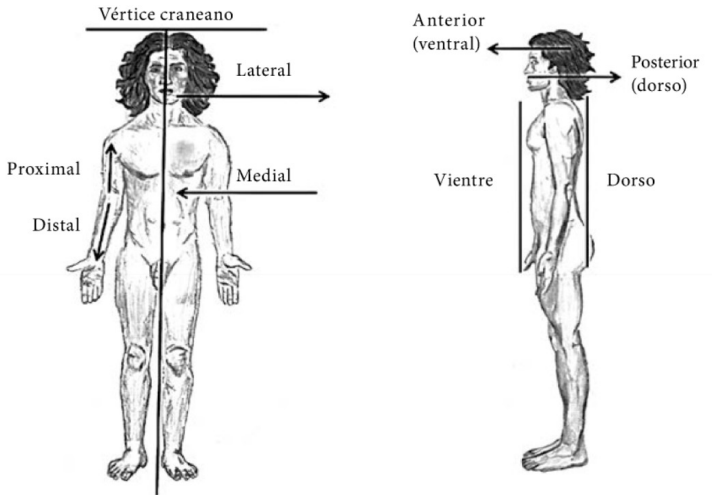

Nota: Imagen tomada de (Luque , 2021)

Figura 5

Términos de relación

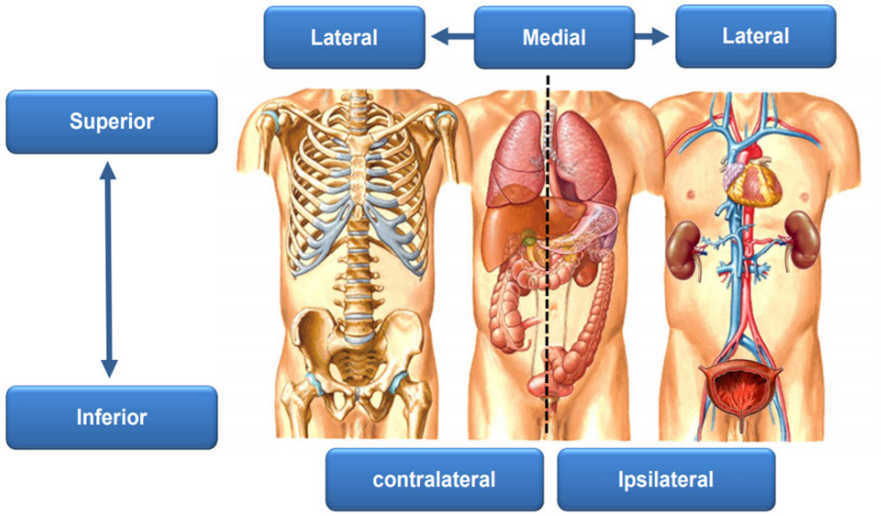

Nota: Imagen tomada de. (Marieb E. , 2008)

Posiciones corporales

Son las posturas que el cuerpo adopta según la posición anatómica; son:

- **Decúbito dorsal o supino:** acostado boca arriba
- **Decúbito ventral o prono:** acostado boca abajo
- **Decúbito lateral o posición inglesa:** acostado de lado

Figura 6

Posiciones corporales.



Nota: imagen tomada de (Marieb E. , 2008)

Los movimientos del cuerpo

El cuerpo realiza varios movimientos en varias direcciones; a continuación, vamos a observar cuáles son:

Figura 7

Términos de movimiento

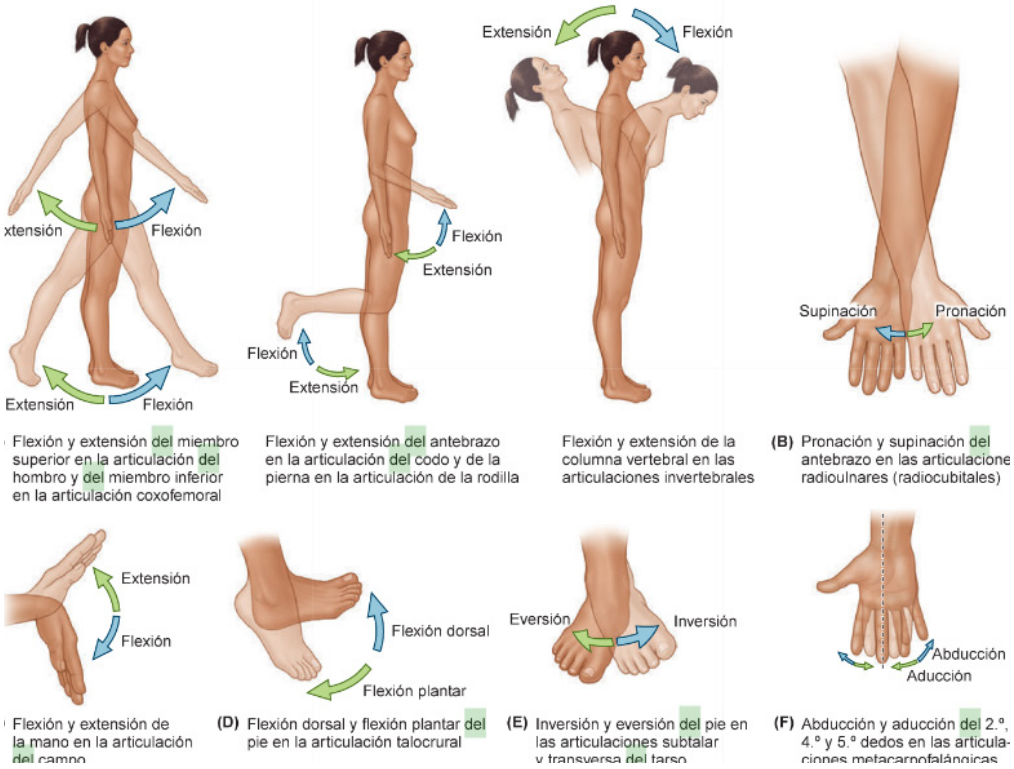

Nota: Términos de movimiento. (Moore, 2015)

Actividades de aprendizaje

Hola te invito a observar el siguiente video para orientarte sobre los temas estudiados: https://www.youtube.com/watch?v=ccwQKHjPHg0

Las cavidades del cuerpo: son las siguientes

- Cráneo
- Columna Vertebral
- Tórax
- Abdomen
- Pelvis

Cada cavidad tiene en su interior varios órganos; como se detalla a continuación:

Figura 8
Cavidad del cuerpo.

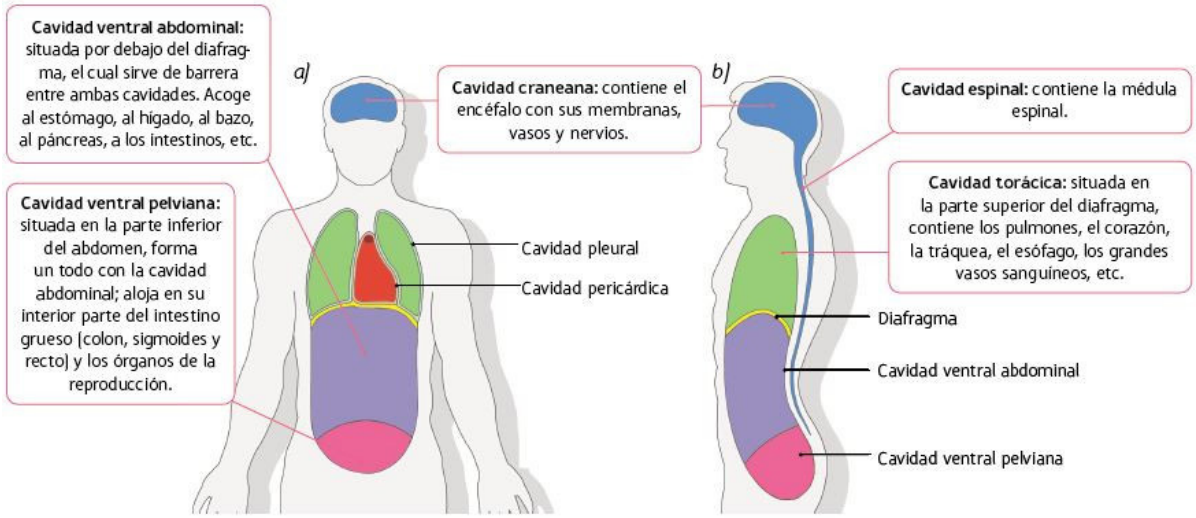

Nota: Imagen tomada de. (Marieb E. , 2008)

Figura 9

Las cavidades corporales

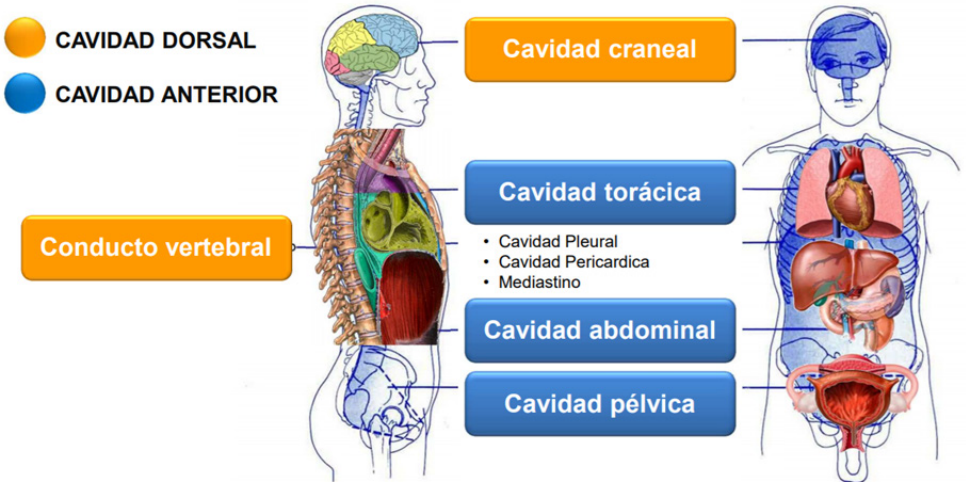

Nota: Imagen tomada de. (Marieb E,.2008)

Las regiones del cuerpo

En el estudio de la anatomía por regiones, se divide al organismo en las siguientes regiones: cabeza, cuello, tórax, abdomen, pelvis, miembro superior e inferior.

Figura 10

Las regiones del cuerpo

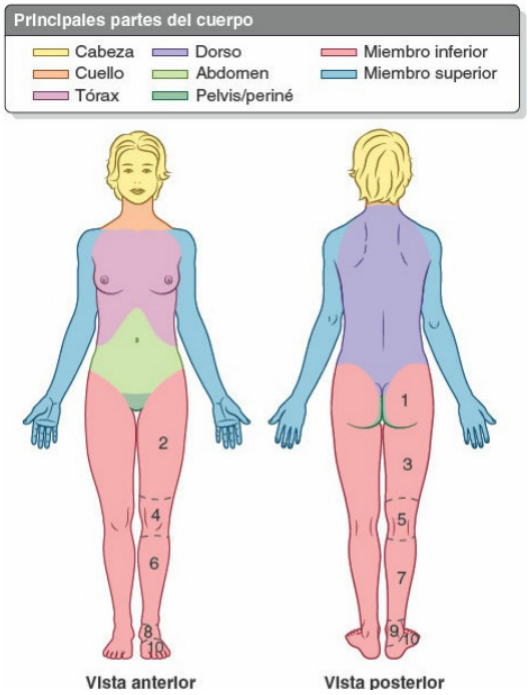

Nota: Imagen tomada de (Moore, 2015)

Figura 11

Topografía regional.

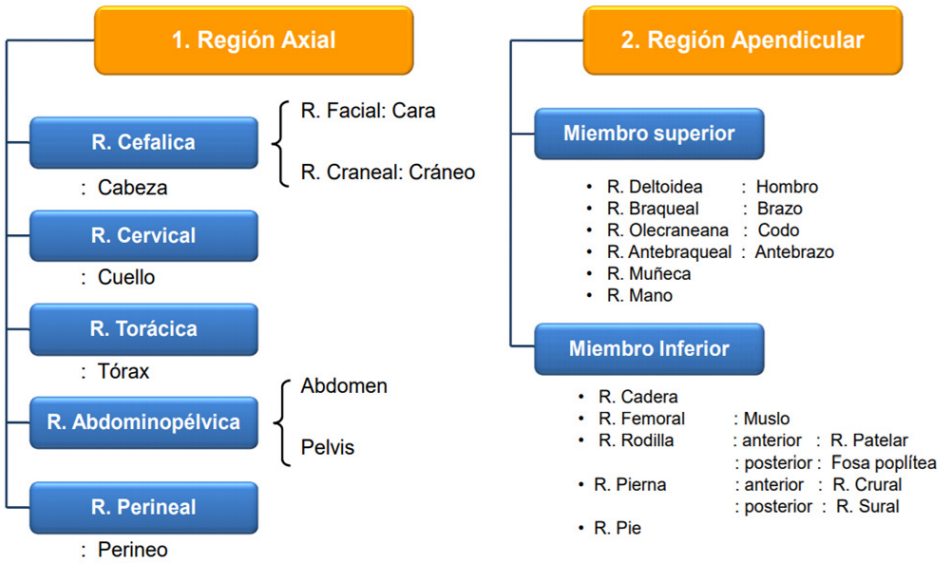

Nota: Imagen tomada de. (Marieb E. N., 2008)

Región cefálica y cervical

Figura 12

Región cefálica y cervical.

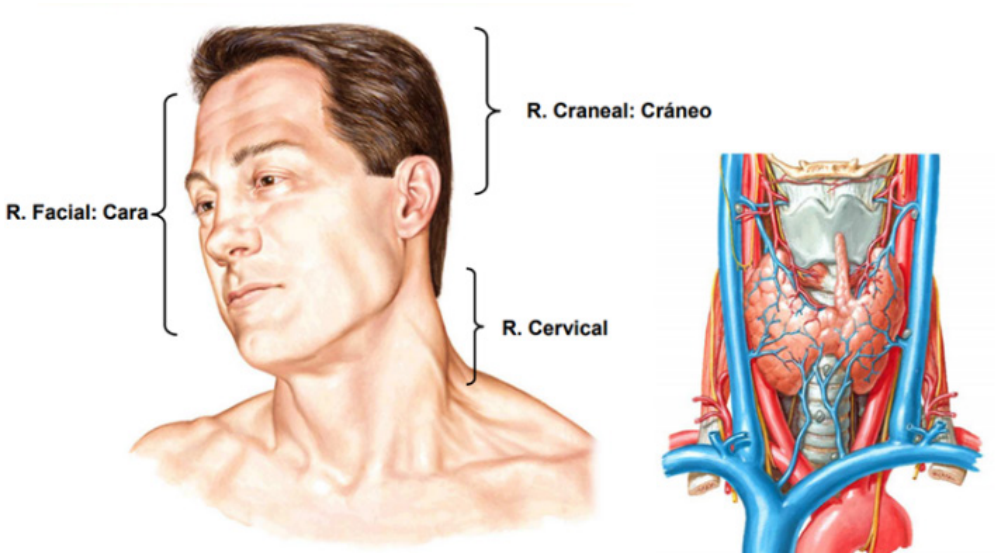

Nota: Imagen tomada de. (Marieb E. N., 2008)

Region Abdominopelvica

Figura 13

Región Abdominopélvica.

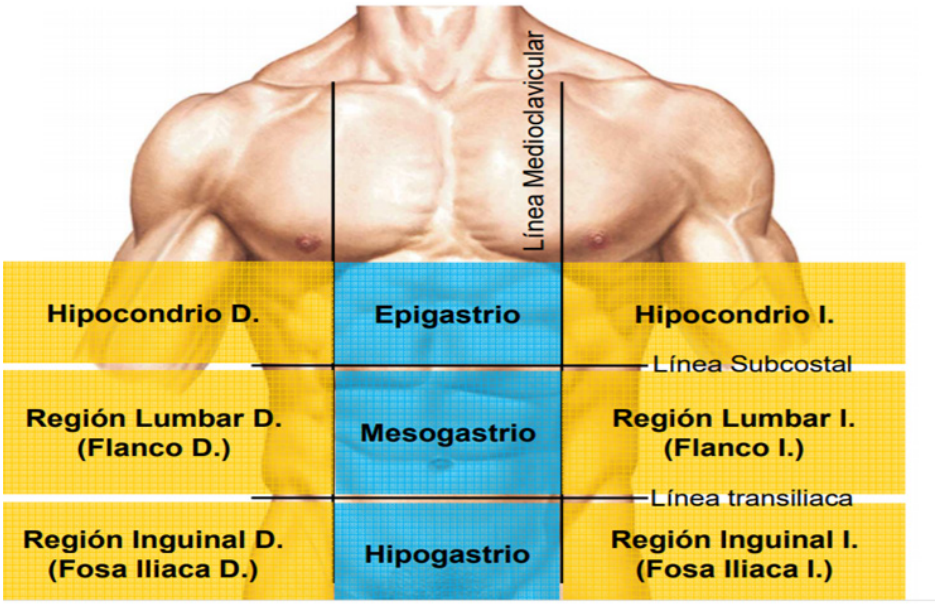

Nota: Imagen tomada de. (Marieb E. N., 2008)

Región Axial

Figura 14

Región Axial.



Nota: Imagen tomada de. (VISIBLE BODY, 2024)

Región Apendicular

Figura 15
Región Apendicular.

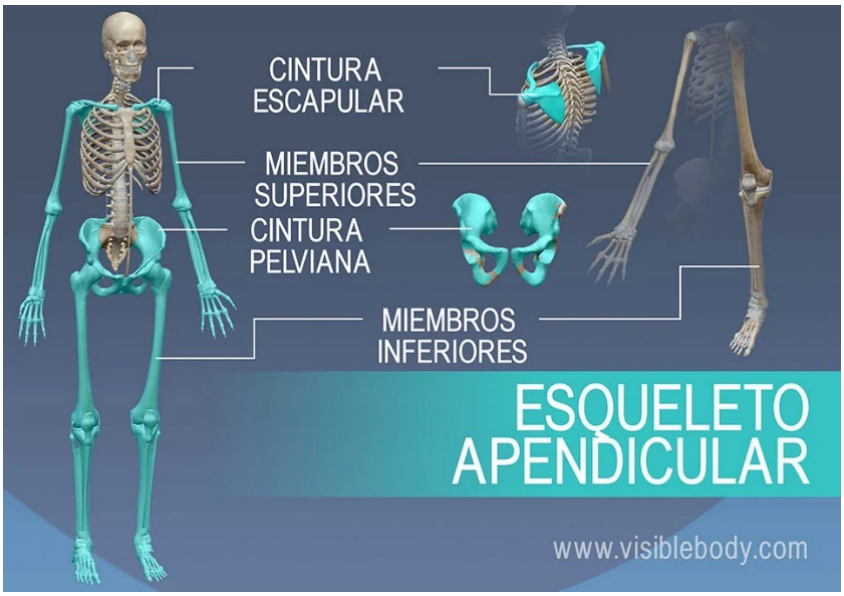

Nota: Imagen tomada de (VISIBLE BODY, 2024)

Niveles de Organización

El organismo está formado por 6 niveles de organización desde el más simple hasta el más estructurado, aquí describo cuales son: (Peate, 2019)

1. **Químico:** formado por átomos y moléculas que realizan reacciones químicas para mantener la vida; se unen para formar células.
2. **Celular:** la célula es la unidad básica del organismo, cumple con todas las funciones: crecimiento, reproducción y muerte. Se unen para formar tejidos.
3. **Tisular:** formado por tejidos que cumplen una mismo función. Los tejidos básicos son epitelial, conectivo, muscular y nervioso. Se unen para formar tejidos.
4. **Órganos:** formado por los órganos del cuerpo. Se unen para formar sistemas.
5. **Sistémico:** están formados por órganos cuya función es la misma y se unen para formar el organismo.
6. **Nivel del organismo:** el organismo está formado por 10 sistemas.

Figura 16

Niveles de organización estructural

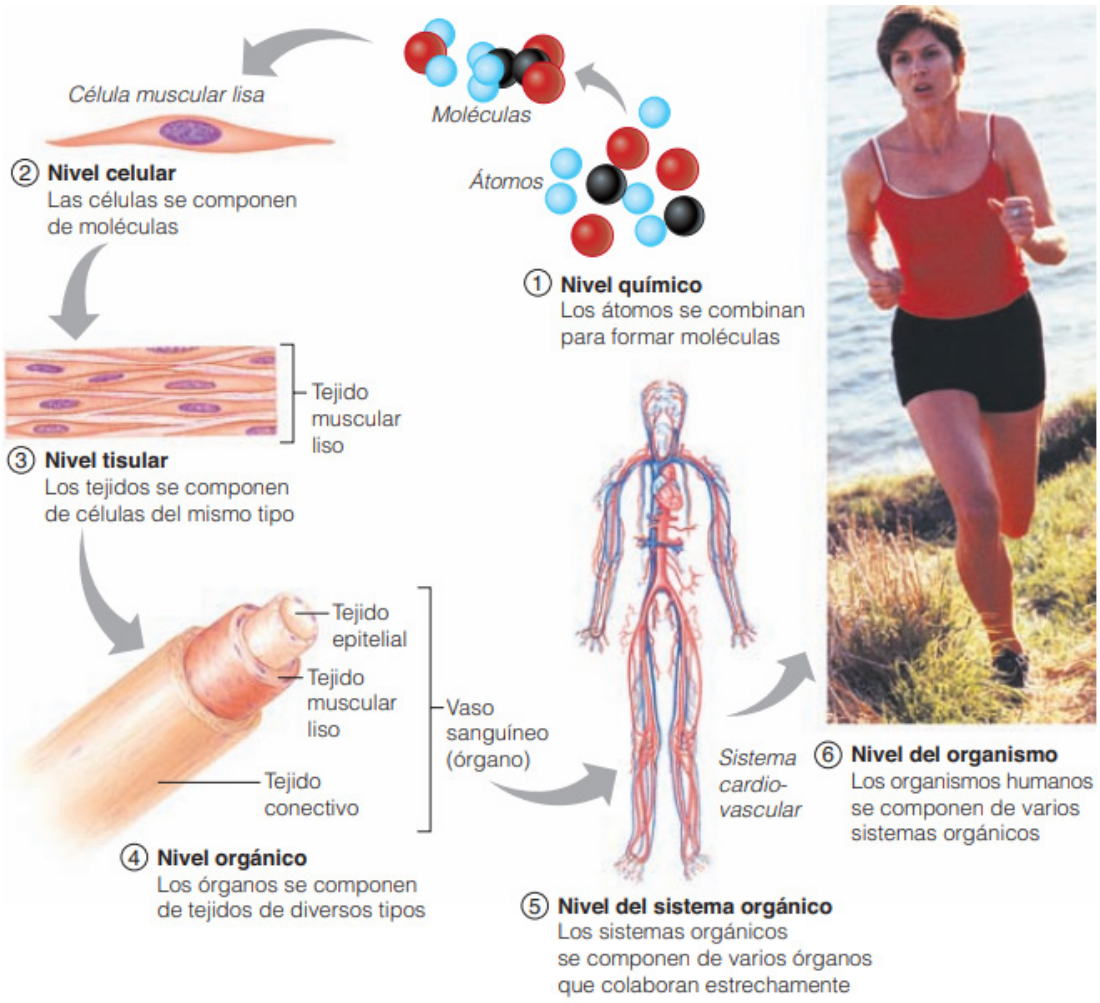

Nota: Imagen tomada de. (Moore, 2015)

> ***Recuerda:*** *Existen 6 niveles de organización: el nivel químico formado por moléculas; el nivel celular formado por células; el nivel tisular formada por tejidos; el nivel de órganos formado por órganos; el nivel sistémico formado por 10 sistemas del cuerpo humano; el nivel del organismo formado por todo el cuerpo humano.*

Tema 2:
Sistema esquelético

El esqueleto está formado por huesos, cartílagos, ligamentos y tendones.

El hueso es tejido conectivo duro, hay hueso compacto y hueso esponjoso. El hueso está protegido por una membrana llamada periostio. (Rhoades, 2012)

En la parte interna de los huesos está la cavidad medular, en donde se forman las células de la sangre. El hueso tiene en sus extremos las epífisis y la diáfisis que se encuentra entre las epífisis.

Figura 17
Partes de la estructura de los huesos.

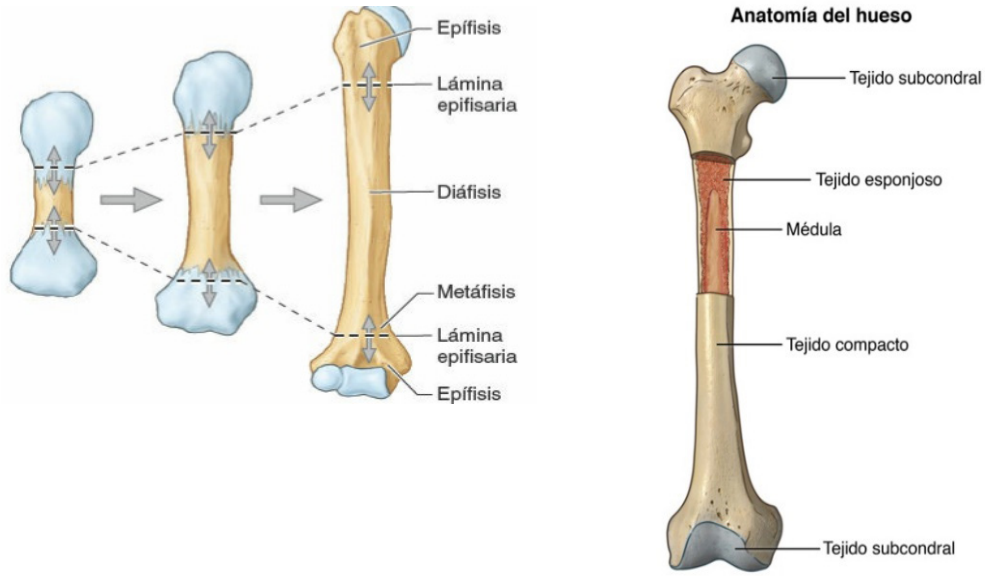

Nota: Imagen tomada de. (Moore, 2015)

Figura 18

Composición de los huesos

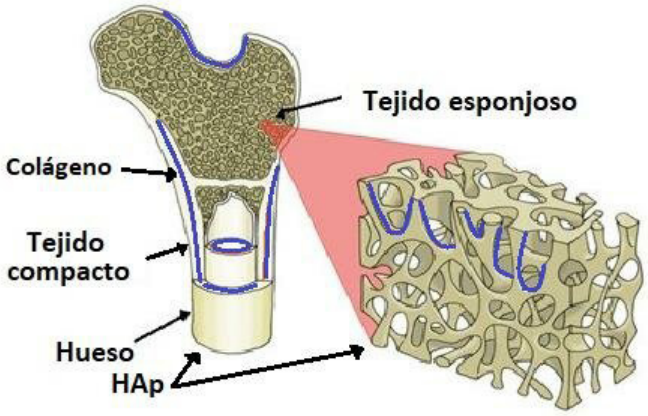

Nota: Imagen tomada de. (Moore, 2015)

Figura 19

Composición química de los huesos.

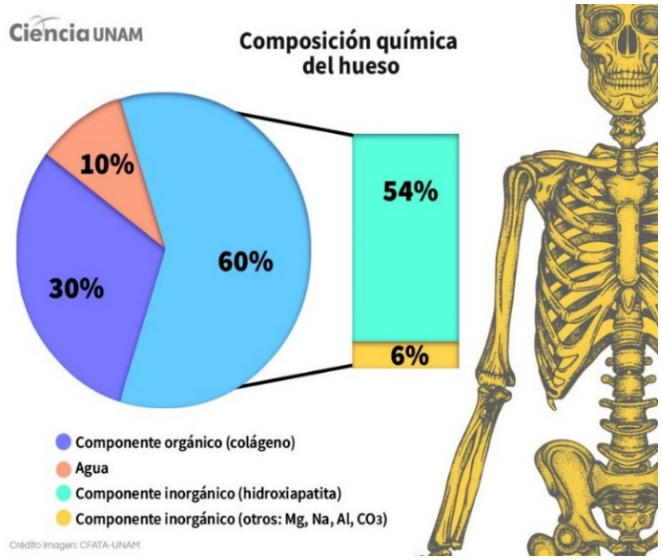

Nota: Imagen tomada de. (Moore, 2015)

Los huesos se clasifican según su forma en: largos, cortos, planos, irregulares, sesamoideos o accesorios; como podemos observar a continuación:

Figura 20

Clasificación de los huesos.



Nota: Imagen tomada de. (VISIBLE BODY, 2024)

El cartílago es tejido conectivo flexible que forma parte de la articulación que es la unión entre 2 o más huesos. La función del cartílago es proteger la superficie del hueso y evitar el roce o fricción y permitir los movimientos articulares. Los ligamentos son tejido fibroelástico que se encarga de unir al hueso con hueso dentro de las articulaciones; y los tendones son tejido fibroelástico que se encarga de unir el hueso con el músculo. (Le Vay, 2015)

Figura 21

Ligamentos y tendones.

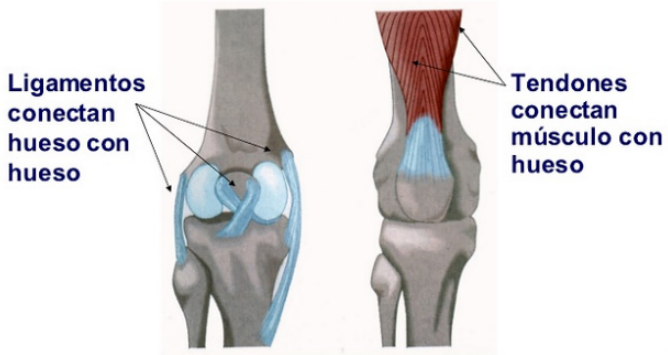

Nota: Imagen tomada de. (Luque , 2021)

Esqueleto Axial

En el esqueleto existen aproximadamente 206 huesos. El esqueleto axial está formado por la cabeza, el tórax, la columna; el esqueleto apendicular está compuesto por cintura escapular, miembro superior, cintura pélvica y miembro inferior. (Moore, 2015)

El esqueleto axial es un eje central del cuerpo, porque sostiene a la cabeza y tórax.

Figura 22

Distribución de la Región axial y apendicular.

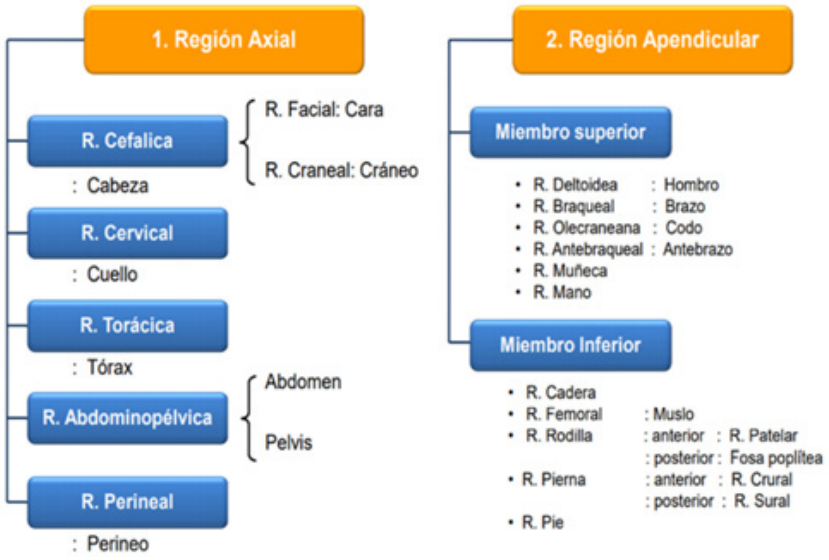

Nota: Imagen tomada de. (Moore, 2015)

Tabla 2

Huesos del Esqueleto Axial

Estructura	Número de huesos
Cabeza	
Cráneo	8
Cara	14
Total	**22**
Hioides	1
Huesecillos auditivos	6
Columna vertebral	26
Tórax	
Esternón	1
Costillas	24
Total	**25**
Número total de huesos en el esqueleto axial	**80**

Nota: Tabla tomada de. (Marieb E. , 2008)

Huesos de cabeza y cara

La cabeza sostiene y protege al cerebro, tiene 8 huesos: frontal, parietales, temporales, occipital, esfenoides, etmoides. (Rizzo, 2011)

Figura 23
Huesos del cráneo.

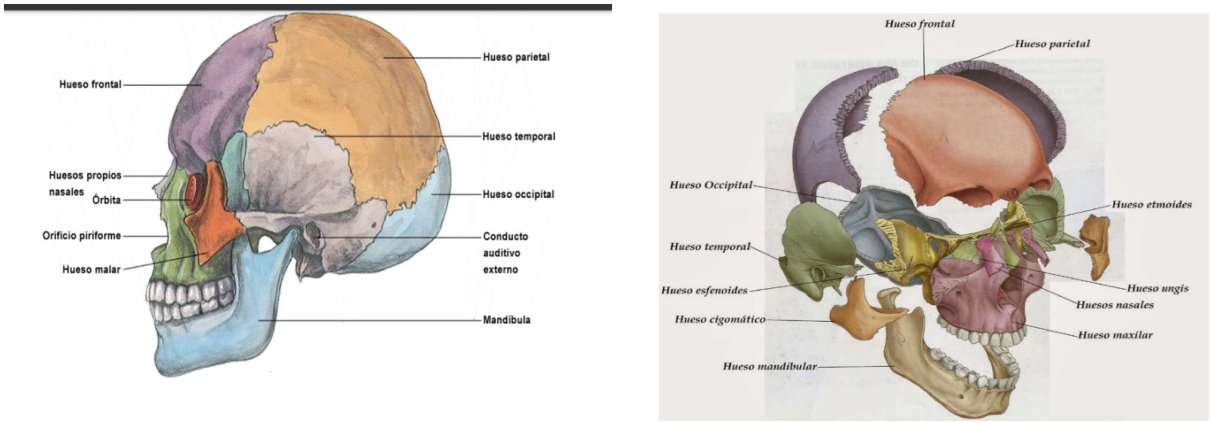

Nota: Imagen tomada de. (Luque , 2021)

La cara tiene 22 huesos, el único móvil es la mandíbula o maxilar inferior, aquí los vemos en el siguiente gráfico.

Figura 24
Huesos de la cara.

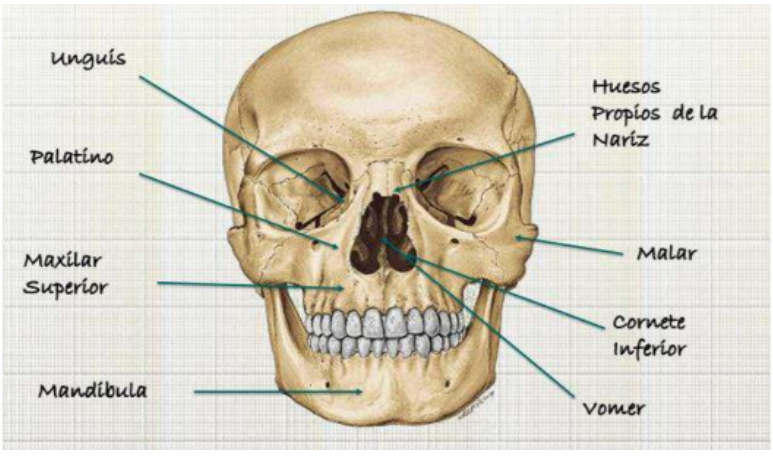

Nota: Imagen tomada de. (Luque , 2021)

Actividades de aprendizaje

Te invito a revisar en el siguiente video toda la información acerca de estas estructuras tan importantes, es muy corto y te va a ayudar a entender mejor la anatomía de la región de cabeza y cráneo https://www.youtube.com/watch?app=desktop&v=aJBBsWYMkSo

La Columna

La columna se conecta con la base del cráneo y tiene 26 vértebras; es la que permite los movimientos y sostén del cuerpo. Por dentro de las vértebras recorre la médula espinal que traslada el impulso nervioso desde el encéfalo hasta el resto del cuerpo. Encontramos la siguiente distribución de las vértebras: siete cervicales, doce dorsales, cinco lumbares, cinco sacras, cuatro coxígeas; cada una de ellas con características propias. (Rizzo, 2011)

Figura 25

Estructura de la columna vertebral.

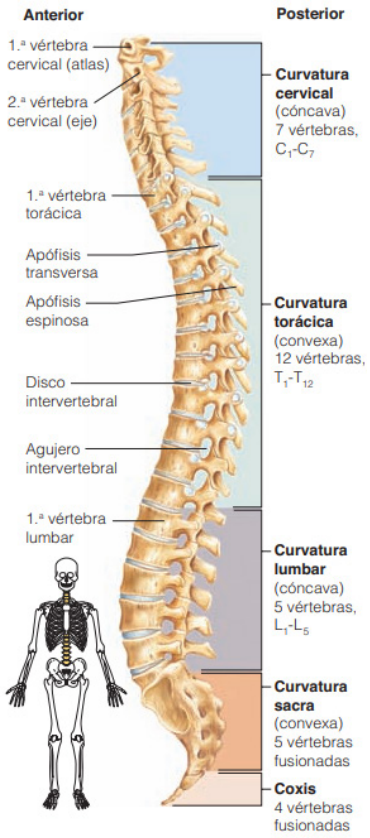

Nota: Imagen tomada de (Moore, 2015)

Figura 26

Estructura de la vértebra.

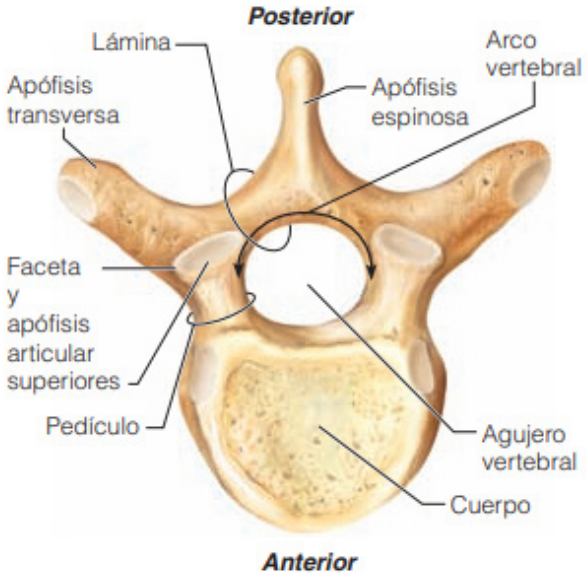

Nota: Imagen tomada de (Moore, 2015)

El Tórax

El tórax tiene al esternón en el centro, al cual se unen las costillas y estas se unen en la parte posterior con las vértebras. La función del tórax es la protección de órganos vitales como el corazón y pulmones. El tórax se separa del abdomen por el músculo diafragma. Ahora vamos a ver sus componentes:

Figura 27

Estructura del tórax.

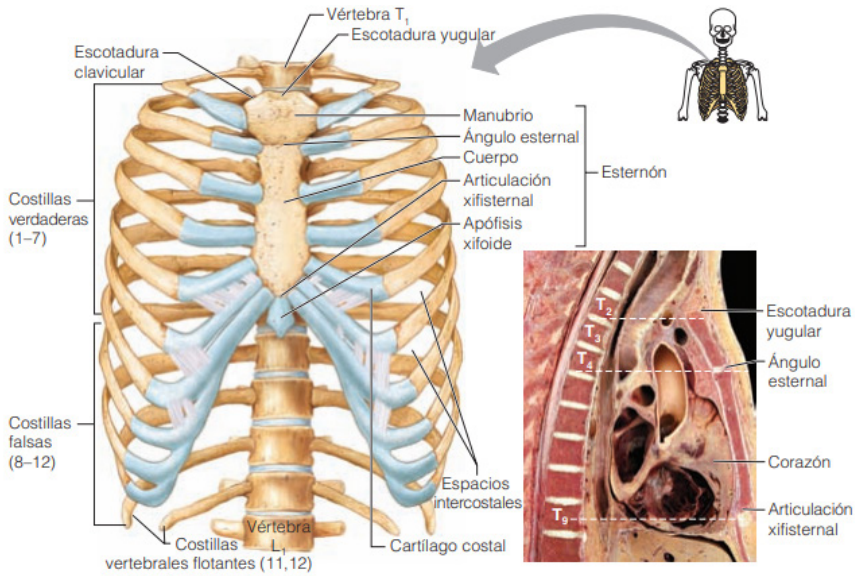

Nota: Imagen tomada de (Moore, 2015)

El Esqueleto Apendicular

Los miembros superiores e inferiores están formando al esqueleto apendicular su distribución la veremos en la siguiente tabla:

Tabla 3

Esqueleto apendicular.

Estructura	Número de huesos
Cintura escapular	
Clavícula	2
Omóplato	2
Total	**4**
Miembro superior	
Húmero	2
Cúbito	2
Radio	2
Carpianos	16
Metacarpianos	10
Falanges	28
Total	**60**
Cintura pélvica	
Huesos pélvicos	2
Extremidad inferior	
Fémur	2
Rótula	2
Peroné	2
Tibia	2
Tarsianos	14
Metatarsianos	10
Falanges	28
Total	**60**
Número total de huesos en el esqueleto apendicular	**126**
Número total de huesos en el esqueleto humano adulto	**206**

Nota: Imagen tomada de. (Marieb E. N., 2008)

Figura 28

Esqueleto apendicular.

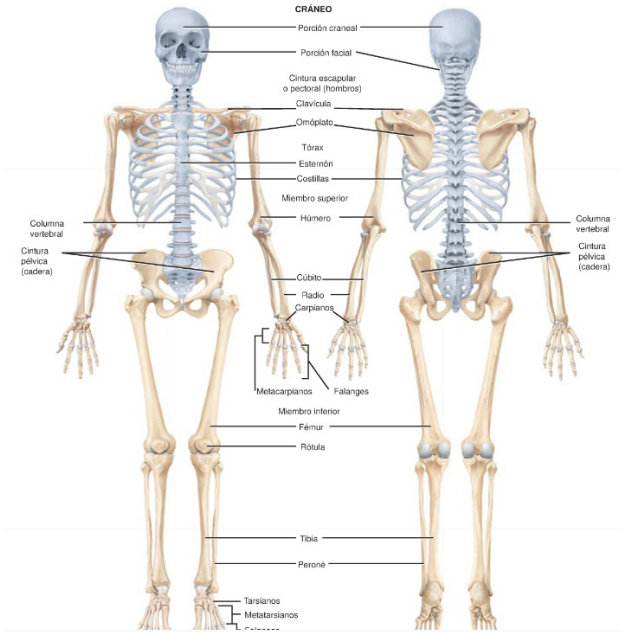

Nota: Imagen tomada de (Peate, 2019)

Ahora vamos a detallar y describir los huesos que componen nuestras extremidades tanto superiores como inferiores.

Cintura Escapular y Miembro Superior

Cintura Escapular

Está conformada por la escápula u omóplato y la clavícula; la escápula se une con el húmero para formar el brazo.

Figura 29

Cintura Escapular.

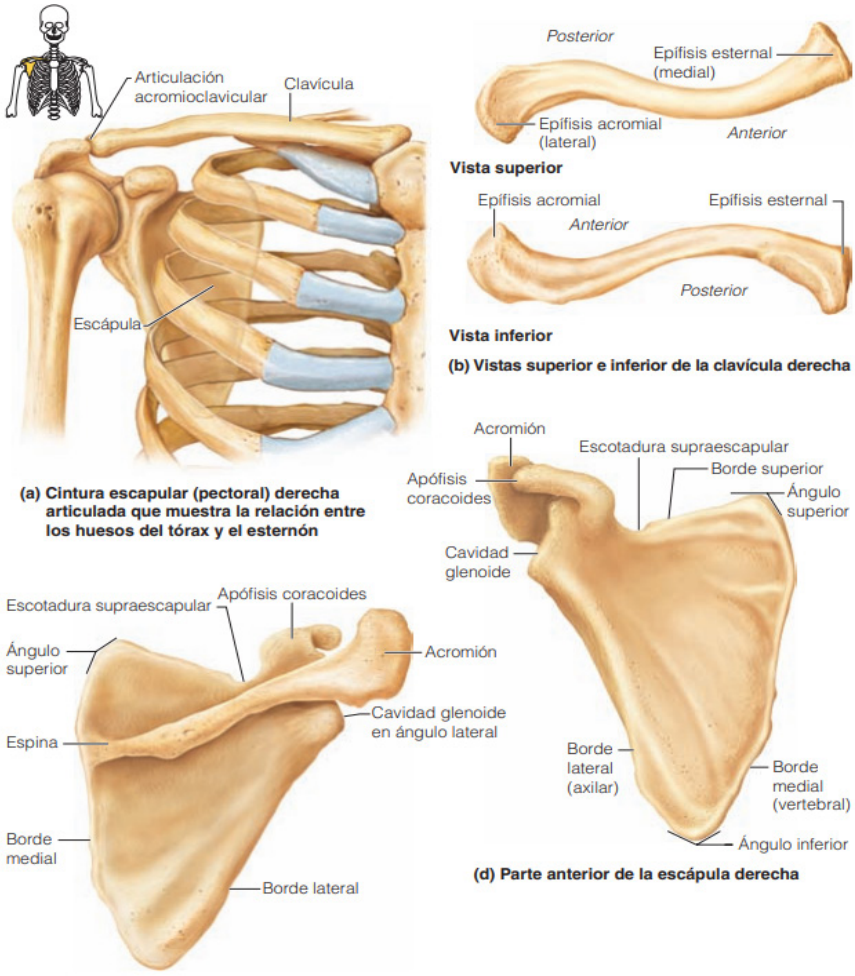

Nota: Imagen tomada de (Marieb, 2008)

El Miembro Superior

Está compuesto por el húmero que forma el brazo; el cúbito y el radio que forman el antebrazo. La mano tiene ocho huesos que componen el carpo; cinco huesos que forman el metacarpo y catorce huesos que forman las falanges que son parte de los dedos.

Figura 30

Huesos del brazo y antebrazo.

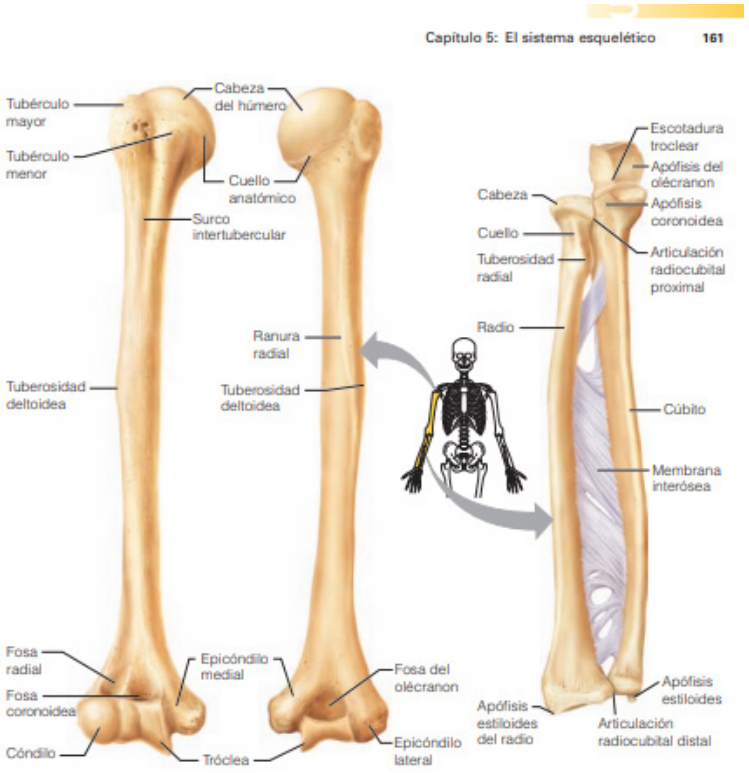

Nota: Imagen tomada de. (Marieb, 2008)

Figura 31

Huesos de la mano.



Nota: Imagen tomada de. (Marieb, 2008)

Cintura Pélvica y Miembro Inferior

Cintura Pélvica

Los huesos isquion, pubis e íleon están formando la cintura pélvica.

Figura 32
Cintura Pélvica.

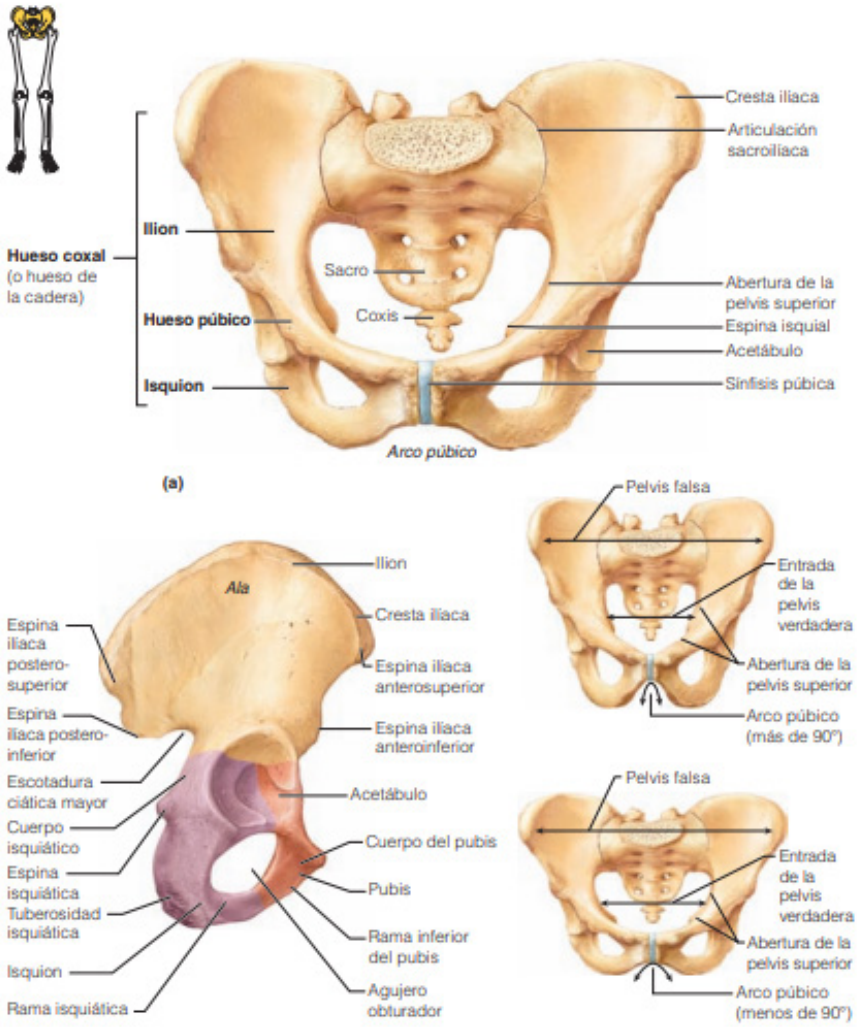

Nota: Imagen tomada de. (Marieb, 2008)

El Miembro Inferior

Formado por el fémur, tibia, peroné y los huesos del pie con siete huesos del tarso, cinco huesos del metatarso, catorce falanges que forman los dedos.

Figura 33

Huesos del muslo y pierna.

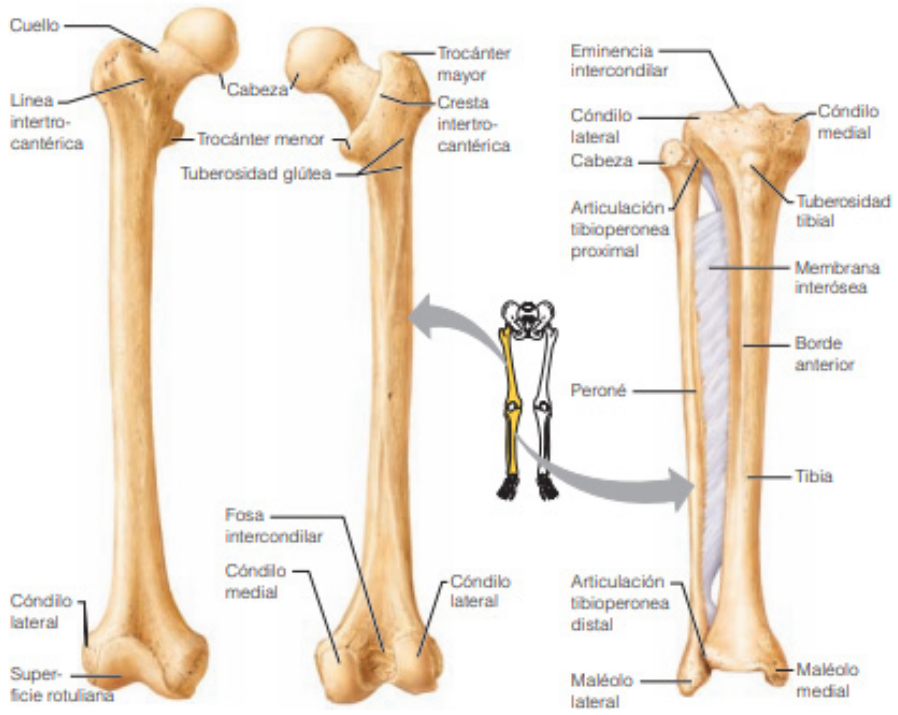

Nota: Imagen tomada de. (Marieb, 2008)

Figura 34

Huesos del pie, tarso y metatarso.

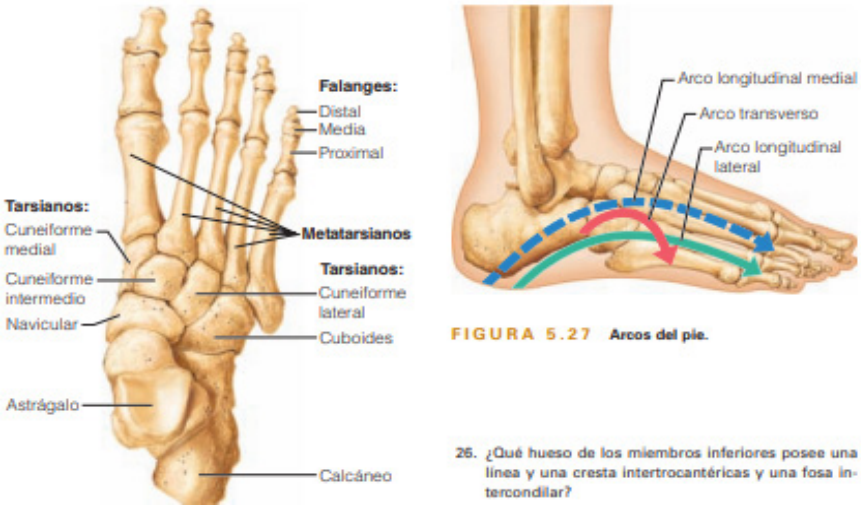

Nota: Imagen tomada de. (Marieb, 2008)

Fisiología - Sistema Esquelético

El sistema esquelético tiene las siguientes funciones:

- **Locomocion:** es el movimiento que permite trasladarse de un lugar a otro al permitir generar el movimiento del cuerpo.
- **Sosten:** permite mantener las diferentes posturas.
- **Almacenamiento:** permite guardar minerales como calcio, magnesio y zinc.
- **Proteger:** dar protección a los órganos del cuerpo.
- **Hematopoyesis:** producción de células de la sangre: glóbulos blancos, rojos y plaquetas.

Figura 35

Sistema esquelético estructura y funciones. (Rizzo, 2011)

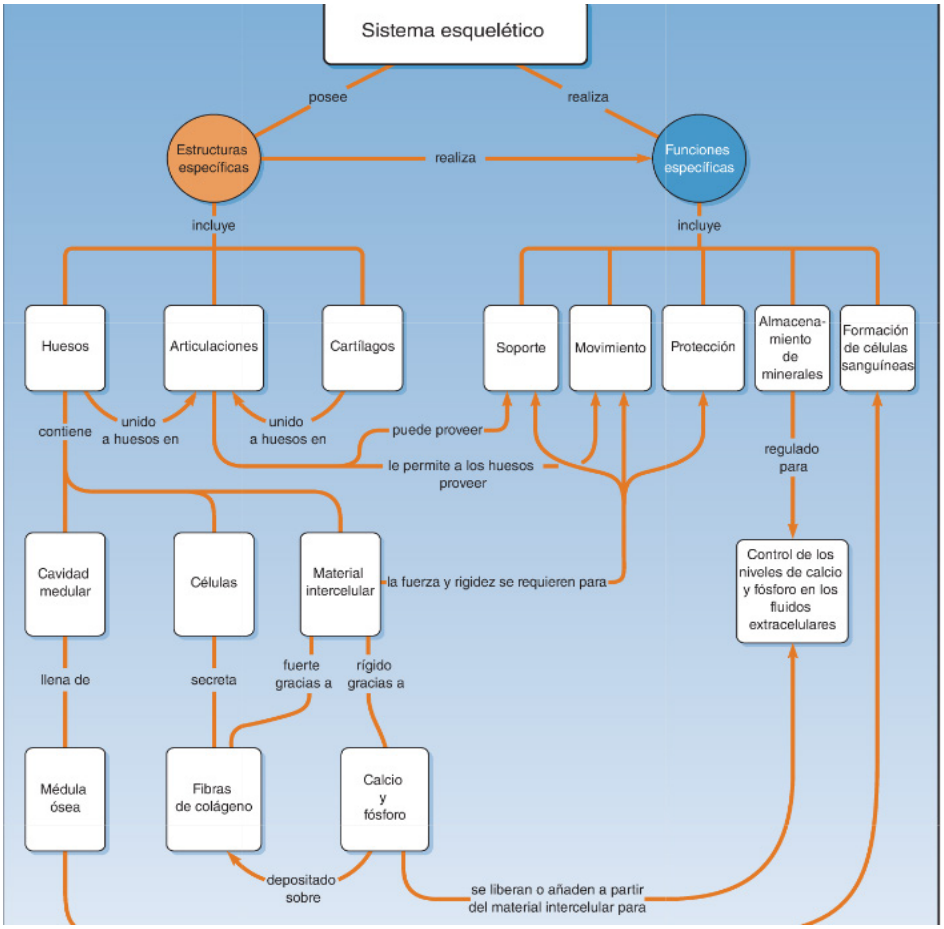

Nota: Imagen tomada de (Rizzo, 2011)

Actividades de aprendizaje

Para conocer un poco más de cada una te invito a revisar la bibliografía en el siguiente enlace https://elibro.net/es/ereader/tesa/93204 capítulo 7.

Resultados de aprendizaje:

RA1: Distinguir la estructura, componentes y funcionamiento del sistema esquelético, identificando los procesos físicos y anatómicos del ser humano y el rol de estos en la detección y asistencia en enfermería.

Evaluación

Cuáles son las funciones del sistema esquelético:

a. Protección de órganos

b. Sostén del cuerpo

c. Movimiento del cuerpo

d. Producción de células sanguíneas

e. Todas son correctas

Los huesos se clasifican en:

a. Largos

b. Cortos

c. Irregulares

d. Todo es correcto

e. Todo es incorrecto

¿El cartílago forma parte de la estructura de una articulación?

Verdadero ( ) Falso ( )

El esqueleto axial está conformado por: miembro superior y miembro inferior.

Verdadero ( ) Falso ( )

El esqueleto axial está conformado por: cabeza, tórax, columna vertebral.

Verdadero ( ) Falso ( )

El cráneo está formado por los siguientes huesos:

a. Frontal, Temporal, Parietal, Occipital

b. Fémur, tibia, peroné

c. Tarso y Metatarso

d. Esternón y costillas

Bibliografía específica:

MOORE, K. L. DALLEY II, A. F.; AGUR, A. M. R. Moore. Fundamentos de anatomía con orientación clínica. 5. ed. L'Hospitalet de Llobregat, Barcelona: Wolters Kluwer Health,2015.711p. Disponible en: https://elibro.net/es/ereade/tesa/125907?page=1. Consultado en: 31 Aug 2024.

LE VAY, D. Anatomía y fisiología humana. 2. ed. Barcelona: Editorial Paidotríbo, 2015.

422 p. Disponible en: https://elibro.net/es/ereade/ tesa/119186?page=1Consultado en: 31 Aug 2024.

LUQUE BERNAL, R. M. (II.). Introducción a la anatomía. ed. Bogotá: Editorial Universidad del Rosario, 2021.281p. Disponible en:

https://elibro.net/es/ereade/tesa/198503?page=1Consultado en: 31 Aug 2024.

RIZZO, D. Fundamentos de anatomía y fisiología. 3. ed. México, D.F: Cengage Learning,2011.570 p. Disponible en: https://elibro.net/es/ereade/tesa/93204?page=1 Consultado en: 31 Aug 2024.

PEATE, I. (II.), NAIR, M. (II.); PALACIOS MARTINEZ, J. R. (Trad.). Anatomía y fisiología

para enfermeras. ed. Ciudad de México: Editorial El Manual Moderno, 2019. 656 p. Disponible en: https://elibro.net/es/ereade/tesa/131276?page=2Consultado en: 31 Aug 2024.

RHOADES, R. A.; BELL, D. R. Fisiología médica: fundamentos de medicina clínica. 4. ed. Barcelona: Wolters Kluwer Health, 2012.841p. Disponible en:

https://elibro.net/es/ereade/tesa/125734?page=1Consultado en: 31 Aug 2024.

MARIEB, E. N. Anatomía y Fisiología Humana. Holyoke Community College, 9. Ed, edición, España, Pearson Educación S.A, 2008: Disponible en: https://archive.org/details/libro-ifssa-anatomia.y.-fisiologia.-humana.-marieb-completo/page/n7/mode/2up1Consultado en: 31 Aug 2024.

VISIBLE BODY. (08 de 2024). Obtenido de VISIBLE BODY: https://www.visiblebody.com/es/learn/skeleton/types-of-bones

Unidad 2

Sistema muscular



Lecciones de la unidad:

- Tema 1. Clasificación de los músculos: Músculo liso, Músculo estriado, Músculo cardíaco
- Tema 2. Descripción de los músculos del cuerpo
- Tema 3. Fisiología del Sistema Muscular



Objetivo de la unidad:

El objetivo es que el estudiante logre la capacidad de análisis de la estructura y los componentes orgánicos del ser humano, así como los mecanismos del funcionamiento normal del sistema muscular, estableciendo su impacto sobre los procedimientos de detección y asistencia en enfermería.

Tema 1:
Músculos liso-estriado-cardíaco

Los músculos son las unidades donde se genera el movimiento del cuerpo. El músculo se une al hueso por los tendones y contribuye al movimiento del cuerpo; el músculo toma su energía del ATP almacenado en el organismo. (Moore, 2015)

Los músculos se clasifican según las fibras que los componen y son:

- **Músculo liso:** son músculos que se mueven de manera involuntaria y se encuentran en los órganos y vísceras.
- **Músculo estriado:** es el músculo que se mueve de manera voluntaria, se encuentra pegado a los huesos para generar el movimiento.
- **Músculo cardíaco:** es el músculo especial que está formando las paredes del corazón; es especial porque tiene las características del músculo estriado y del liso.

Figura 36

Clasificación de los músculos según sus libras y estructura.

Característica	Esqueléticos	Cardiacos	Lisos
Ubicación en el cuerpo	Adheridos a los huesos o, en el caso de algunos músculos faciales, a la piel	En las paredes del corazón	Principalmente en las paredes de los órganos viscerales huecos (no el corazón)
			

Nota: Imagen tomada de. (Marieb E. N., 2008)

Los músculos también se clasifican según su forma:

Figura 37

Clasificación de los músculos según su forma.

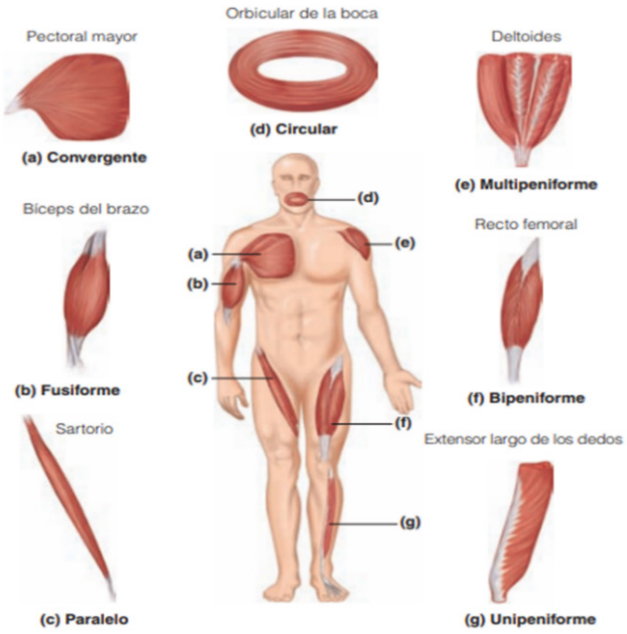

Nota: Imagen tomada de (Marieb E. N., 2008)

Figura 38

Los músculos se clasifican según su función de movimiento en:

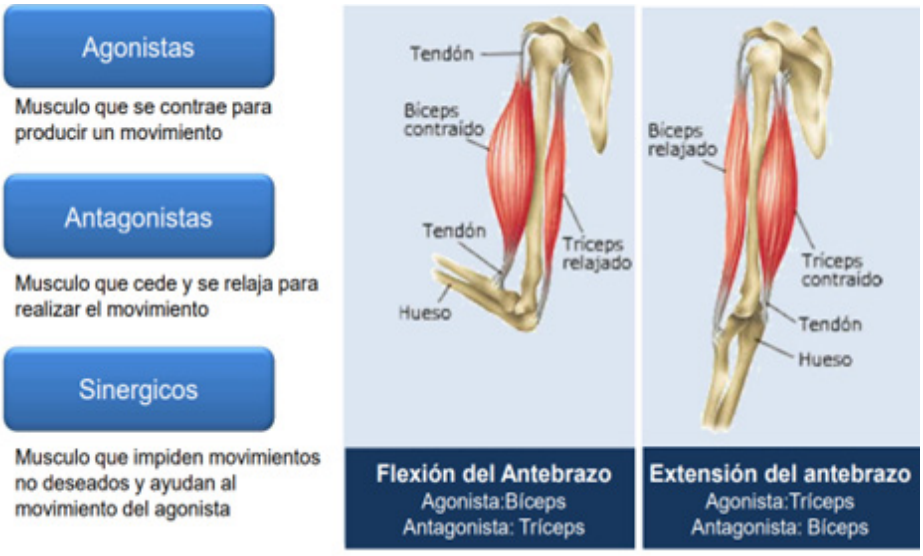

Nota: Imagen tomada de. (Marieb E. N., 2008)

Tema 2:
Los músculos del cuerpo

Existen aproximadamente 650 músculos en todo el organismo. Los músculos se disponen por regiones en el cuerpo humano. Al momento vamos a enumerar los músculos estriados según las siguientes regiones: cabeza y cara, tórax, abdomen, miembro superior; miembro inferior. En la cabeza y cara se encuentran los siguientes músculos:

Figura 39

Cabeza y región facial

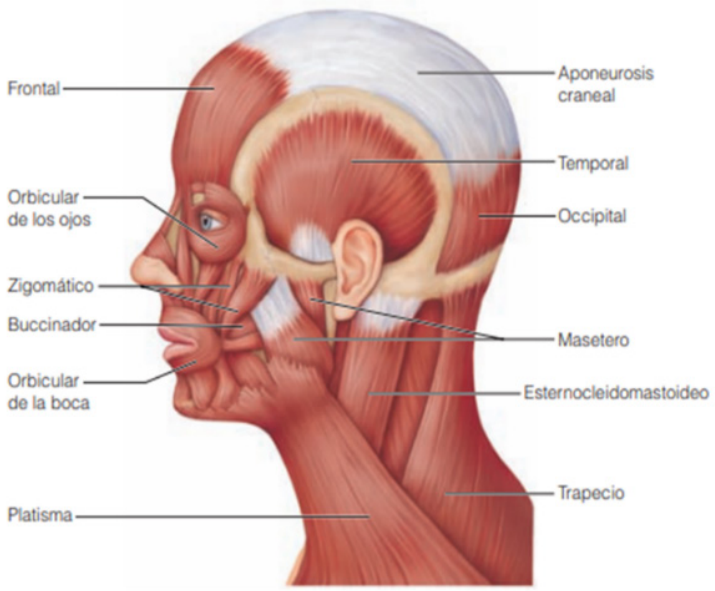

Nota: Imagen tomada de (Marieb E. N., 2008)

Figura 40

Cabeza y región facial

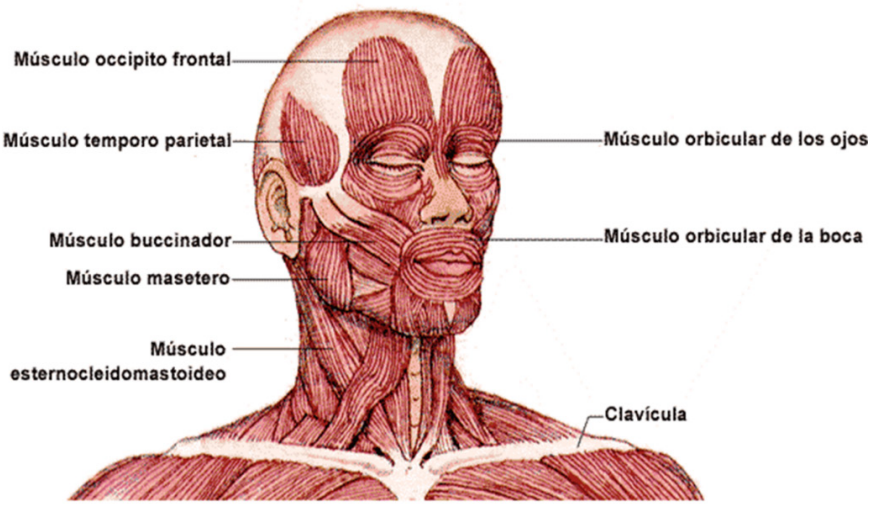

Nota: Imagen tomada de (Marieb E. N., 2008)

Tabla 4

Cabeza y cuello.

Músculos de la cabeza y el cuello			
Frontal	Aponeurosis craneal	Piel de las cejas	Eleva las cejas
Orbicular de los ojos	Hueso frontal y maxila	Tejido alrededor de los ojos	Hace guiñar y cierra los ojos
Orbicular de la boca	Mandíbula y maxila	Piel y músculo alrededor de la boca	Cierra y saca hacia fuera los labios
Temporal	Hueso temporal	Mandíbula	Cierra la mandíbula
Zigomático	Hueso zigomático	Piel y músculo en las comisuras de los labios	Eleva las comisuras de los labios
Masetero	Hueso temporal	Mandíbula	Cierra la mandíbula
Buccinador	Maxila y mandíbula cerca de los molares	Orbicular de la boca	Comprime la mejilla como al silbar o chupar; sujeta la comida entre los dientes durante el masticado
Esternocleidomastoideo	Esternón y clavícula	Hueso temporal (proceso mastoideo)	Flexiona el cuello; gira la cabeza
Platisma	Tejido conectivo que cubre los músculos superiores del pecho	Tejido alrededor de la boca	Tira hacia abajo de las comisuras de los labios

Nota: Tabla tomada de. (Marieb E. , 2008)

Los músculos del abdomen y tórax son los Pectorales ubicados en la región anterior del pecho, los Rectos abdominales ubicados en la parte anterior del abdomen, los Oblicuos internos, externos, Transversos Abdominales también ubicados en la parte ventral del cuerpo.

Figura 41
Abdomen

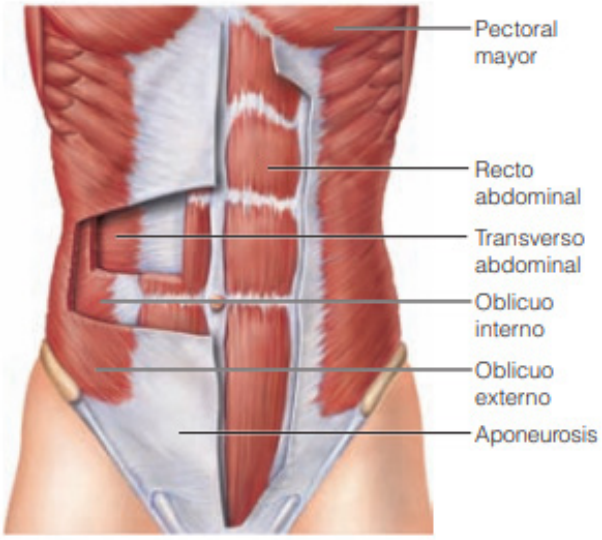

Nota: Imagen tomada de. (Marieb E. N., 2008)

En la región posterior del tórax se ubican los músculos Trapecio, Dorsales, Espinales, Esternocleidomastoideo que favorecen el movimiento de la espalda.

Figura 42
Los músculos del tórax posterior.

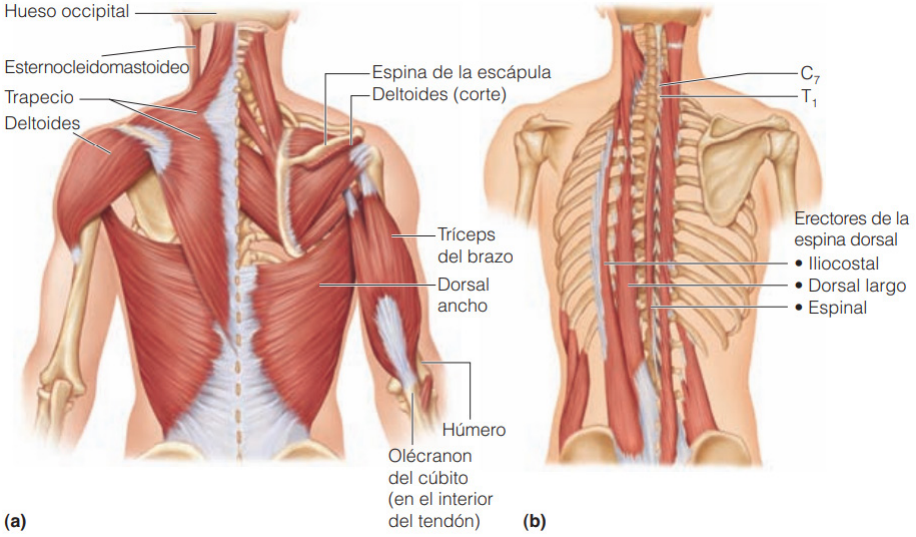

Nota: Imagen tomada de. (Marieb E. N., 2008)

El miembro superior incluye al Deltoides, el Bíceps, Braquial, Braquiorradial.

Figura 43

El miembro superior:

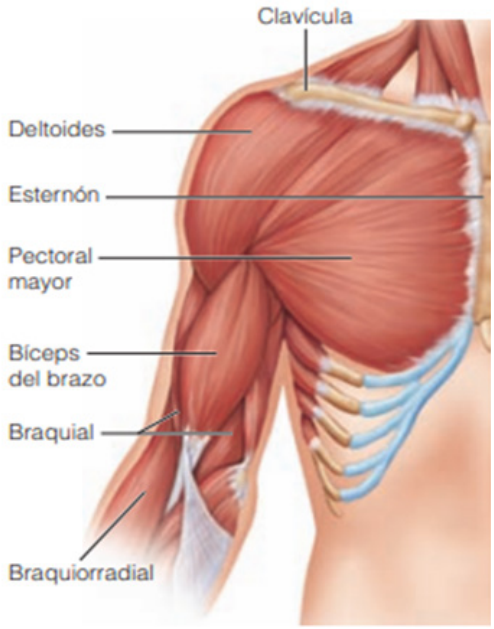

Nota: Imagen tomada de. (Marieb E. N., 2008)

El miembro inferior está compuesto por los glúteos, los músculos aductores del miembro inferior, bíceps femoral, semitendinoso, semimembranoso, gastronemio.

Figura 44

Los músculos del miembro inferior.

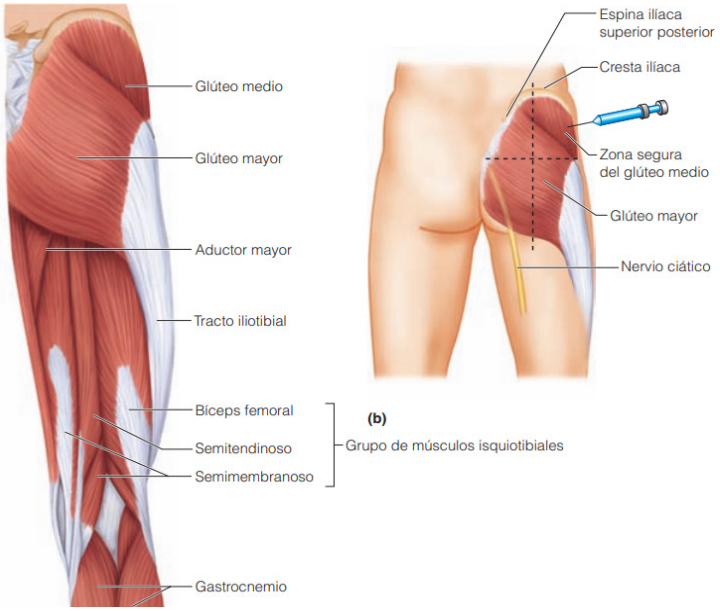

Nota: Imagen tomada de. (Marieb E. N., 2008)

Figura 45

Los músculos del miembro inferior.

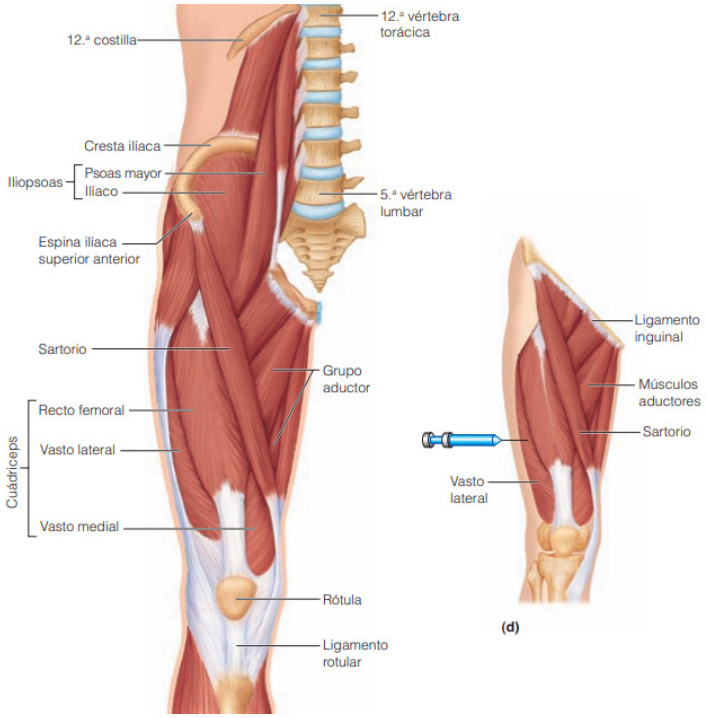

Nota: Imagen tomada de Marieb E. N., 2008)

Figura 46

Los músculos del miembro inferior.

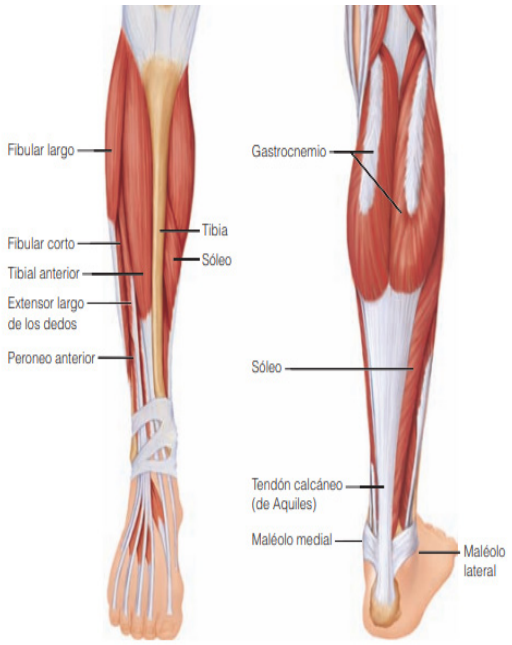

Nota: Imagen tomada de (Marieb E. N., 2008)

Tema 3:
Fisiología del sistema muscular

Figura 47

Funciones del sistema muscular.

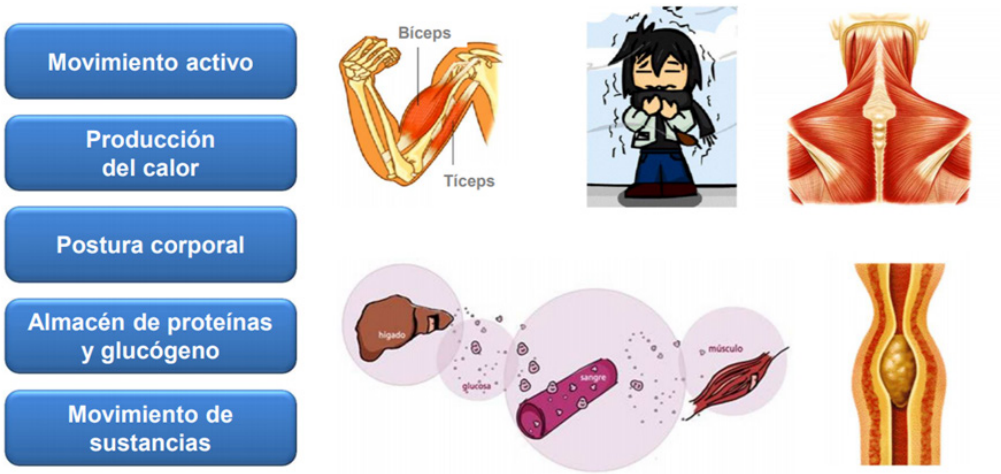

Nota: Imagen tomada de. (Marieb E. N., 2008)

Las funciones del músculo son:

- Permitir las posturas del cuerpo
- Sostener las articulaciones
- Generación de calor
- Generación del movimiento del cuerpo
- Almacenamiento de sustancias y producción de la energía ATP (energía)

Actividades de aprendizaje

Por favor revisa y memoriza los gráficos a continuación sobre la distribución de los músculos del cuerpo……

Figura 48

Músculos de las partes anteriores del cuerpo.

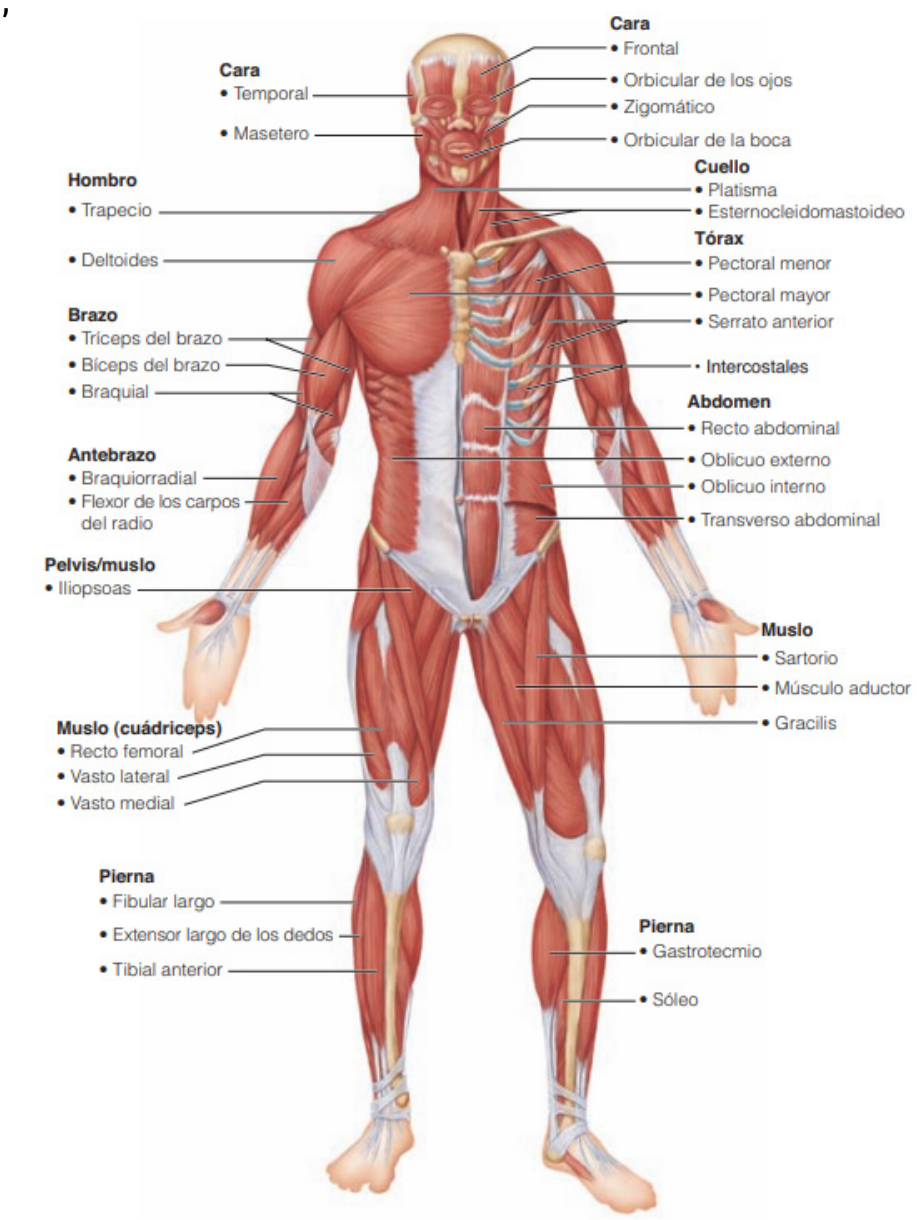

Nota: Imagen tomada de. (Marieb E. N., 2008)

Figura 49

Músculos de la parte posterior del cuerpo.

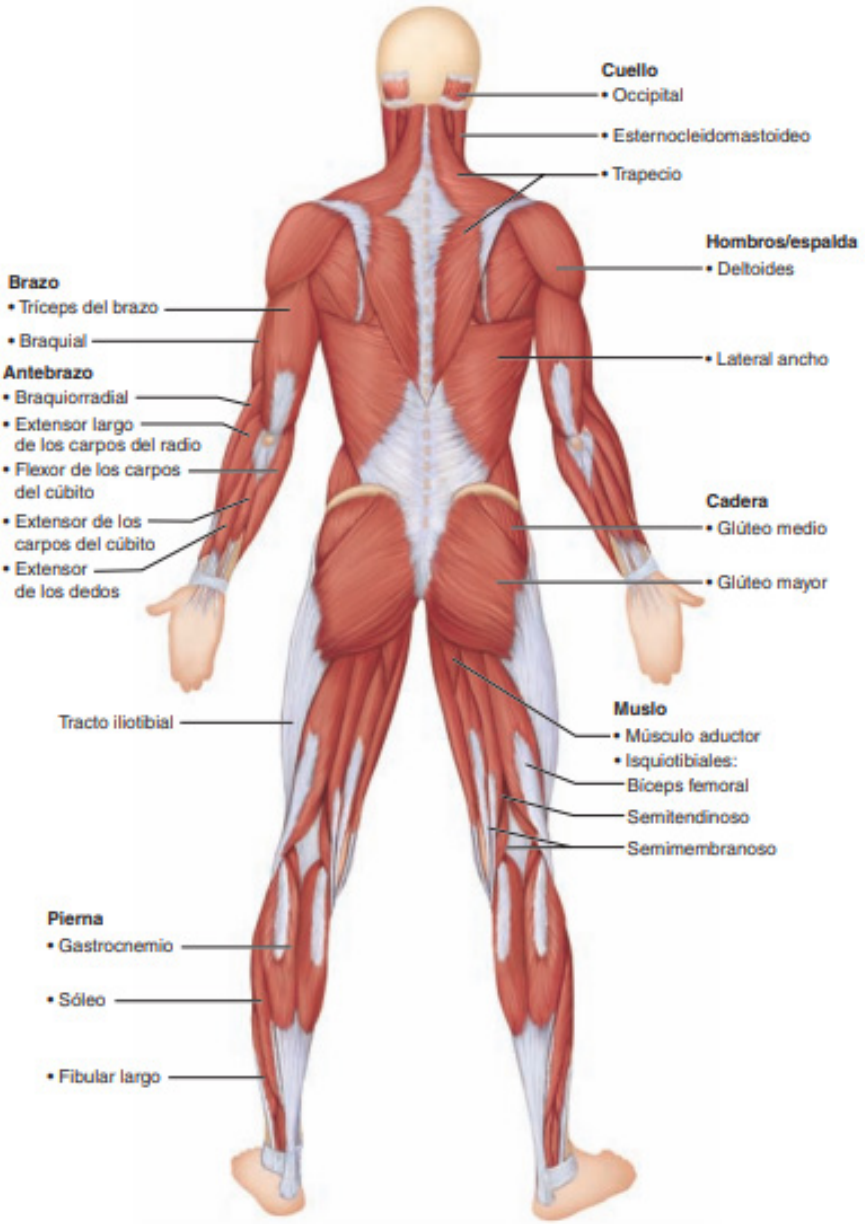

Nota: Imagen tomada de. (Marieb E. N., 2008)

Evaluación

¿Indique la principal función del músculo?

_____

_____

Indique las tres clases de músculos que existen:

_____

_____

Resultados de aprendizaje:

RA2: Distinguir la estructura, componentes y funcionamiento del sistema muscular, identificando los procesos físicos y anatómicos del ser humano y el rol de estos en la detección y asistencia en enfermería.

Bibliografía específica:

MOORE, K. L. DALLEY II, A. F.; AGUR, A. M. R. Moore. Fundamentos de anatomía con orientación clínica. 5. ed. L'Hospitalet de Llobregat, Barcelona: Wolters Kluwer Health,2015.711p. Disponible en: https://elibro.net/es/ereade/tesa/125907?page=1. Consultado en: 31 Aug 2024.

LE VAY, D. Anatomía y fisiología humana. 2. ed. Barcelona: Editorial Paidotríbo, 2015.

422 p. Disponible en: https://elibro.net/es/ereade/tesa/119186?page=1Consultado en: 31 Aug 2024.

RIZZO, D. Fundamentos de anatomía y fisiología. 3. ed. México, D.F: Cengage Learning,2011.570 p. Disponible en: https://elibro.net/es/ereade/tesa/93204?page=1 Consultado en: 31 Aug 2024.

PEATE, I. (II.), NAIR, M. (II.); PALACIOS MARTINEZ, J. R. (Trad.). Anatomía y fisiología

para enfermeras. ed. Ciudad de México: Editorial El Manual Moderno, 2019. 656 p. Disponible en: https://elibro.net/es/ereade/tesa/131276?page=2Consultado en: 31 Aug 2024.

MARIEB, E. N. Anatomía y Fisiología Humana. Holyoke Community College, 9. Ed, edición, España, Pearson Educación S.A, 2008: Disponible en: https://archive.org/details/libro-ifssa-anatomia.y.-fisiologia.-humana.-marieb-completo/page/n7/mode/2up1Consultado en: 31 Aug 2024.

VISIBLE BODY. (08 de 2024). Obtenido de VISIBLE BODY: https://www.visiblebody.com/es/learn/skeleton/types-of-bones

Unidad 3

Sistema respiratorio



Lecciones de la unidad:

- Tema 1. Tracto Respiratorio superior
- Tema 2. Tracto Respiratorio inferior
- Tema 3. Fisiología de la Respiración



Objetivo de la unidad:

El objetivo es que el estudiante logre la capacidad de análisis de la estructura y los componentes orgánicos del ser humano, así como los mecanismos del funcionamiento normal del sistema respiratorio, estableciendo su impacto sobre los procedimientos de detección y asistencia en enfermería.

Tema 1:
Tracto respiratorio superior

Este Sistema interviene en la respiración, permite el ingreso del aire a través de las fosas nasales, permite el intercambio gaseoso con ingreso de oxígeno O2 y la eliminación de CO2. (Moore, 2015)

Para mejorar su estudio el Sistema Respiratorio está dividido en Sistema Respiratorio Superior en donde encontramos:

- Nariz y Senos paranasales
- Faringe
- Laringe
- Cuerdas vocales

El Sistema Respiratorio inferior consta de las siguientes estructuras:

- Tráquea
- Bronquios
- Pulmones
- Alvéolos

Figura 50

Estructura del sistema respiratorio.

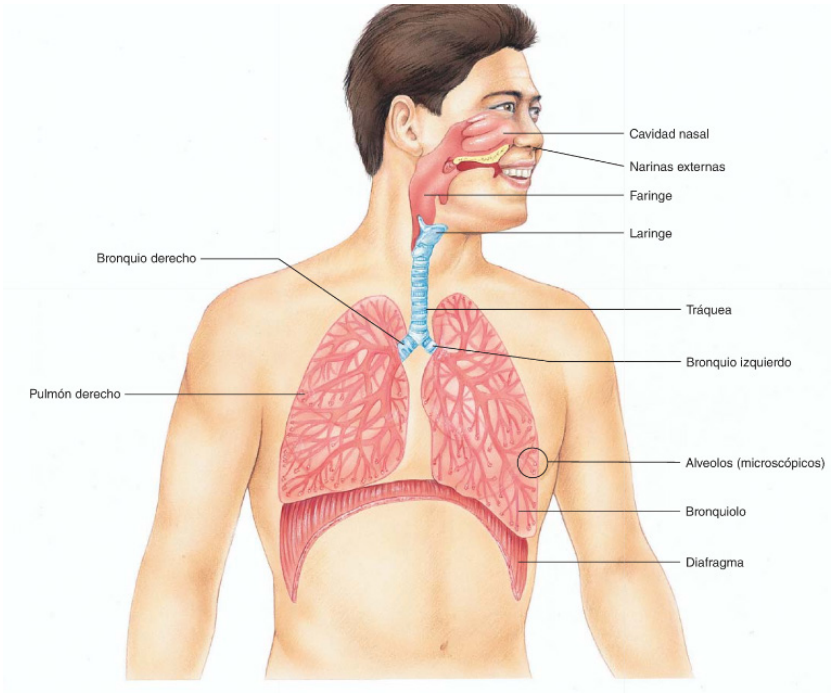

Nota: Imagen tomada de (Rizzo, 2011)

Figura 51

División del Sistema Respiratorio.

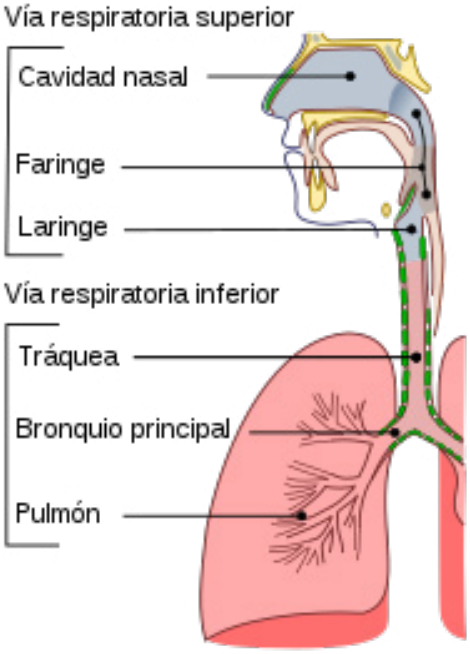

Nota: Imagen tomada. (Rizzo, 2011)

Figura 52
El Sistema Respiratorio.

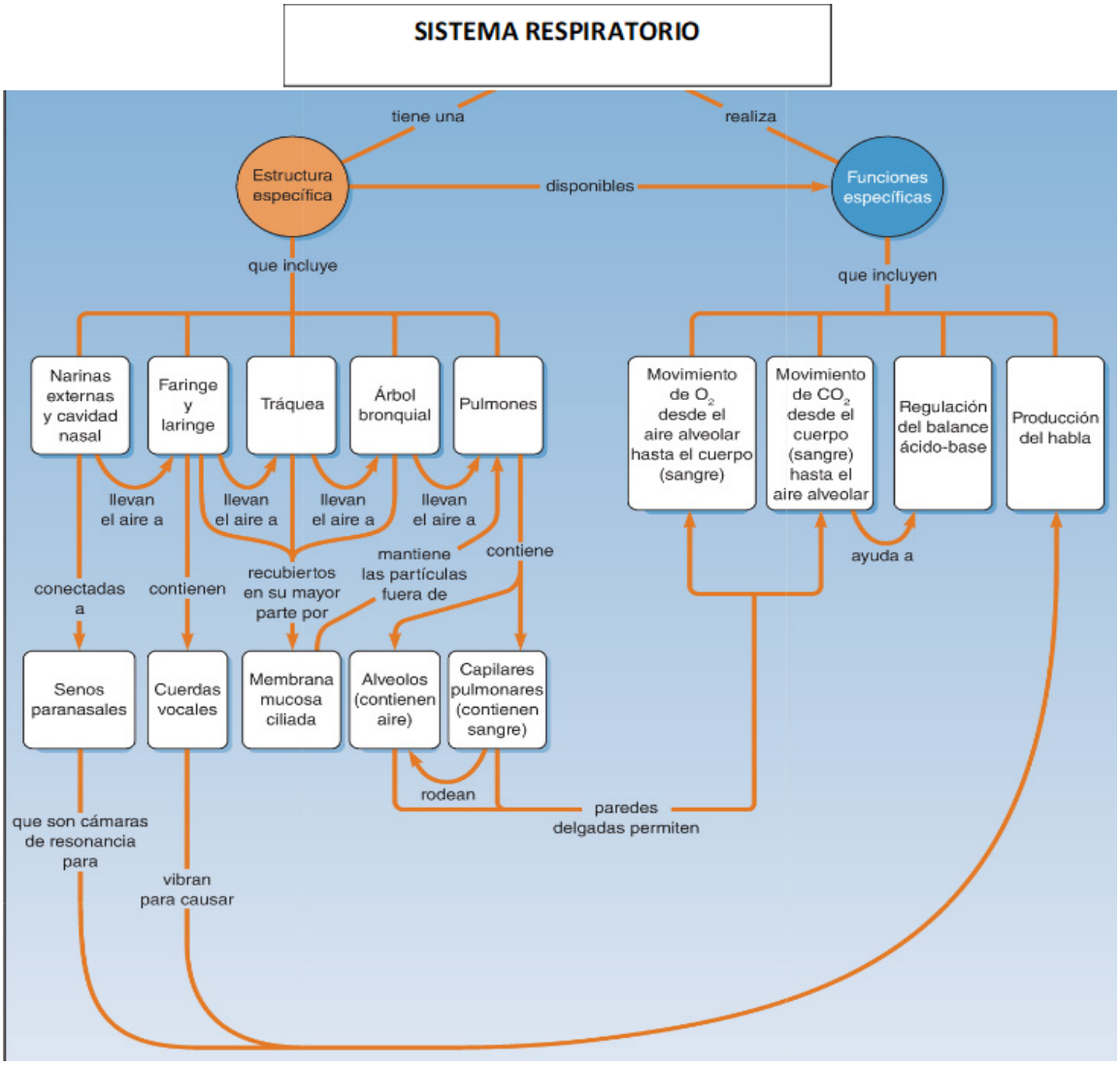

Nota: Imagen tomada de (Rizzo, 2011)

La cavidad nasal y los senos paranasales

La cavidad nasal permite el ingreso del aire del exterior, está compuesta por los cornetes, tabique nasal y la faringe. (Rizzo, 2011).

Las cavidades neumáticas que se encuentran en el interior de los huesos del cráneo se refieren a los senos paranasales, por dentro cubiertos por mucosas nasal.

Tienen la siguiente distribución:

- **Frontales:** en la cavidad interna del hueso frontal sobre las órbitas oculares.

- **Maxilares:** en la zona del maxilar superior.
- **Esfenoidales:** en la parte interna del esfenoides.
- **Etmoidales:** a cada lado del etmoides.

La función de estas estructuras es disminuir el peso del cráneo gracias a la captación del aire. Cuando hay procesos patológicos, en ellos se acumula el moco generando las sinusitis.

Figura 53
Senos paranasales.

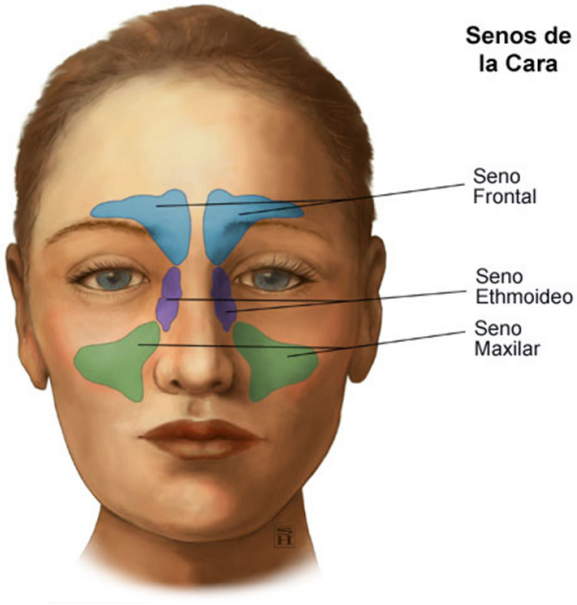

Nota: Imagen tomada de. (Rizzo, 2011)

La Faringe

Es un conducto que permite el paso del aire y la producción de la voz; inicia en la parte posterior de la cavidad oral-, tiene tres porciones: orofaringe, nasofaringe y laringofaringe o hipofaringe. (Moore, 2015)

Figura 54

Estructura de la Faringe

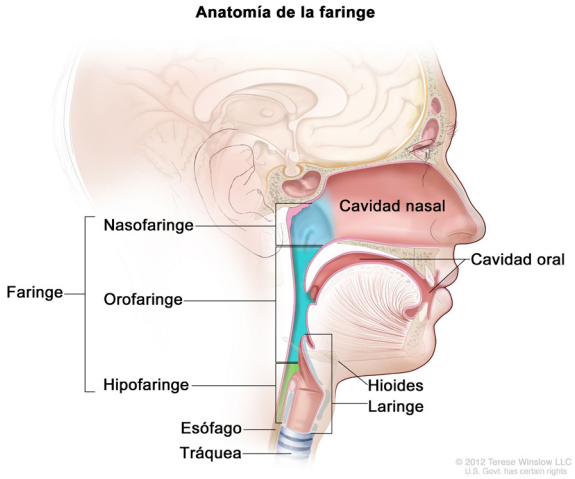

Nota: Imagen tomada de (Rizzo, 2011)

La Laringe

Es el órgano productor de la voz, gracias a que se conecta con las cuerdas vocales; la laringe tiene nueve cartílagos en su composición y ellos son los cartílagos tiroides, cricoides, epiglotis, aritenoides, corniculados y cuneiformes. La laringe ubicada en la región del cuello se une a la faringe y a la tráquea. También es la que actúa como válvula para no permitir el paso del alimento a la vía respiratoria durante el proceso de la deglución.

Figura 55

Estructura de la Laringe.

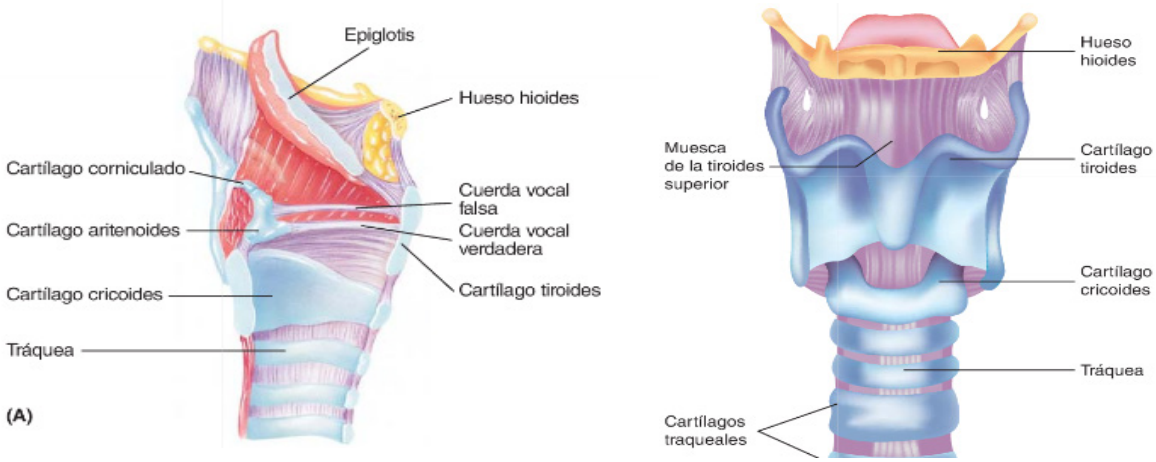

Nota: Imagen tomada de. (Rizzo, 2011)

Tema 2:
Tracto respiratorio inferior

En el tracto respiratorio inferior se realiza el intercambio gaseoso; está compuesto por: Tráquea, Bronquios y Pulmones. (Moore, 2015)

La Traquea

Es una estructura en forma de tubo, une la laringe con los bronquios, mide de 10 a 12cm. Ubicada delante del esófago y está compuesta de anillos de cartílago. La tráquea se divide a nivel de la Carina en dos bronquios, derecho e izquierdo. Su función es transportar el aire al pulmón. (Moore, 2015)

Figura 56
Estructura de la Tráquea.



Nota: Imagen tomada de. (Rizzo, 2011)

Los Bronquios

Al dividirse la tráquea forma los bronquios el izquierdo y el derecho siendo este anatómicamente más corto, mide 2.5cm. Los bronquios principales se dividen en bronquiolos, hasta formar los alvéolos. (Moore, 2015)

Los Pulmones

Los pulmones son los órganos de la respiración ya que en sus alvéolos se realiza el intercambio gaseoso, el pulmón izquierdo se divide en dos lóbulos y el derecho se divide en tres lóbulos. La membrana que cubre y protege a los pulmones se llama Pleura. (Moore, 2015)

Figura 57

Bronquios pulmonares.

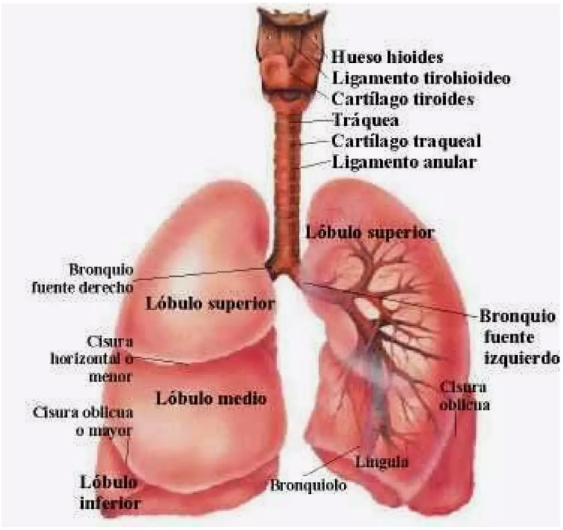

Nota: Imagen tomada de (Rizzo,2011)

Figura 58

Estructura del Sistema Respiratorio

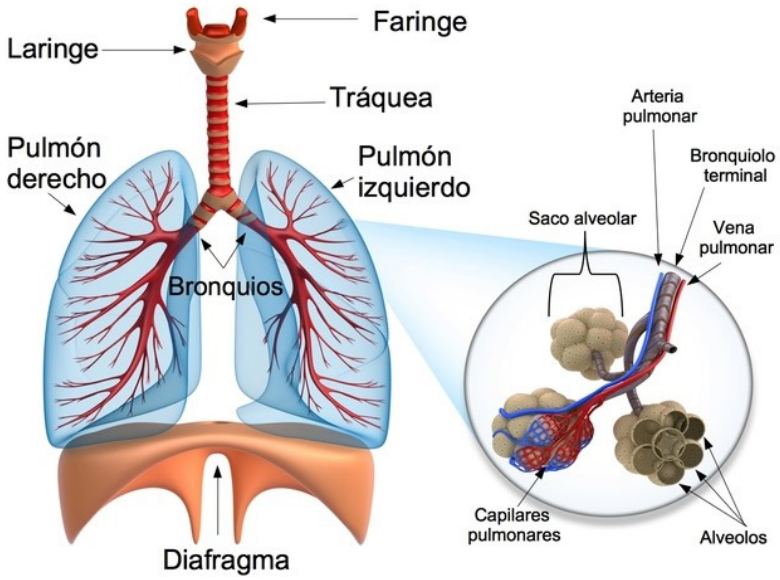

Nota: Imagen tomada de (Rizzo, 2011)

Tema 3:
Fisiología de la respiración

El aparato respiratorio tiene como función principal el aporte de oxígeno al organismo y eliminación del dióxido de carbono. Existen cuatro pasos dentro la respiración:

1. **Ventilación pulmonar.** el aire ingresa y sale de los alvéolos para cambiar y renovar los gases. (Marieb E. , 2008)
2. **Respiración externa.** Es el cambio de gases entre la sangre y el exterior del cuerpo. (Marieb E. , 2008)
3. **Transporte de gases.** El oxígeno y el dióxido de carbono circulan en la sangre desde los pulmones hasta los tejidos del cuerpo. (Marieb E. , 2008)
4. **Respiración interna.** el cambio gaseoso ocurre entre las células de la sangre y el interior del cuerpo. Ocurre en los capilares de células y tejidos. (Marieb E. , 2008)

Figura 59

Fases de la Respiración.

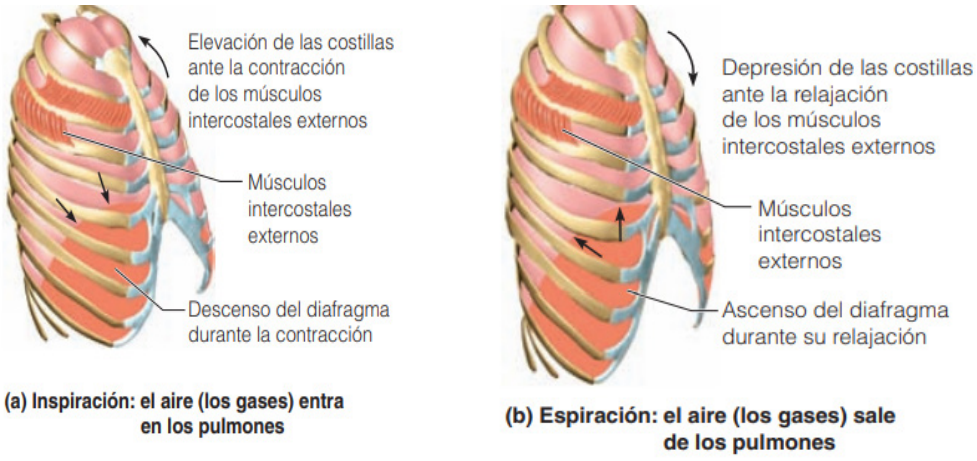

Nota: Imagen tomada de (Marieb E. , 2008)

Figura 60
El intercambio gaseoso.

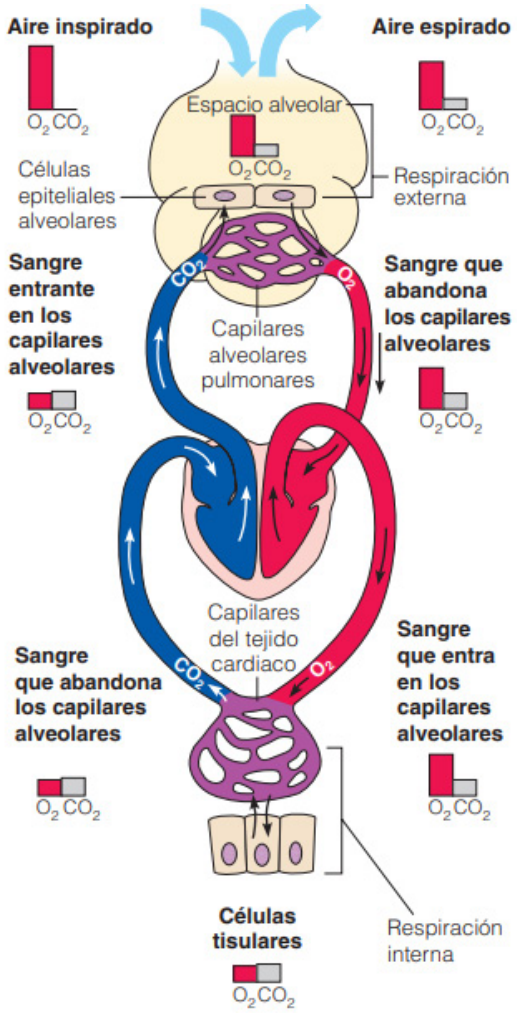

Nota: Imagen tomada de (Marieb E. , 2008)

Actividades de aprendizaje

Para que aprendas sobre respiración y el cambio de gases. Observa con atención este video educativo.

¡¡¡¡Ánimo sigue adelante!!!!!

https://www.youtube.com/watch?v=fod2e8LBpgw

Evaluación:

Escoja la respuesta correcta: Pertenece al sistema respiratorio:

a. Tráquea

b. Laringe

c. Pulmones

d. a y b son correctas.

e. Todas son correctas.

Escoja la respuesta correcta: Es la estructura donde se realiza el intercambio gaseoso:

a. Alveolo

b. Laringe

c. Pulmones

d. Nariz

e. Faringe

Resultados de aprendizaje:

RA3: Distinguir la estructura, componentes y funcionamiento del sistema respiratorio, identificando los procesos físicos y anatómicos del ser humano y el rol de estos en la detección y asistencia en enfermería.

Bibliografía específica:

MOORE, K. L. DALLEY II, A. F.; AGUR, A. M. R. Moore. Fundamentos de anatomía con orientación clínica. 5. ed. L'Hospitalet de Llobregat, Barcelona: Wolters Kluwer Health,2015.711p. Disponible en: https://elibro.net/es/ereade/tesa/125907?page=1. Consultado en: 31 Aug 2024.

LE VAY, D. Anatomía y fisiología humana. 2. ed. Barcelona: Editorial Paidotríbo, 2015.

422 p. Disponible en: https://elibro.net/es/ereade/ tesa/119186?page=1Consultado en: 31 Aug 2024.

RIZZO, D. Fundamentos de anatomía y fisiología. 3. ed. México, D.F: Cengage Learning,2011.570 p. Disponible en: https://elibro.net/es/ereade/tesa/93204?page=1 Consultado en: 31 Aug 2024.

MARIEB, E. N. Anatomía y Fisiología Humana. Holyoke Community College, 9. Ed, edición, España, Pearson Educación S.A, 2008: Disponible en: https://archive.org/details/libro-ifssa-anatomia.y.-fisiologia.-humana.-marieb-completo/page/n7/mode/2up1Consultado en: 31 Aug 2024.

VISIBLE BODY. (08 de 2024). Obtenido de VISIBLE BODY: https://www.visiblebody.com/es/learn/skeleton/types-of-bones

Unidad 4

Sistema Digestivo



Lecciones de la unidad:

- Tema 1. Sistema Digestivo
- Tema 2. Glándulas Anexas al Sistema Digestivo
- Tema 3. Fisiología de la Digestión



Objetivo de la unidad:

El objetivo es que el estudiante logre la capacidad de análisis de la estructura y los componentes orgánicos del ser humano, así como los mecanismos del funcionamiento normal del sistema digestivo, estableciendo su impacto sobre los procedimientos de detección y asistencia en enfermería.

Tema 1:
Sistema digestivo

Es el conjunto de órganos responsables de la digestión, realizan el procesamiento de los alimentos su degradación y absorción de nutrientes, para ser utilizados por las células del cuerpo. (Moore, 2015)

El tubo digestivo empieza en la boca y termina en el ano. Tiene los siguientes órganos boca, faringe, esófago, estómago, intestino delgado, intestino grueso, recto, ano. Las funciones digestivas incluyen digestión de los alimentos, absorción de nutrientes, eliminación de productos de desecho. (Moore, 2015).

El sistema digestivo inicia en la boca donde se produce la masticación, el alimento se mezcla con enzimas de la saliva y pasa al esófago y luego al estómago aquí se destruyen los alimentos gracias al ácido gástrico, luego en el intestino delgado se absorben los nutrientes y vitaminas; y luego va al intestino grueso donde se absorbe el agua; al final va al recto y ano para ser eliminado. (Marieb E. , 2008)

A continuación, podemos observar sus componentes:

Figura 61

Sistema Digestivo.

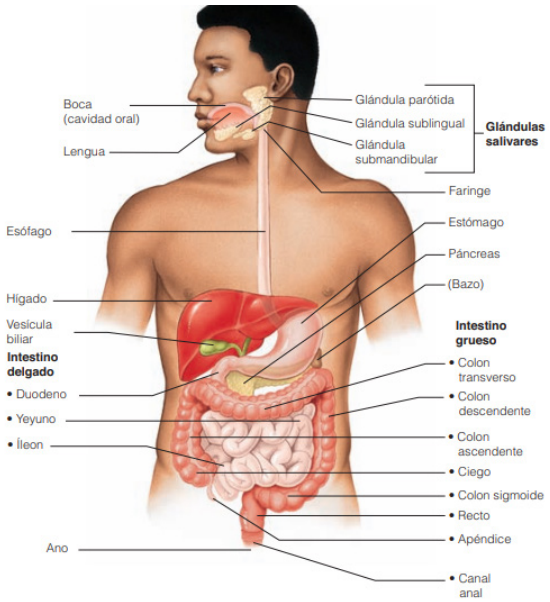

Nota: Imagen tomada de. (Marieb E. , 2008)

Tema 2:
Las glándulas del sistema digestivo

El sistema digestivo necesita ayuda de varias glándulas que secretan enzimas digestivas para complementar el proceso de la digestión. En el tracto digestivo las glándulas que encontramos al inicio en la boca son las glándulas salivales y son las que producen la saliva, sustancia importante para formar el bolo alimenticio; en el estómago existen las glándulas gástricas que producen ácido clorhídrico para el proceso de la digestión; el Hígado produce la bilis que destruye las grasas; el Páncreas secreta insulina para el metabolismo de la glucosa y los jugos pancreáticos destruyen el alimento para su absorción. (Moore, 2015)

Figura 62
Las glándulas salivales.

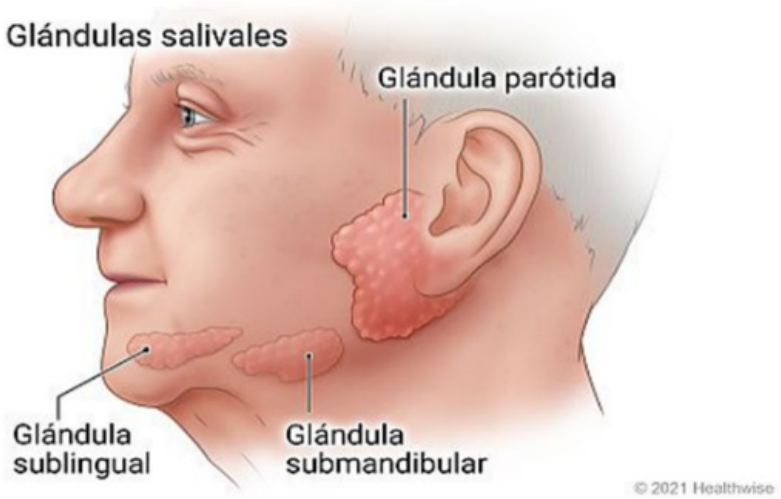

Nota: Imagen tomada de. (Marieb E. , 2008)

Figura 63

Funciones de Hígado

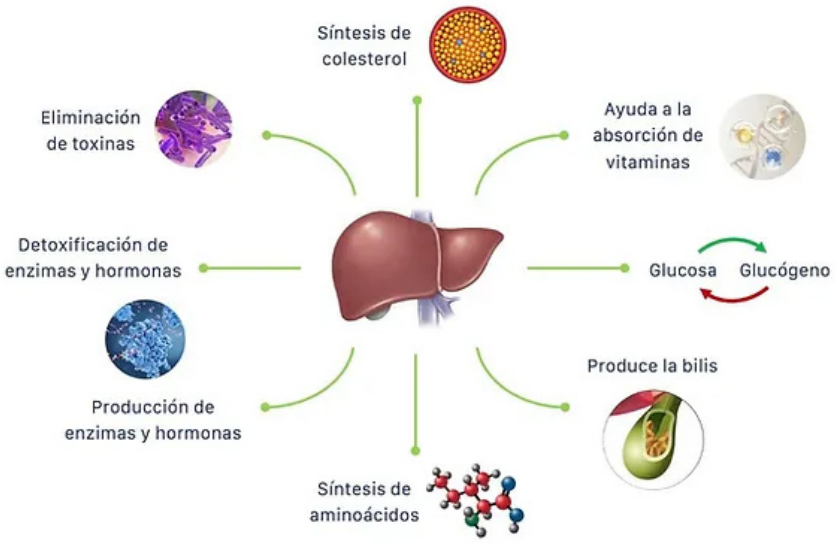

Nota: Imagen tomada de. (Marieb E. , 2008)

Figura 64

Anatomía del Páncreas.

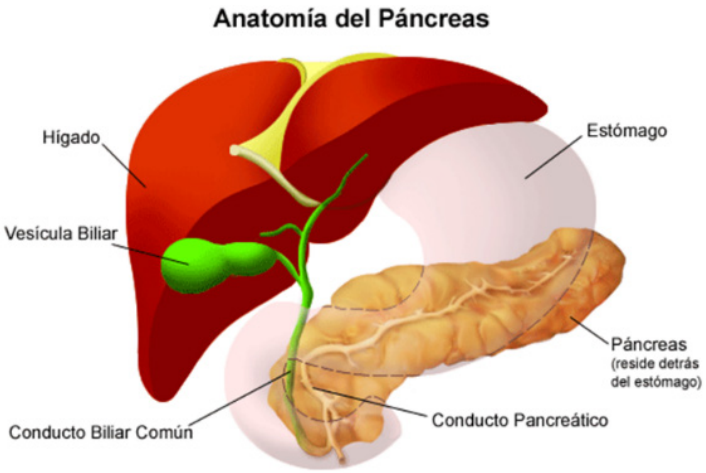

Nota: Imagen tomada de. (Marieb E., 2008)

Tema 3:
Fisiología de la digestión

Es el mecanismo a través del cual el alimento ingresa al organismo, se degrada para ser aprovechados sus nutrientes y finalmente se eliminan los desechos hacia el exterior del cuerpo. (Marieb E. , 2008)

En el siguiente gráfico vamos a observar el proceso de la digestión paso a paso:

Figura 65

Fisiología de la digestión

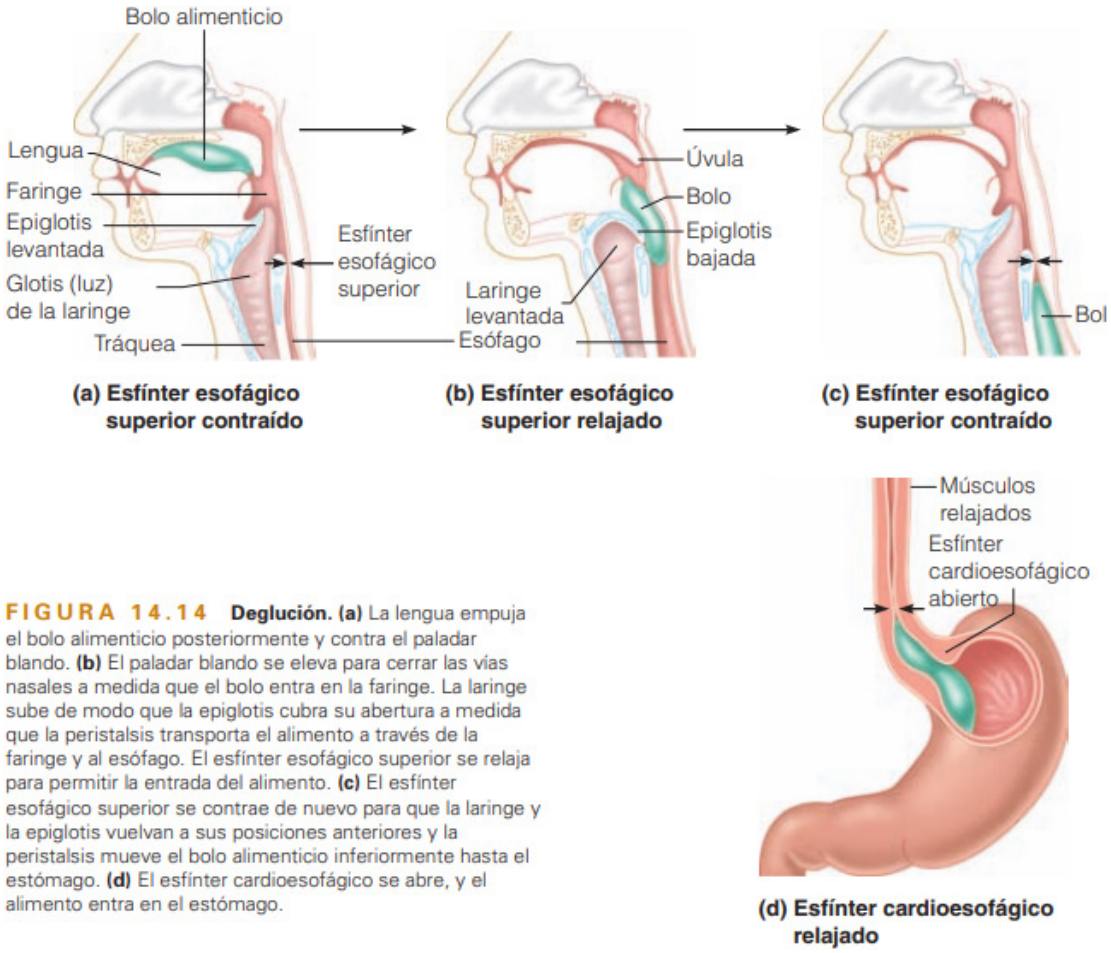

FIGURA 14.14 **Deglución. (a)** La lengua empuja el bolo alimenticio posteriormente y contra el paladar blando. **(b)** El paladar blando se eleva para cerrar las vías nasales a medida que el bolo entra en la faringe. La laringe sube de modo que la epiglotis cubra su abertura a medida que la peristalsis transporta el alimento a través de la faringe y al esófago. El esfínter esofágico superior se relaja para permitir la entrada del alimento. **(c)** El esfínter esofágico superior se contrae de nuevo para que la laringe y la epiglotis vuelvan a sus posiciones anteriores y la peristalsis mueve el bolo alimenticio inferiormente hasta el estómago. **(d)** El esfínter cardioesofágico se abre, y el alimento entra en el estómago.

Nota: Imagen tomada de. (Marieb E. , 2008)

Figura 66

Fisiología de la digestión

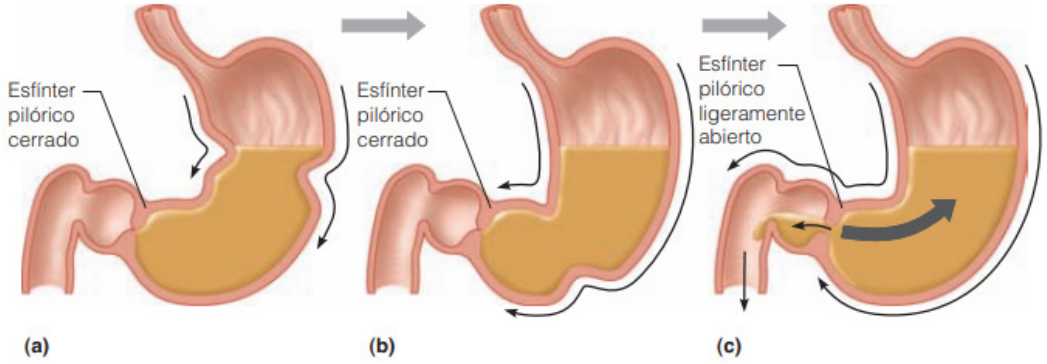

FIGURA 14.15 Las ondas peristálticas actúan principalmente en la parte inferior del estómago para mezclar y mover el quimo a través de la válvula pilórica. (a) Las ondas peristálticas se mueven hacia el píloro. **(b)** La peristalsis y la acción de mezcla más enérgicas se producen cerca del píloro. **(c)** La terminación pilórica del estómago actúa como una bomba que reparte pequeñas cantidades de quimo en el duodeno mientras fuerza a la mayor parte de este material hacia atrás en el estómago, donde sigue mezclándose.

Nota: Imagen tomada de. (Marieb E. 2008)

Figura 67

Fisiología de la digestión

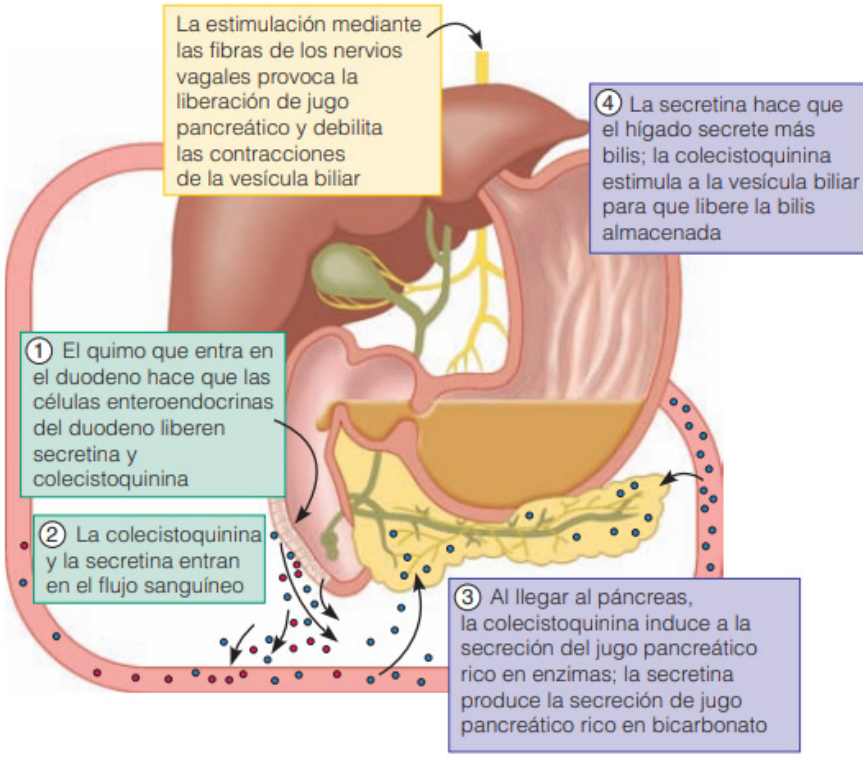

Nota: Imagen tomada de (Marieb E. 2008)

Actividades de aprendizaje

Revisa el siguiente video sobre Anatomía y fisiología del Sistema Digestivo:

https://www.youtube.com/watch?v=LNzUhQLig6o

Resultados de aprendizaje:

RA4: Distinguir la estructura, componentes y funcionamiento del sistema digestivo, identificando los procesos físicos y anatómicos del ser humano y el rol de estos en la detección y asistencia en enfermería.

Bibliografía específica:

MOORE, K. L. DALLEY II, A. F.; AGUR, A. M. R. Moore. Fundamentos de anatomía con orientación clínica. 5. ed. L'Hospitalet de Llobregat, Barcelona: Wolters Kluwer Health,2015.711p. Disponible en: https://elibro.net/es/ereade/tesa/125907?page=1. Consultado en: 31 Aug 2024.

LE VAY, D. Anatomía y fisiología humana. 2. ed. Barcelona: Editorial Paidotríbo, 2015.

422 p. Disponible en: https://elibro.net/es/ereade/ tesa/119186?page=1Consultado en: 31 Aug 2024.

RIZZO, D. Fundamentos de anatomía y fisiología. 3. ed. México, D.F: Cengage Learning,2011.570 p. Disponible en: https://elibro.net/es/ereade/tesa/93204?page=1 Consultado en: 31 Aug 2024.

MARIEB, E. N. Anatomía y Fisiología Humana. Holyoke Community College, 9. Ed, edición, España, Pearson Educación S.A, 2008: Disponible en: https://archive.org/details/libro-ifssa-anatomia.y.-fisiologia.-humana.-marieb-completo/page/n7/mode/2up1Consultado en: 31 Aug 2024.

VISIBLE BODY. (08 de 2024). Obtenido de VISIBLE BODY: https://www.visiblebody.com/es/learn/skeleton/types-of-bones

Unidad 5

Sistema Urinario



Lecciones de la unidad:

- Tema 1. Sistema Urinario
- Tema 2. Fisiología de la Filtración Renal



Objetivo de la unidad:

El objetivo es que el estudiante logre la capacidad de análisis de la estructura y los componentes orgánicos del ser humano, así como los mecanismos del funcionamiento normal del sistema urinario, estableciendo su impacto sobre los procedimientos de detección y asistencia en enfermería.

Tema 1:
Sistema Urinario

El sistema urinario se encarga de eliminar los desechos del cuerpo y todas las sustancias tóxicas producto de la filtración de los líquidos en los riñones. (Moore, 2015)

Figura 68
Anatomía del Sistema Urinario

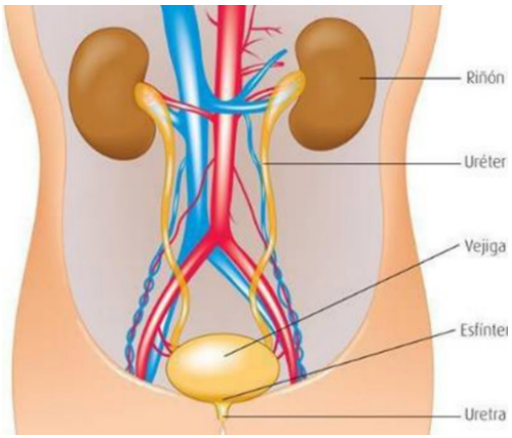

Nota: Imagen tomada de (Marieb E. , 2008)

Los Riñones

Ubicación: los riñones están en la fosa lumbar a los lados de la columna desde la vértebra dorsal T12 hasta la vértebra lumbar L3. (Moore, 2015)

Estructura externa: los riñones tienen forma de fréjol; miden aproximadamente 10-12 cm. A través del hilio salen sus vasos sanguíneos arterias y venas del riñón; además se acompañan del uréter que es el conducto por donde sale la orina desde el riñón hasta la vejiga. (Moore, 2015)

Estructura interna: cada riñón está formado por la corteza renal que se encuentra en el exterior; la médula renal se ubica en la parte interna, aquí están las pirámides renales que se conectan a las papilas y estas se unen a los cálices menores y mayores; formado la pelvis renal. (Moore, 2015)

Función: Filtrar sangre y sacar las toxinas del cuerpo a través de orina, mantener el equilibrio ácido básico. Además los riñones producen Eritropoyetina hormona encargada de la producción de células sanguíneas y Renina hormona encargada de la regulación de la presión arterial. (Moore, 2015)

Figura 69

Anatomía del Riñón

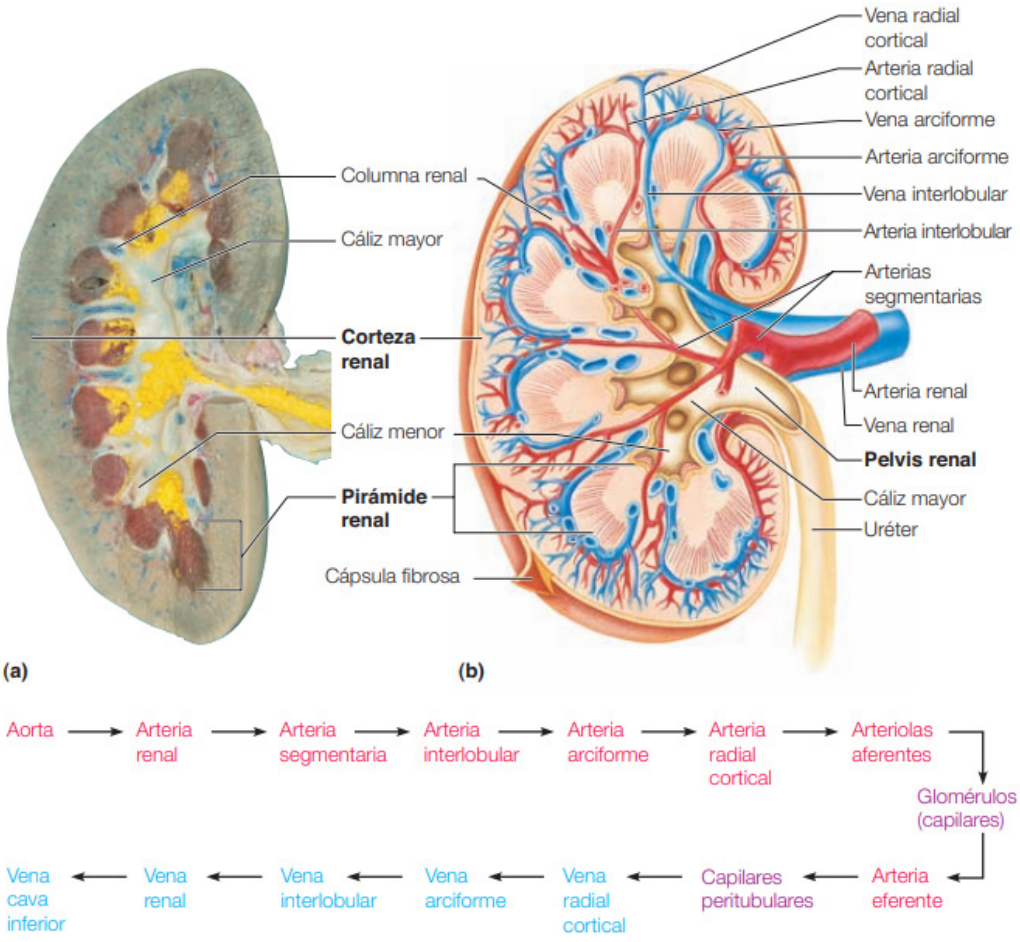

Nota: Imagen tomada de. (Marieb E. , 2008)

Las Nefronas

Representan la unidad básica de la función renal, es donde se realiza la filtración de la sangre y permite la producción de orina en el glomérulo; existen un millón de nefronas aproximadamente por cada riñón. (Rizzo, 2011)

Figura 70
La Nefrona

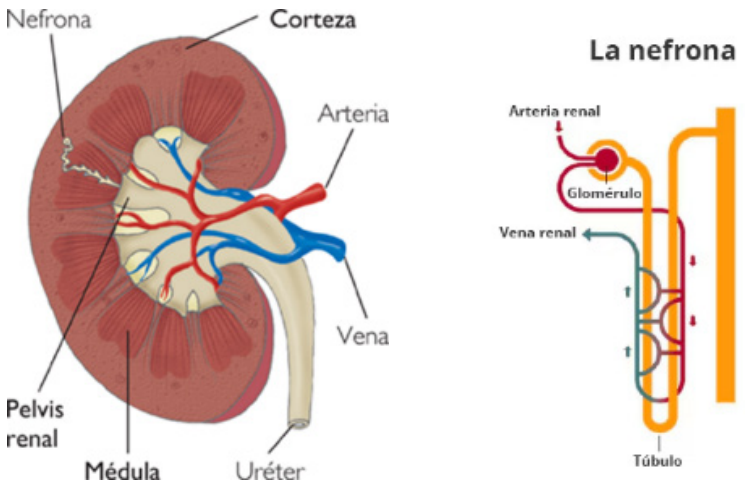

Nota: Imagen tomada de (Marieb E. , 2008)

Los Uréteres

Descripción: son conductos elásticos que miden 25 cm de longitud, llevan la orina del riñón hasta la vejiga. Circulan a través del abdomen y terminan en la vejiga. (Moore, 2015)

Figura 71
Los uréteres

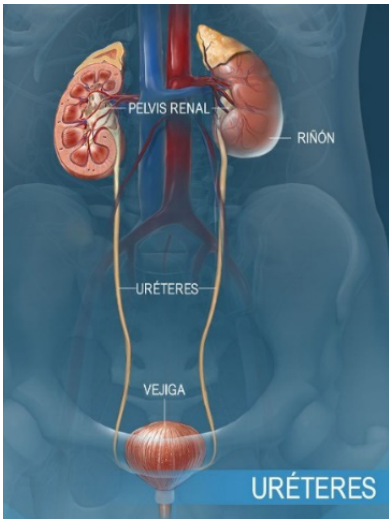

Nota: Imagen tomada de s. (VISIBLE BODY, 2024)

La Vejiga

Ubicación: es una víscera ubicada en la cavidad pélvica su función es recolectar la orina, se relaciona con el recto hacia atrás; y en mujeres también se relaciona con el útero. (Moore, 2015)

Estructura: es triangular, está formada por el Detrusor el músculo que al contraerse facilita la micción ya que impulsa la salida de orina. (Moore, 2015)

Capacidad: entre 300 y 500 ml de orina. (Moore, 2015)

Función: Almacenar la orina hasta que es excretada por la uretra. (Moore, 2015)

Figura 72
La vejiga.

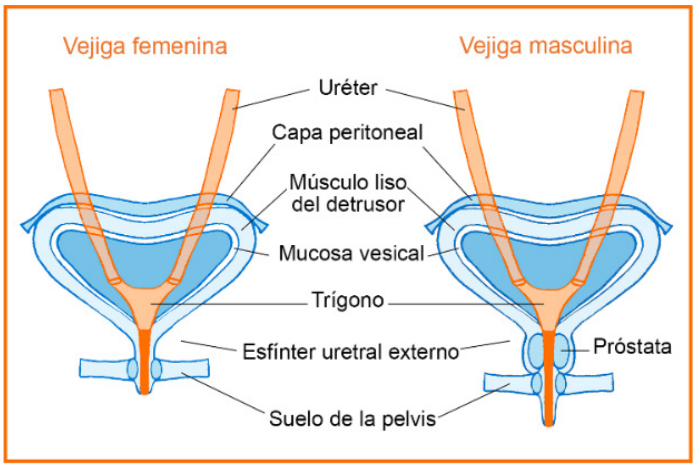

Nota: Imagen tomada de. (Moore, 2015)

La Uretra

Descripción: se refiere al elemento tubular que conduce la orina desde la vejiga hacia el exterior. Es más corta en la mujer. (Moore, 2015)

En mujeres: mide 4 cm se abre al exterior por la vagina.

En hombres: mide 20 cm se abre al exterior por el pene. En el hombre la uretra permite el paso del esperma desde la próstata al exterior a través de la eyaculación, cumpliendo así funciones reproductivas. (Moore, 2015)

Cuando existe una obstrucción urinaria se debe colocar una sonda que permita la eliminación de la orina. (Moore, 2015)

Figura 73

La uretra

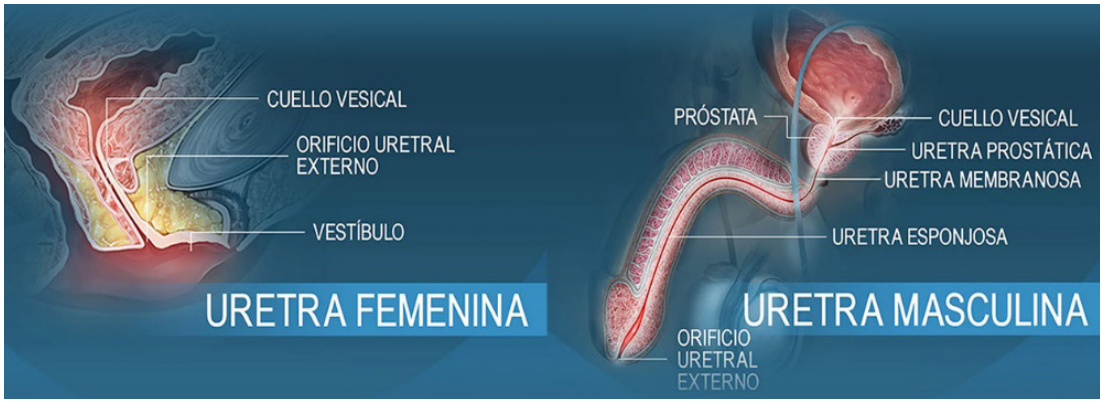

Nota: Imagen tomada de. (VISIBLE BODY, 2024)

Tema 2:
La filtración Glomerular

La filtración renal se realiza en los glomérulos y permite formar la orina; el plasma ingresa al glomérulo; este retiene las células sanguíneas y las proteínas y permite el paso de agua y ciertas moléculas a la cápsula de Bowman. (Moore, 2015)

La filtración renal es fundamental para eliminar creatinina y urea que son los productos de desecho del cuerpo. (Moore, 2015)

Figura 74
El Glomérulo.

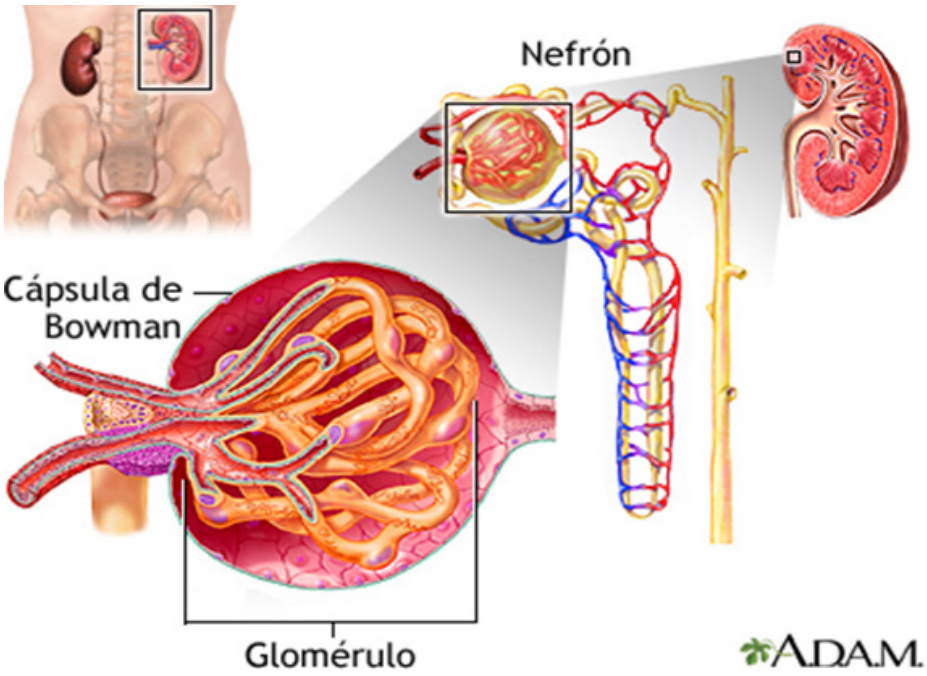

Nota: Imagen tomada de. (Marieb E. , 2008)

Figura 75
Funciones del Riñón



Nota: Imagen tomada de (Marieb E. , 2008)

Actividades de aprendizaje

Para entender la Anatomía y Fisiología del Sistema Urinario revisemos juntos los siguientes enlaces

https://www.youtube.com/watch?v=qXmtcPWHQtc

https://www.youtube.com/watch?v=1Nol_Y1MRRU

Resultados de aprendizaje:

RA5: Distinguir la estructura, componentes y funcionamiento del sistema urinario, identificando los procesos físicos y anatómicos del ser humano y el rol de estos en la detección y asistencia en enfermería.

Bibliografía específica:

MOORE, K. L. DALLEY II, A. F.; AGUR, A. M. R. Moore. Fundamentos de anatomía con orientación clínica. 5. ed. L'Hospitalet de Llobregat, Barcelona: Wolters Kluwer Health,2015.711p. Disponible en: https://elibro.net/es/ereade/tesa/125907?page=1. Consultado en: 31 Aug 2024.

RIZZO, D. Fundamentos de anatomía y fisiología. 3. ed. México, D.F: Cengage Learning,2011.570 p. Disponible en: https://elibro.net/es/ereade/tesa/93204?page=1 Consultado en: 31 Aug 2024.

MARIEB, E. N. Anatomía y Fisiología Humana. Holyoke Community College, 9. Ed, edición, España, Pearson Educación S.A, 2008: Disponible en: https://archive.org/details/libro-ifssa-anatomia.y.-fisiologia.-humana.-marieb-completo/page/n7/mode/2up1Consultado en: 31 Aug 2024.

VISIBLE BODY. (08 de 2024). Obtenido de VISIBLE BODY: https://www.visiblebody.com/es/learn/skeleton/types-of-bones

Unidad 6

Sistema cardiovascular - circularorio



Lecciones de la unidad:

- Tema 1. Corazón, sistema de conducción
- Tema 2. Ciclo Cardíaco
- Tema 3. La sangre
- Tema 4. Circulación Sanguínea
- Tema 5. Sistema Linfático



Objetivo de la unidad:

El objetivo es que el estudiante logre la capacidad de análisis de la estructura y los componentes orgánicos del ser humano, así como los mecanismos del funcionamiento normal del sistema cardiovascular, estableciendo su impacto sobre los procedimientos de detección y asistencia en enfermería.

Tema 1:
El corazón y sistema de conducción cardíaco

El corazón a través de su conducción cardíaca genera el movimiento de la sangre hacia todo el organismo; y su función es el transporte de oxígeno, nutrientes, dióxido de carbono y hormonas. El corazón transporta la sangre por medio de los vasos sanguíneos, y así mantiene la homeostasis del cuerpo. (Rizzo, 2011)

Componentes del sistema cardiovascular

El Corazón

Es un órgano muy importante del cuerpo, su tamaño corresponde al puño de cada persona, se ubica en el centro del tórax y entre los pulmones, se orienta ligeramente hacia el lado izquierdo del cuerpo. (Moore, 2015).

Está dividido en cuatro cavidades:

- **Aurícula Derecha/AD:** se conecta con la vena cava y recibe sangre sin oxígeno del cuerpo.
- **Aurícula Izquierda/AI:** se conecta con las venas pulmonares y recibe sangre oxigenada.
- **Ventrículo Derecho/VD:** envía sangre sin oxígeno a los pulmones por la arteria pulmonar.
- **Ventrículo Izquierdo/VI:** envía sangre con oxígeno al cuerpo a través de la aorta.

Figura 76
Anatomía del corazón

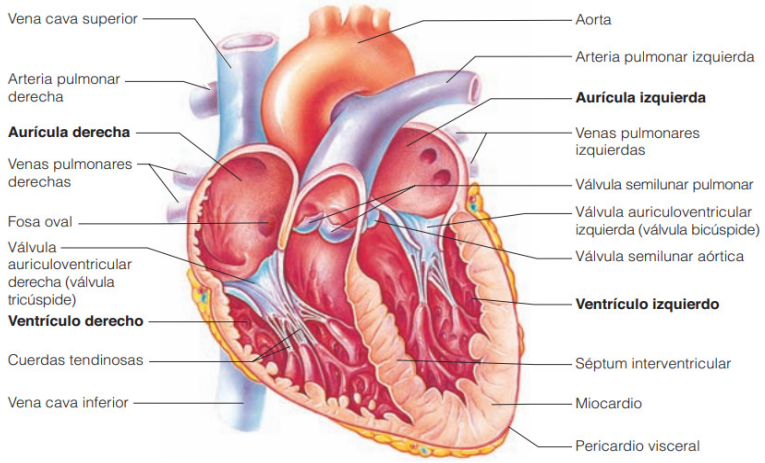

Nota: Imagen tomada de. (Marieb E. , 2008)

Válvulas cardíacas:

- **Tricúspide:** comunica a la Aurícula Derecha y Ventrículo Derecho.
- **Pulmonar:** comunica al Ventrículo Derecho y Arteria Pulmonar.
- **Bicúspide o Mitral:** comunica a la Aurícula Izquierda y Ventrículo Izquierdo.
- **Aórtica:** comunica al Ventrículo Izquierdo y a la Aorta.

Figura 77
Válvulas del corazón

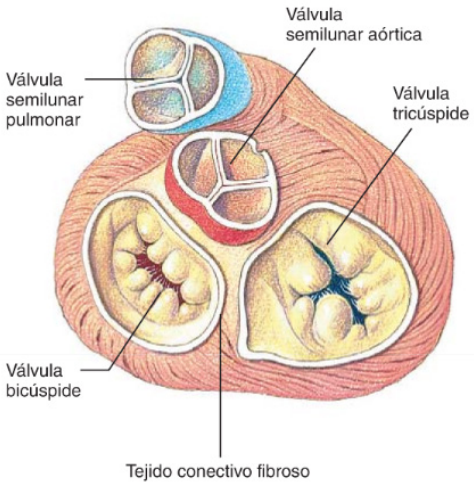

Nota: Imagen tomada de. (Rizzo, 2011)

El corazón tiene tres capas:

- **Pericardio:** Capa superficial del corazón.
- **Miocardio:** Capa intermedia del corazón.
- **Endocardio:** Capa interna del corazón.

Figura 78
Capas del corazón.

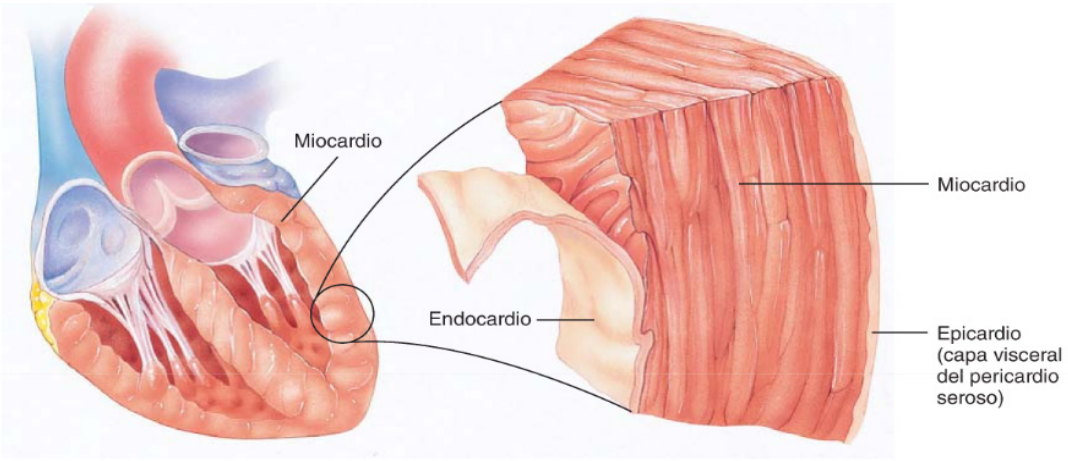

Nota: Imagen tomada de (Rizzo, 2011)

Conducción Cardíaca

La conducción cardíaca genera el impulso eléctrico que inicia la contracción cardíaca y así se puede efectuar el bombeo de la sangre del cuerpo. (Moore, 2015)

La conducción cardíaca inicia en:

Nódulo sinoauricular/SA/): inicia el impulso eléctrico actúa como marcapasos fisiológico, está en la aurícula derecha, y se propagan por las aurículas, provocando su contracción.

Nódulo auriculoventricular/AV: se ubica en el tabique interauricular, permite que las aurículas se contraigan antes que los ventrículos, retrasa la transmisión del impulso eléctrico.

Fascículo auriculoventricular/Haz de His: inicia en el nódulo AV y desciende por el tabique interventricular. Envía el impulso a los ventrículos, se divide en ramas derecha e izquierda.

Ramas del haz de His: estas se encargan de la conducción del impulso hasta los ventrículos derecho e izquierdo del corazón.

Fibras de Purkinje: son una red de fibras que distribuyen el impulso eléctrico a través del miocardio.

Figura 79

Sistema de conducción del corazón

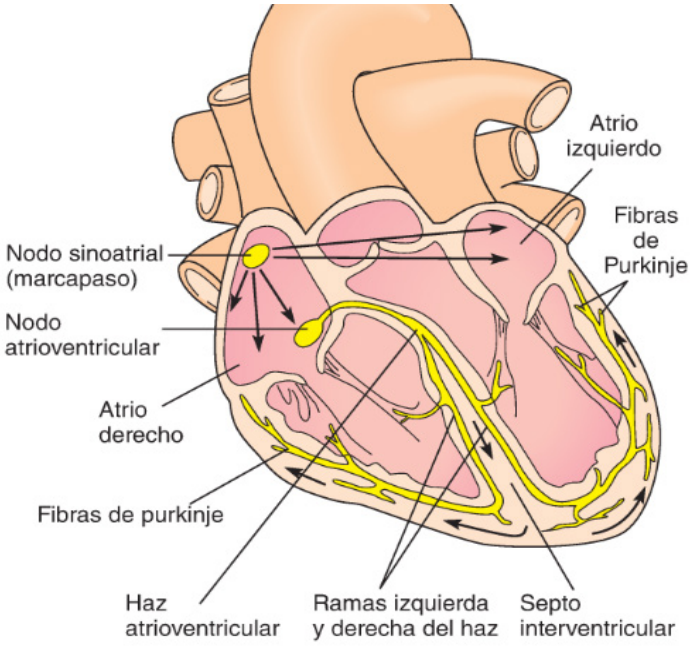

Nota: Imagen tomada de (Rizzo, 2011)

Tema 2:
La Sístole y Diástole

Las aurículas y los ventrículos realizan los movimientos de contracción y dilatación que forman parte del ciclo cardíaco y se denominan sístole y diástole.

Fases del ciclo cardíaco:

- **Diástole:** es la fase de relajación del ciclo cardíaco en la que se realiza el llenado de aurículas y ventrículos.
- **Sístole:** es la fase de contracción del ciclo cardiaco en la que las aurículas y ventrículos se contraen y realizan el paso de la sangre a través del corazón. Las aurículas envían la sangre hacia los ventrículos y los ventrículos se contraen para enviar la sangre hacia el resto del cuerpo.
- **Relajación isovolumétrica:** Los ventrículos se relajan sin cambios en el volumen interno, preparándose para el próximo ciclo.

Figura 80

Sistema de conducción del corazón

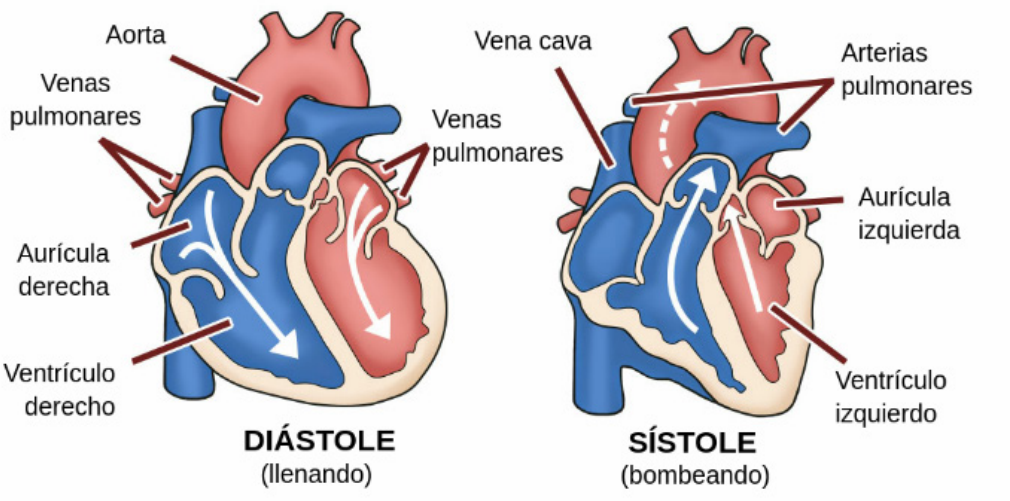

Nota: Imagen tomada de. (Rizzo, 2011)

Tema 3:
La sangre y sus componentes

El tejido sanguíneo o sangre está formada por el plasma y las células sanguíneas. La función de la sangre es transportar oxígeno y nutrientes. Tiene los siguientes componentes:

Los Glóbulos rojos o Eritrocitos son células de la sangre cuya función es transportar oxígeno por medio de la hemoglobina que es una proteína.

Los Glóbulos blancos o Leucocitos son las células de la sangre cuya función es defender al organismo de los ataques externos; son parte del sistema inmunológico su clasificación es la siguiente: neutrófilos, linfocitos, monocitos, eosinófilos.

Las Plaquetas o Trombocitos son las células de la sangre cuya función es facilitar la coagulación sanguínea, útiles en el control de la hemorragia.

El Plasma es la parte líquida de la sangre compuesta por agua y proteínas como la albúmina, además aquí están los factores de coagulación y las hormonas.

La sangre circula a través de los vasos sanguíneos que se dividen en **arterias** que transportan sangre con oxígeno; **venas** que transportan sangre sin oxígeno y los **capilares** son una red de conductos donde se realiza el intercambio de oxígeno, nutrientes y productos de desecho entre la sangre y los tejidos. La Aorta es la arteria principal; la vena principal es la vena Cava.

Figura 81

Composición de la Sangre.



Plasma 55%

Componentes	Funciones principales
Agua	Transporta otras sustancias; absorbe el calor
Sales (electrolitos) Sodio Potasio Calcio Magnesio Cloruros Bicarbonato	Equilibrio osmótico, regulación del pH, regulación de la permeabilidad de la membrana
Proteínas plasmáticas Albumina Fibrinógeno Globulina	Equilibrio osmótico, regulación del pH Coagulación de la sangre Defensa (anticuerpos) y transporte de lípidos
Sustancias transportadas por la sangre Nutrientes (glucosa, ácidos grasos, aminoácidos, vitaminas) Productos de deshecho del metabolismo (orina, ácido úrico) Gases respiratorios (O_2 y CO_2) Hormonas	

Elementos figurados (células) 45%

Tipo de célula	Cantidad (por mm^3 de sangre)	Funciones
Eritrocitos (glóbulos rojos)	4-6 millones	Trasporte de oxígeno y contribuye al transporte de dióxido de carbono
Leucocitos (glóbulos blancos)	4.000-11.000	Defensa e inmunidad
Basófilo		
Eosinófilo		
Linfocito		
Neutrófilo		
Monocito		
Plaquetas	250.000-500.000	Coagulación de la sangre

Nota: Imagen tomada de (Marieb E. N., 2008)

Tema 4:
Fisiología de la circulación sanguínea

Dentro de las funciones de la sangre tenemos:

- **Transporte:** la sangre transporta sustancias nutritivas y sustancias activas como las hormonas y las distribuyen en todo el cuerpo.
- **Regulación:** la sangre regula la temperatura del cuerpo y también permite mantener el pH normal en el cuerpo.
- **Defensa: l**os glóbulos blancos son los que cumplen la función de defender al organismo de los ataques externos.
- **Hemostasia:** las plaquetas y los factores de coagulación cumplen la función de formar el coágulo sanguíneo y así evitar el sangrado en caso de una herida.

La circulación sanguínea se realiza en dos fases

Circulación sistémica: es el proceso a través del cual se transporta la sangre desde el corazón hacia todos los tejidos del cuerpo.

Circulación pulmonar: es el proceso a través del cual se transporta la sangre desde el corazón a los pulmones.

Figura 82

Circulación sanguínea.

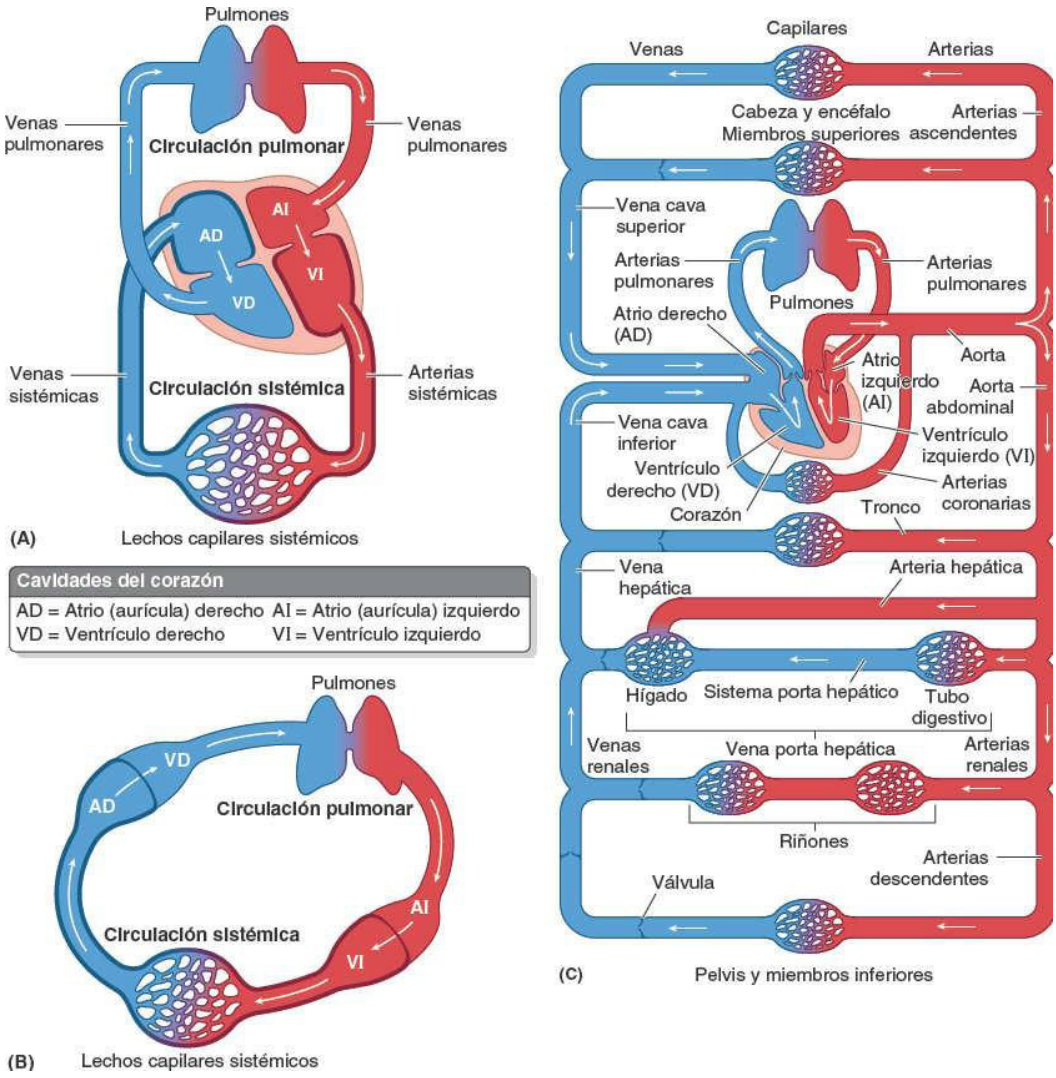

Nota: Imagen tomada de (Moore, 2015)

Dentro de las enfermedades más comunes del sistema circulatorio tenemos a las siguientes:

La Hipertensión arterial, se refiere a la elevación de la presión arterial.

La Arritmia, se refiere a la alteración del ritmo cardíaco.

La Enfermedad isquémica, se refiere al taponamiento de los vasos sanguíneos por presencia de la arterioesclerosis.

La Insuficiencia cardíaca, se produce por la dificultad del corazón para bombear sangre de forma normal.

Tema 5:
Sistema linfoide

El sistema linfoide se refiere al sistema linfático que corresponde al sistema de defensa del cuerpo y también trabaja en conjunto con el sistema circulatorio para realizar la función de drenaje del cuerpo con el fin de eliminar el exceso de líquido intersticial de los tejidos. Sus componentes los detallo a continuación:

- **Linfa:** la linfa es el líquido transparente compuesto de proteínas, lípidos, glóbulos blancos, toxinas y un alto porcentaje de agua.
- **Vasos linfáticos:** los vasos linfáticos se refieren a los conductos similares a los vasos sanguíneos pero que a diferencia de estos transportan linfa desde los tejidos hasta el torrente sanguíneo. Inician en los capilares linfáticos y terminan en el conducto linfático, para luego terminar en la vena cava.
- **Ganglios linfáticos:** los ganglios linfáticos se refieren a unas estructuras cuya función es atrapar bacterias, virus y partículas dañinas para el organismo. Los ganglios linfáticos son los que producen linfocitos y macrófagos quienes combaten las infecciones, es decir son los soldados de defensa del cuerpo humano estos linfocitos se clasifican en linfocitos B y T. Las cadenas ganglionares se ubican a nivel del cuello, axilas, región inguinal.
- **Órganos linfáticos:** los órganos linfáticos son los que tienen la función de producir linfocitos y macrófagos para que defiendan al cuerpo de los ataques patógenos; y son los siguientes:
    - **Amígdalas:** las amígdalas se encuentran en la orofaringes su función es atrapar y eliminar a los patógenos que ingresan al cuerpo por la boca y fosas nasales.
    - **Apéndice:** el apéndice se ubica en la unión del intestino grueso y delgado, su función es eliminar los agentes nocivos del intestino.
    - **Bazo:** el Bazo es el órgano que tiene la función de producir linfocitos B.
    - **Timo:** el Timo es el órgano cuya función es la producción de los linfocitos T.

El sistema linfático en resumen tiene las siguientes funciones:

- **Función inmunológica:** El sistema linfático tiene la función de producir linfocitos, que son muy importantes para la defensa del cuerpo. Los linfocitos son las células que reconocen a los agentes patógenos bacterias, virus, y células cancerígenas para eliminarlas y desecharlas.
- **Drenaje:** el sistema linfático se encarga de recoger y eliminar el exceso de líquido de los tejidos. Es importante el normal funcionamiento del sistema linfático para evitar la acumulación de líquido en los tejidos.

La Circulación linfática:

La linfa es el líquido a través del cual el sistema linfático elimina los desechos del cuerpo, la linfa circula por los vasos linfáticos que para su movimiento dependen de la contracción de los músculos y del movimiento de las propias válvulas que forman parte de los vasos linfáticos. Existen procesos que ayudan a favorecer esta circulación linfática, como el drenaje linfático manual que ayudan a evitar los edemas que son la retención de líquido linfático a nivel de varias zonas del cuerpo en especial miembros inferiores y abdomen.

Figura 83

Circulación sanguínea y linfática

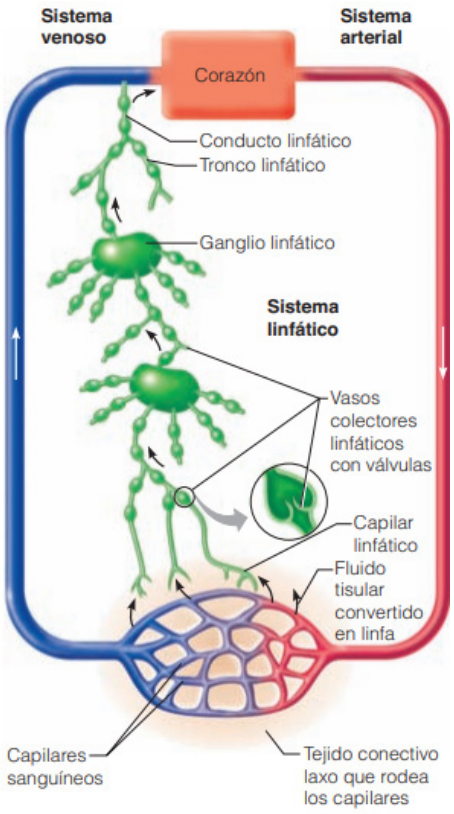

Nota: Imagen tomada de. (Marieb E. , 2008)

Actividades de aprendizaje

Revisemos el siguiente video para entender mejor esta unidad:

https://www.youtube.com/watch?v=n1Sxp8AAUAw

Resultados de aprendizaje:

RA6: Distinguir la estructura, componentes y funcionamiento del sistema cardiovascular, identificando los procesos físicos y anatómicos del ser humano y el rol de estos en la detección y asistencia en enfermería.

Bibliografía específica:

MOORE, K. L. DALLEY II, A. F.; AGUR, A. M. R. Moore. Fundamentos de anatomía con orientación clínica. 5. ed. L'Hospitalet de Llobregat, Barcelona: Wolters Kluwer Health,2015.711p. Disponible en: https://elibro.net/es/ereade/tesa/125907?page=1. Consultado en: 31 Aug 2024.

RIZZO, D. Fundamentos de anatomía y fisiología. 3. ed. México, D.F: Cengage Learning,2011.570 p. Disponible en: https://elibro.net/es/ereade/tesa/93204?page=1 Consultado en: 31 Aug 2024.

MARIEB, E. N. Anatomía y Fisiología Humana. Holyoke Community College, 9. Ed, edición, España, Pearson Educación S.A, 2008: Disponible en: https://archive.org/details/libro-ifssa-anatomia.y.-fisiologia.-humana.-marieb-completo/page/n7/mode/2up1Consultado en: 31 Aug 2024.

VISIBLE BODY. (08 de 2024). Obtenido de VISIBLE BODY: https://www.visiblebody.com/es/learn/skeleton/types-of-bones

Unidad 7

Sistema Nervioso



Lecciones de la unidad:

- Tema 1. Sistema Nervioso Central y Periférico
- Tema 2. Los XII pares craneales
- Tema 3. Fisiología del Sistema Nervioso
- Tema 4. Valoración Neurológica - Escala de Glasgow



Objetivo de la unidad:

El objetivo de la asignatura es que el estudiante logre la capacidad de análisis de la estructura y los componentes orgánicos del ser humano, así como los mecanismos del funcionamiento normal del sistema nervioso, estableciendo su impacto sobre los procedimientos de detección y asistencia en enfermería.

Tema 1:
Sistema nervioso central y periférico

El sistema nervioso está conformado por el encéfalo, médula espinal y nervios periféricos, se encarga de regular todas las funciones corporales como son movimiento, percepción sensorial, procesos cognitivos y procesos emocionales. Se divide en central y periférico para facilitar su estudio. (Moore, 2015)

El Sistema Nervioso Central (SNC):

Sus componentes son encéfalo y la médula espinal, a continuación voy a describir cada una de sus partes:

1. Encéfalo

Es el que coordina las funciones corporales y mentales. Se encuentra en el cráneo protegido por los huesos de la cabeza; está conformado por:

- **Corteza cerebral:** se refiere a la parte externa y superficial del cerebro se encarga de procesos cognitivos como pensamiento, memoria, lenguaje, razonamiento, control motor.
- **Hipotálamo:** es el componente que regula el sueño, sensación de sed y hambre; así como la temperatura.
- **Hipocampo:** se encarga de facilitar el aprendizaje a través de la memoria.
- **Tronco encefálico:** es fundamental para mantener la vida a través del control de la respiración, presión arterial y el ritmo del corazón.
- **Cerebelo:** Coordina el equilibrio y los movimientos.

2. La médula espinal

La médula espinal es una estructura cuya función es transmitir el impulso nervioso desde el encéfalo a todo el organismo; sus componentes son las neuronas sensitivas y motoras que se unen y circulan atravesando por dentro de la columna vertebral. La médula espinal controla los reflejos osteotendinosos.

El sistema nervioso periférico

Es una red de nervios que trasmiten las señales desde el cerebro a cada órgano del cuerpo humano. De esta manera mantiene la comunicación nerviosa en todo el organismo. (Moore, 2015)

A continuación voy a exponer sus componentes:

- **Sistema nervioso somático:** su función es el control de los movimientos del músculo y la transmisión de los estímulos sensoriales. Controla la percepción del estímulo doloroso, estímulo del tacto y la percepción de la temperatura.
- **Sistema nervioso autónomo:** se encarga del control del ritmo del corazón, digestión, respiración. Se subdivide en sistema simpático y sistema parasimpático.
- **Simpático:** su función es acelerar las funciones del organismo es decir aumenta las actividades como ritmo cardíaco, respuesta pupilar, distribución sanguínea.
- **Parasimpático**: su función es disminuir o frenar las funciones del cuerpo, disminuyendo el ritmo ya la frecuencia cardíaca; para favorecer la recuperación del cuerpo en condiciones de desaceleración de las funciones corporales.

Las Neuronas

Son las células nerviosas altamente especializadas, cuya función es transmitir el impulso nervioso.

Las partes de la neurona son:

- Soma o cuerpo neuronal es el centro de la neurona en el cual se encuentran el núcleo y sus organelos.
- Axón es la prolongación del soma a través del cual se transmite el impulso nervioso hacia otra neurona.
- Dendritas son las extensiones del soma encargadas de recibir las señales de otras neuronas.
- Mielina es la sustancia que cubre al axón y facilita la transmisión nerviosa.

Figura 84
La Neurona.

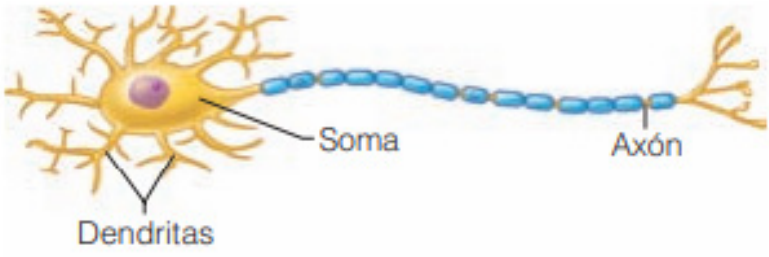

Nota: imagen tomada de (Marieb E. N., 2008)

Los Neurotransmisores:

Son sustancias químicas producidas en el sistema nervioso central que actúan como mensajeros transmitiendo las señales en las sinapsis neuronales. Existen los siguientes neurotransmisores:

- **Acetilcolina:** ayuda al control de los músculos y las funciones cognitivas.
- **Dopamina:** genera la sensación del placer, el control motor y el aprendizaje.
- **Serotonina:** responsable del estado de ánimo, el sueño y la regulación del apetito.
- **GABA:** inhibe la actividad nerviosa, ayuda a calmar el cerebro.

Tema 2:
Los XII pares craneales

Desde el cerebro emergen doce pares craneales y se encargan de las funciones sensoriales, además se encargan de funciones ya sean motoras o mixtas; tienen relación con los órganos de los sentidos y regiones de la cabeza y cuello. Es muy importante aprender sus funciones para poder detectar a tiempo sus alteraciones a través de la correcta evaluación en el examen neurológico.

Figura 85
Loa pares craneales.

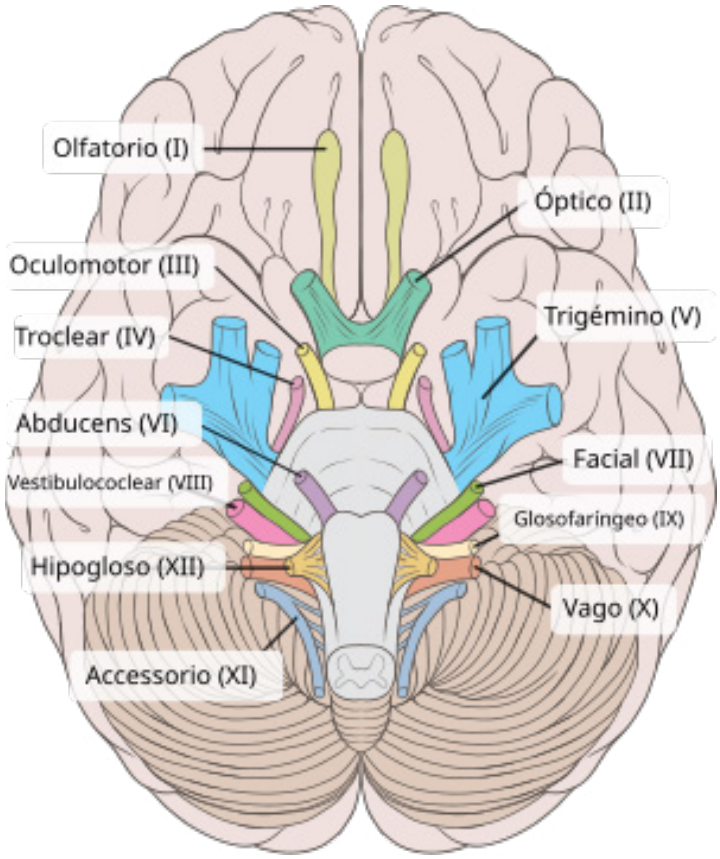

Nota: Imagen tomada de (Marieb E. N., 2008)

A continuación vamos a nombrar a los doce pares craneales y su función sea esta sensitiva, motora o mixta:

I–Nervio Olfatorio (Sensorial):

- **Función:** Transmite la información del olfato desde la mucosa nasal hasta el cerebro.
- **Evaluación:** el evaluador hace percibir olores al examinado por cada fosa nasal para saber si los huele de manera normal. Se pueden usar aromas fuertes como el café.

II–Nervio Óptico (Sensorial):

- **Función:** Responsable de la visión.
- **Evaluación:** se realiza la evaluación de campos visuales por confrontación, fondo de ojo, agudeza visual. Se puede usar el oftalmoscopio para revisar al nervio óptica y a la retina.

III–Nervio Oculomotor (Motor):

- **Función:** responsable del movimiento de los músculos que mueven los ojos, también la movilidad de la pupila como la constricción pupilar; también la elevación del párpado superior.
- **Evaluación:** realizar la evaluación de la respuesta pupilar a la luz y la acomodación y los movimientos oculares en todas las direcciones.

IV–Nervio Troclear (Motor):

- **Función:** permite mover el ojo hacia abajo y hacia adentro porque inerva el músculo oblicuo superior del ojo.
- **Evaluación:** se solicita al paciente que mire hacia abajo y hacia adentro para evaluar su función.

V–Nervio Trigémino (Mixto):

- **Función:** controlar a los músculos de la masticación y suministra la sensibilidad a la cara.
- **Evaluación:** evaluar la fuerza de músculos de la masticación solicitando al paciente apretar los dientes. Se revisa la sensibilidad de las ramas oftálmica, maxilar y mandibular al estimular con un objeto suave y uno punzante.

VI–Nervio Abducens (Motor):

- **Función:** permite mover los ojos hacia afuera porque controla el músculo recto lateral.
- **Evaluación:** se solicita al paciente mirar lateralmente para evaluar la normalidad al abducir el ojo.

VII–Nervio Facial (Mixto):

- **Función:** transmitir la sensación gustativa de los dos tercios anteriores de la lengua y controlar a los músculos de la expresión facial.
- **Evaluación:** solicitar al examinado que sonría, levante las cejas y cierre los ojos con fuerza. Evaluar la percepción de los sabores en los dos tercios anteriores de la lengua.

VIII–Nervio Vestibulococlear (Sensorial):

- **Función:** responsable de la audición y el equilibrio.
- **Evaluación:** realizar la pruebas del equilibrio como Romberg y pruebas de la audición con un diapasón como el test de Weber y Rinne.

IX–Nervio Glosofaríngeo (Mixto):

- **Función:** permite la sensación gustativa y sensorial del tercio posterior de la lengua, favorece la deglución.
- **Evaluación:** se puede evaluar el gusto en el tercio posterior de la lengua, también valorar el reflejo faríngeo, estimulando la parte posterior de la garganta con un aplicador.

X–Nervio Vago (Mixto):

- **Función:** controla las funciones motoras y sensoriales de faringe, laringe, también controla a los órganos abdominales y torácicos. Colabora en el proceso de deglución y lenguaje.
- **Evaluación:** se evalúa la voz del paciente para descartar disfonía. Es importante evaluar el reflejo faríngeo, haciendo que la persona diga Aaaa.

XI–Nervio Accesorio (Motor):

- **Función:** inerva a los músculos trapecio y esternocleidomastoideo para realizar el movimiento del cuello y hombros.

- **Evaluación:** para evaluar al esternocleidomastoideo se solicita al paciente que gire la cabeza contra resistencia y para evaluar al trapecio se solicita al paciente que eleve los hombros contra resistencia.

XII–Nervio Hipogloso (Motor):

- **Función:** inerva a los músculos de la lengua.
- **Evaluación:** para su evaluación se solicita al paciente que saque la lengua y se observa si hay debilidad o desviación de la lengua.

Cuando se evidencia alguna alteración en los pares craneales se debe estudiar y descartar la presencia de tumores, alteraciones vasculares, neuropatías.

El diagnóstico diferencial de las enfermedades neurológicas es de suma importancia y se puede obtener gran información de la evaluación de los pares craneales. (Rizzo, 2011)

Tema 3:
Fisiología del sistema nervioso

A continuación voy a explicar las funciones de este importante sistema:

- **Coordinación del movimiento:** controla el movimiento, las funciones del organismo voluntarias e involuntarias.
- **Percepción sensorial:** permite la recepción y procesamiento de los estímulos externos a través de los sentidos.
- **Funciones cognitivas:** pensamiento, razonamiento, memoria, lenguaje y toma de decisiones.
- **Homeostasis:** controla la presión arterial y temperatura.

Entre las alteraciones del sistema nervioso tenemos:

- **Parkinson:** se caracteriza por la presencia de movimientos involuntarios por daño de las neuronas productoras de dopamina.
- **Alzheimer:** afecta la memoria y las funciones cognitivas.
- **Esclerosis múltiple:** se caracteriza por la pérdida de mielina, alterando la transmisión de señales nerviosas; es autoinmune.
- **Epilepsia:** se refiere a la actividad eléctrica anormal en el cerebro, que provoca convulsiones.

Tema 4:
Valoración Neurológica - Escala de Glasgow

La evaluación del sistema nervioso es muy importante para detectar alteraciones neurológicas y determinar su origen. Es importante realizar la evaluación del estado mental: (Rizzo, 2011)

Es importante tener en cuenta los siguientes parámetros para la evaluación:

- **Nivel de conciencia:** observar si el paciente está alerta, somnoliento o en coma.
- **Orientación:** realizar preguntas sobre tiempo, espacio y persona para verificar su nivel de orientación.
- **Lenguaje:** Evaluar la fluidez, comprensión, repetición de palabras.
- **Memoria:** evaluar la memoria a corto y largo plazo preguntando sobre eventos recientes y pasados.
- **Funciones cognitivas:** evaluar el juicio, la concentración, la atención y el razonamiento abstracto.

Para evaluar el movimiento corporal vamos a evaluar la función motora siguiendo estos pasos:

- **Tono muscular:** observar el aumento o disminución del tono muscular.
- **Fuerza muscular:** evaluar la fuerza muscular en una escala de 0 a 5, en donde 0 = sin contracción muscular y 5 = representa la fuerza normal.
- **Marcha y postura:** observar la marcha para detectar marcha anormal.
- **Reflejos osteotendinosos:** reflejo rotuliano.
- **Reflejos patológicos:** investigar reflejos anormales.

Para evaluar la parte sensorial vamos a seguir los siguientes parámetros:

- **Tacto:** con un algodón evaluar la sensibilidad a los estímulos en diferentes áreas del cuerpo.
- **Dolor - temperatura:** con estímulos dolorosos leves como con un alfiler, evaluar la percepción del dolor, estímulos fríos o calientes.

- **Propiocepción y vibración:** evaluar la percepción y sensación vibratoria con diapasón.

Para evaluar la coordinación y equilibrio, seguimos los siguientes pasos, aplicando las siguientes pruebas:

- **Romberg:** evalúa el equilibrio, sirve para descartar alteraciones en el cerebelo, se coloca al paciente de pie con los pies juntos y los ojos cerrados. El paciente debe mantenerse en equilibrio.
- **Coordinación:** solicitar al paciente tocar con su dedo índice a su nariz y luego a un objeto lejano, o que realice movimientos rápidos alternantes.

Para evaluar el nivel de conciencia de la persona, se aplica la escala de Glasgow, la Escala de Glasgow es una herramienta muy útil para evaluar alteración neurológica de manera rápida posterior a sufrir un traumatismo craneoencefálico. Se divide en tres áreas al evaluar y estas son respuesta ocular, respuesta verbal y respuesta motora. (Moore, 2015)

1. **Respuesta ocular (E)–Máxima puntuación: 4**
    - 4: Espontánea
    - 3: Al estímulo verbal.
    - 2: Al estímulo doloroso.
    - 1: Ausente
2. **Respuesta verbal (V)–Máxima puntuación: 5**
    - 5: Orientado, responde correctamente a preguntas sobre nombre, ubicación y fecha.
    - 4: Confuso, responde pero con desorientación.
    - 3: Palabras inapropiadas, habla pero no forma oraciones coherentes.
    - 2: Sonidos incomprensibles.
    - 1: Ausente
3. **Respuesta motora (M)–Máxima puntuación: 6**
    - 6: Obedece órdenes.

- 5: Localiza el estímulo doloroso (intenta retirar el estímulo).
- 4: Retira la extremidad ante el dolor (reflejo de retirada).
- 3: Flexión anormal (decorticación) ante el estímulo doloroso.
- 2: Extensión anormal (descerebración) ante el estímulo doloroso.
- 1: Ausente

La puntuación final de la Escala de Glasgow se representa por la suma de los valores de los tres componentes:

- **Máximo puntaje posible:** 15 que indica una persona completamente alerta y consciente.
- **Mínimo puntaje posible:** 3 que indica un estado de coma profundo o muerte cerebral.

Interpretación de la Escala de Glasgow

- **13-15 puntos:** Lesión cerebral leve.
- **9-12 puntos:** Lesión cerebral moderada.
- **3-8 puntos:** Lesión cerebral grave o coma.

Figura 86
El encéfalo

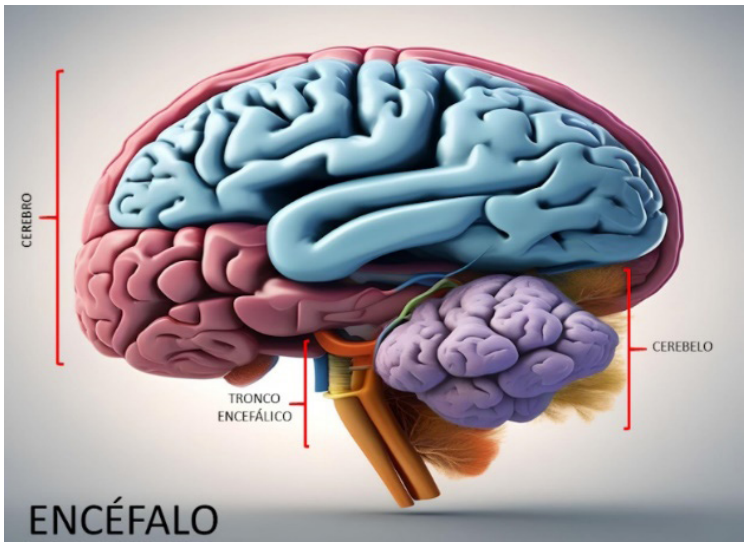

Nota: Imagen tomada de. (Marieb E. N., 2008)

Evaluación:

Que componentes tiene el sistema nervioso:

a. Encéfalo

b. Nervios craneales

c. Médula espinal

d. a y b son correctas.

e. Todas son correctas.

Escoja la respuesta correcta: Es la célula principal del sistema nervioso:

a. Alveolo

b. Neurona

c. Nefrona

d. Osteocito

Resultados de aprendizaje:

RA7: Distinguir la estructura, componentes y funcionamiento del sistema nervioso, identificando los procesos físicos y anatómicos del ser humano y el rol de estos en la detección y asistencia en enfermería.

Bibliografía específica:

MOORE, K. L. DALLEY II, A. F.; AGUR, A. M. R. Moore. Fundamentos de anatomía con orientación clínica. 5. ed. L'Hospitalet de Llobregat, Barcelona: Wolters Kluwer Health,2015.711p. Disponible en: https://elibro.net/es/ereade/tesa/125907?page=1. Consultado en: 31 Aug 2024.

RIZZO, D. Fundamentos de anatomía y fisiología. 3. ed. México, D.F: Cengage Learning,2011.570 p. Disponible en: https://elibro.net/es/ereade/tesa/93204?page=1 Consultado en: 31 Aug 2024.

MARIEB, E. N. Anatomía y Fisiología Humana. Holyoke Community College, 9. Ed, edición, España, Pearson Educación S.A, 2008: Disponible en: https://archive.org/details/libro-ifssa-anatomia.y.-fisiologia.-humana.-marieb-completo/page/n7/mode/2up1Consultado en: 31 Aug 2024.

VISIBLE BODY. (08 de 2024). Obtenido de VISIBLE BODY: https://www.visiblebody.com/es/learn/skeleton/types-of-bones

Unidad 8

Órganos de los Sentidos



Lecciones de la unidad:

- Tema 1. El sentido de la vista
- Tema 2. El sentido de la audición
- Tema 3. El sentido del Olfato
- Tema 4. El sentido del Tacto
- Tema 5. El sentido del Gusto



Objetivo de la unidad:

El objetivo de la asignatura es que el estudiante logre la capacidad de análisis de la estructura y los componentes orgánicos del ser humano, así como los mecanismos del funcionamiento normal de los órganos de los sentidos, estableciendo su impacto sobre los procedimientos de detección y asistencia en enfermería.

Tema 1:
El Sentido de la Vista

Los órganos de los sentidos se describen como estructuras especializadas que permiten la percepción sensorial. Estos órganos reciben estímulos del entorno y los envían al cerebro para su procesamiento y respuesta. Los órganos de los sentidos son cinco y su clasificación está basada en los estímulos que perciben: vista, oído, olfato, gusto y tacto. (Moore, 2015)

Sentido de la vista: el ojo

- **Estructura:** los componentes del ojo son córnea, cristalino, iris, retina. Los receptores de la luz o fotorreceptores están en la retina son los conos y bastones que convierten la luz en señales eléctricas que viajan al cerebro a través del nervio óptico.
- **Función:** la función del ojo es la visión; en la retina se transforman los impulsos eléctricos formando imágenes al ser procesados por el cerebro; ya que la luz ingresa por la córnea, pasa por el cristalino y llega a la retina.

Figura 87
Estructura del ojo.

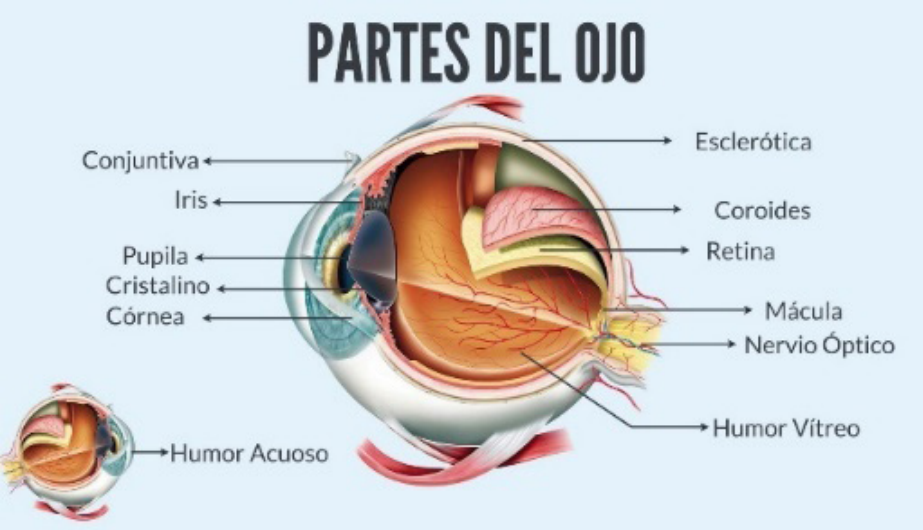

Nota: Imagen tomada de(Rizzo, 2011)

Tema 2:
El Sentido de la Audición

Sentido de la audicion: el oido

- **Estructura:** existen tres partes del oído que son el oído interno, el oído medio y el oído externo. En el oído interno se encuentra una estructura llamada cóclea, que es responsable de la audición; mientras que el vestíbulo y los conductos semicirculares se encargan del equilibrio.
- **Función:** el sonido viaja a través del nervio auditivo desde el oído externo al oído interno y es procesado en el cerebro. El oído interno es el responsable del equilibrio.

Figura 88

Estructura del oído.

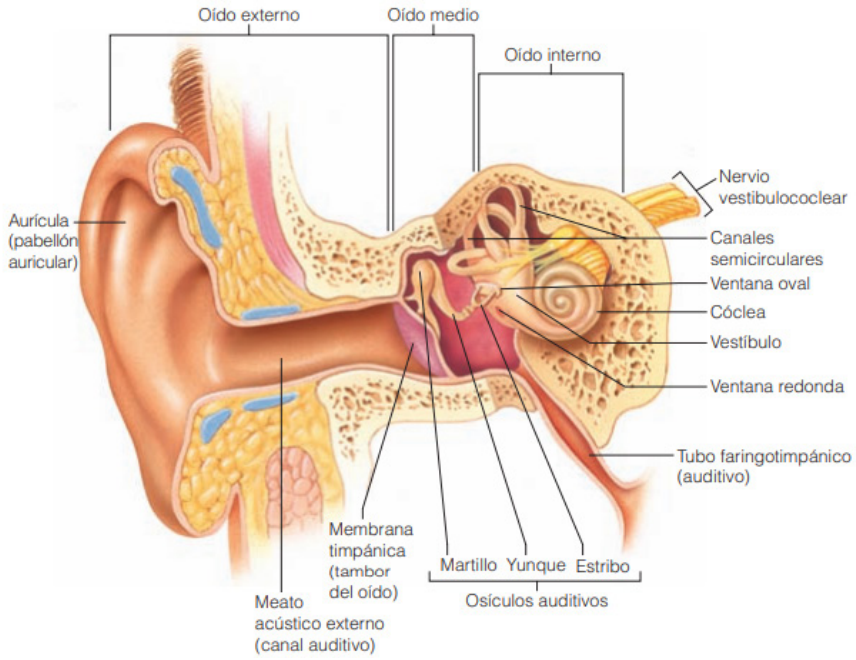

Nota: Imagen tomada de. (Marieb E. N., 2008)

Tema 3:
El Sentido del Olfato

El sentido del olfato: la nariz

- **Estructura:** los receptores olfativos se encuentran en la nariz.
- **Función:** el olfato que es el encargado de la percepción de los olores que están en el aire para posteriormente viajar hasta el cerebro y llegar al bulbo olfatorio, para su interpretación.

Figura 89

Estructura de la nariz.

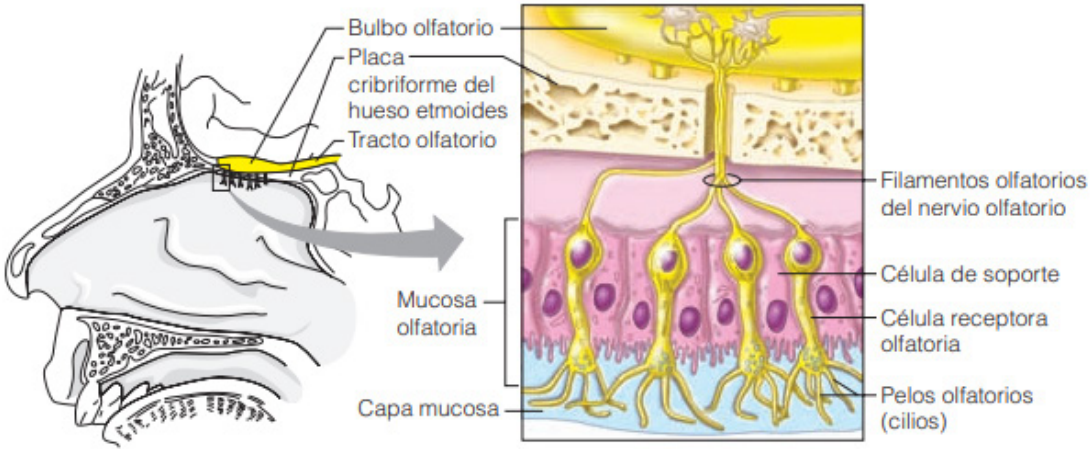

Nota: Imagen tomada de. (Marieb E. N., 2008)

Tema 4:
El Sentido del Tacto

La piel

- **Estructura:** en la piel existen varios receptores sensoriales que se llaman corpúsculos de Meissner, también se encuentran las terminaciones nerviosas que perciben el dolor y los cambios de temperatura.
- **Función:** la función de los receptores es la percepción de los estímulos como presión, vibración, temperatura, dolor y enviarlos a través de los nervios espinales al cerebro.

Figura 90

Estructura de la piel.

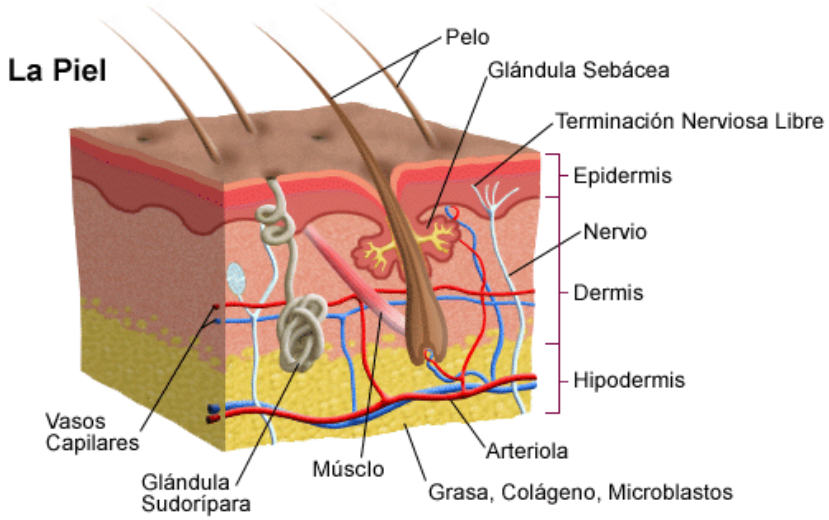

Nota: Imagen tomada de. (Marieb E. N., 2008)

Tema 5:
El Sentido del Gusto

La lengua

- **Estructura:** las papilas gustativas están localizadas en la lengua, aquí existen los receptores que nos ayudan a reconocer los diferentes sabores que son dulce, salado, amargo y ácido.
- **Función:** Las papilas gustativas detectan los diferentes sabores presentes en los alimentos, para luego enviar esta información al cerebro; los nervios glosofaríngeo, facial y vago intervienen en este proceso.

Figura 91
Estructura de la piel.

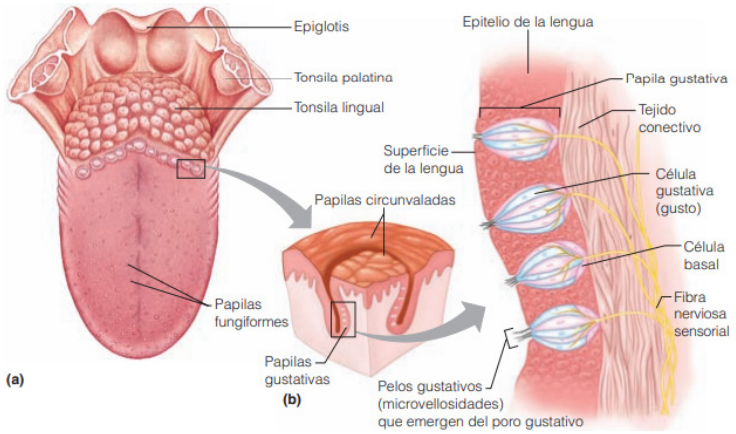

Nota: Imagen de tomada de. (Marieb E. N., 2008)

Actividades de aprendizaje

Por favor observemos el siguiente video.

https://www.youtube.com/watch?v=IhO5Je1Puyw

Resultados de aprendizaje:

RA8: Distinguir la estructura, componentes y funcionamiento de los órganos de los sentidos, identificando los procesos físicos y anatómicos del ser humano y el rol de estos en la detección y asistencia en enfermería.

Bibliografía específica:

MOORE, K. L. DALLEY II, A. F.; AGUR, A. M. R. Moore. Fundamentos de anatomía con orientación clínica. 5. ed. L'Hospitalet de Llobregat, Barcelona: Wolters Kluwer Health,2015.711p. Disponible en: https://elibro.net/es/ereade/tesa/125907?page=1. Consultado en: 31 Aug 2024.

RIZZO, D. Fundamentos de anatomía y fisiología. 3. ed. México, D.F: Cengage Learning,2011.570 p. Disponible en: https://elibro.net/es/ereade/tesa/93204?page=1 Consultado en: 31 Aug 2024.

MARIEB, E. N. Anatomía y Fisiología Humana. Holyoke Community College, 9. Ed, edición, España, Pearson Educación S.A, 2008: Disponible en: https://archive.org/details/libro-ifssa-anatomia.y.-fisiologia.-humana.-marieb-completo/page/n7/mode/2up1Consultado en: 31 Aug 2024.

VISIBLE BODY. (08 de 2024). Obtenido de VISIBLE BODY: https://www.visiblebody.com/es/learn/skeleton/types-of-bones

Unidad 9

El Sistema Endocrino



Lecciones de la unidad:

- Tema 1. Sistema endócrino
- Tema 2. Hipotálamo
- Tema 3. Pineal
- Tema 4. Pituitaria
- Tema 5. Tiroides
- Tema 6. Paratiroides
- Tema 7. Timo
- Tema 8. Glándulas suprarrenales
- Tema 9. Páncreas
- Tema 10. Gónadas



Objetivo de la unidad:

El objetivo es que el estudiante logre la capacidad de análisis de la estructura y los componentes orgánicos del ser humano, así como los mecanismos del funcionamiento normal del sistema endócrino, estableciendo su impacto sobre los procedimientos de detección y asistencia en enfermería.

Tema 1:
El Sistema Endocrino

Las glándulas son las estructuras que forman parte del sistema endócrino; la función de estas glándulas es producir hormonas que secretan al sistema sanguíneo y sirven para la regulación del metabolismo y otras funciones corporales como crecimiento, reproducción, estado de ánimo.

Los componentes del sistema endócrino son:

- Las glándulas endócrinas que producen y secretan hormonas se distribuyen en todo el cuerpo.
- Las Hormonas son sustancias químicas viajan por la sangre hasta los órganos donde ejercen su efecto regulador estos órganos se llaman órganos diana.

Tabla 5

Sistema Endocrino

Glándula	Hormona(s)	Función principal
Hipotálamo	Hormonas liberadoras (GnRH, CRH)	Controla la secreción de la hipófisis
Hipófisis anterior	GH, ACTH, TSH, LH, FSH, PRL	Regulación del crecimiento, función tiroidea, sexual, etc.
Hipófisis posterior	Oxitocina, vasopresina (ADH)	Contracción uterina, retención de agua
Tiroides	Tiroxina (T4), Triyodotironina (T3)	Control del metabolismo
Paratiroides	Hormona paratiroidea (PTH)	Regulación del calcio
Suprarrenales	Cortisol, adrenalina, aldosterona	Respuesta al estrés, metabolismo, equilibrio de electrolitos
Páncreas	Insulina, glucagón	Control de los niveles de glucosa en sangre
Ovarios	Estrógenos, progesterona	Regulación del ciclo menstrual y embarazo
Testículos	Testosterona	Producción de esperma, características sexuales secundarias
Pineal	Melatonina	Regulación del sueño

Nota: Sistema Endócrino. (Marieb E. , 2008)

Dentro de las funciones del sistema endócrino tenemos:

- **La Regulación del crecimiento:** la hormona del crecimiento es la que estimula el crecimiento del cuerpo.
- **La Regulación del Metabolismo:** es controlado a través de la producción de la insulina, glucagón y de la hormonas de la tiroides.
- **La Reproducción:** es regulada por las hormonas sexuales testosterona, estrógenos y progesterona que controlan la pubertad, el ciclo menstrual, la producción de esperma y el embarazo.
- **El Equilibrio de electrolitos:** la aldosterona y la vasopresina regulan el equilibrio del agua.
- **La Respuesta al estrés:** el cortisol es la hormona del estrés es liberada por las glándulas suprarrenales ayudan al cuerpo a adaptarse y responder al estrés físico y emocional.

Tema 2:
Hipotálamo

- **Ubicación:** se encuentra sobre la hipófisis en el encéfalo.
- **Función:** se encarga del control de la hipófisis a través de hormonas de estímulo e inhibición.

Figura 92
Hipotálamo.

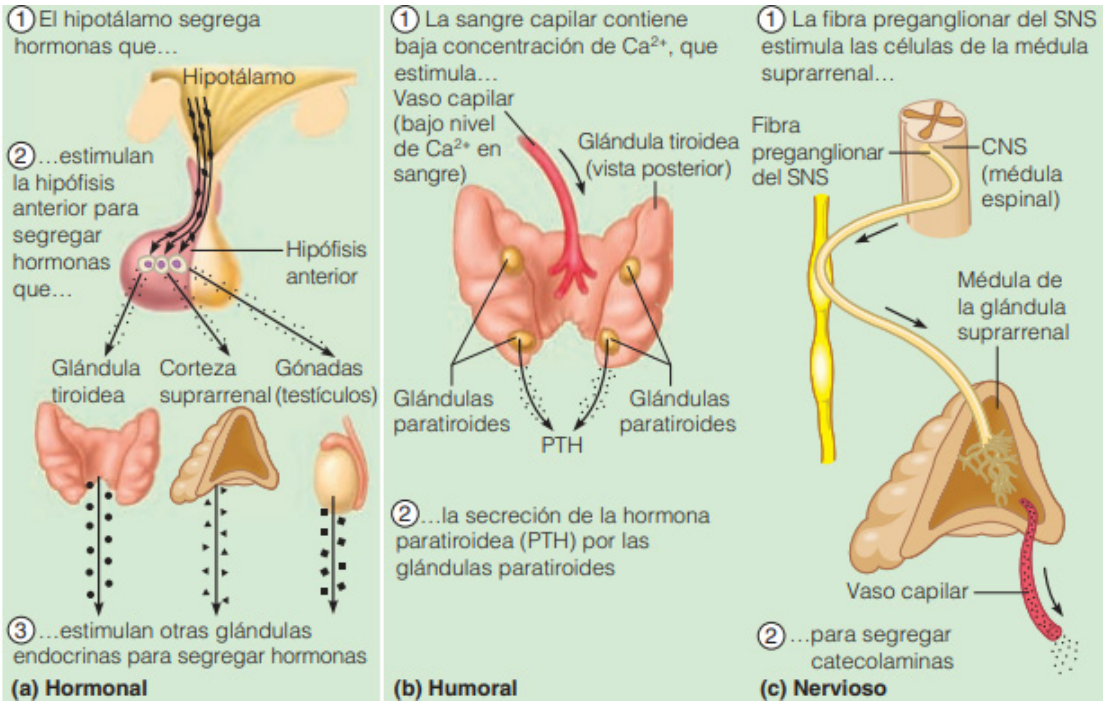

Nota: Imagen tomada de (Marieb E. N., 2008)

Tema 3:
Glándula Pineal

- **Ubicación:** se ubica en el Diencéfalo.
- **Función:** se encarga de la regulación del sueño y de la vigilia, gracias a la producción de melatonina.

Tabla 6

Característica	Descripción
Ubicación	En el centro del cerebro, entre los dos hemisferios, en un surco cerca del tálamo.
Función principal	Regulación de los ritmos circadianos y producción de melatonina.
Hormona principal	**Melatonina**, que influye en el sueño y el ciclo biológico día-noche.
Estimulación	Responde a la cantidad de luz percibida por los ojos (mayor producción de melatonina en la oscuridad, menor con luz).
Relación con el sueño	Ayuda a regular el ciclo de sueño-vigilia, promoviendo el descanso nocturno.
Otras funciones	- Influye en el sistema inmunológico. - Puede tener un papel en la regulación del estado de ánimo. - Relacionada con funciones antioxidantes.
Factores que afectan su funcionamiento	- Exposición a la luz artificial (pantallas, luces LED). - Edad (su actividad disminuye con el envejecimiento). - Estrés y hábitos de vida.

Nota. Sistema Endócrino. (Moore, 2015)

Tema 4:
Pituitaria - Hipófisis

- **Ubicación:** se ubica bajo el hipotálamo en la silla turca.
- **Función:** la función es la producción de hormonas para regulación del metabolismo.
- **La Adenohipófisis** se ubica en el lóbulo anterior de la hipófisis es la que produce la hormona del crecimiento, la hormona que estimula tiroides o TSH, la hormona adrenocorticótropa, las gonadotropinas FSH, LH y la prolactina.
- **La Neurohipófisis** se ubica en el lóbulo posterior su función es liberar y almacenar hormonas la vasopresina y la oxitocina.

Figura 93
Hipófisis.

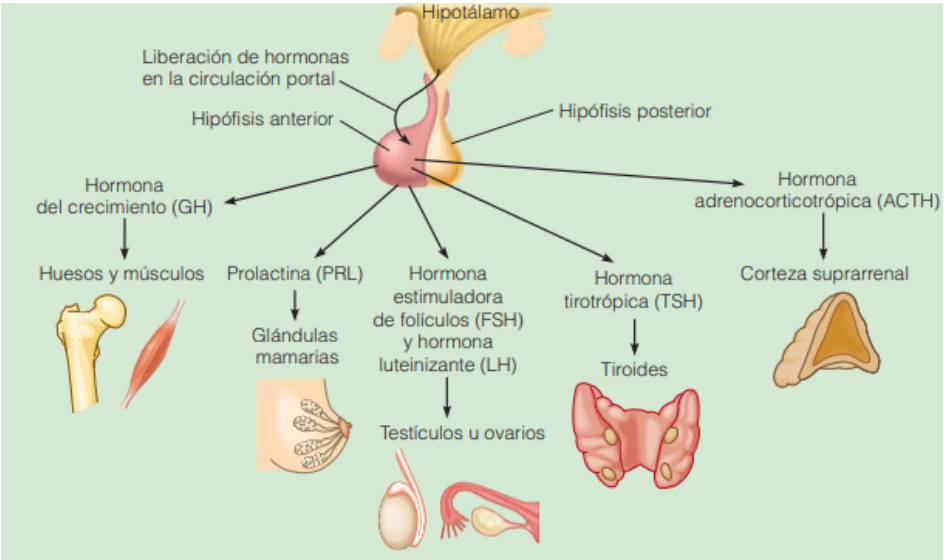

Nota: Imagen tomada de (Marieb E. N., 2008)

Tema 5:
Tiroides

- **Ubicación:** es una glándula ubicada en la parte anterior del cuello.
- **Función:** su función es producir hormonas como la T4 o tiroxina, T3 o triyodotironina, encargadas de regular el metabolismo y el crecimiento.

Figura 94
Tiroides.

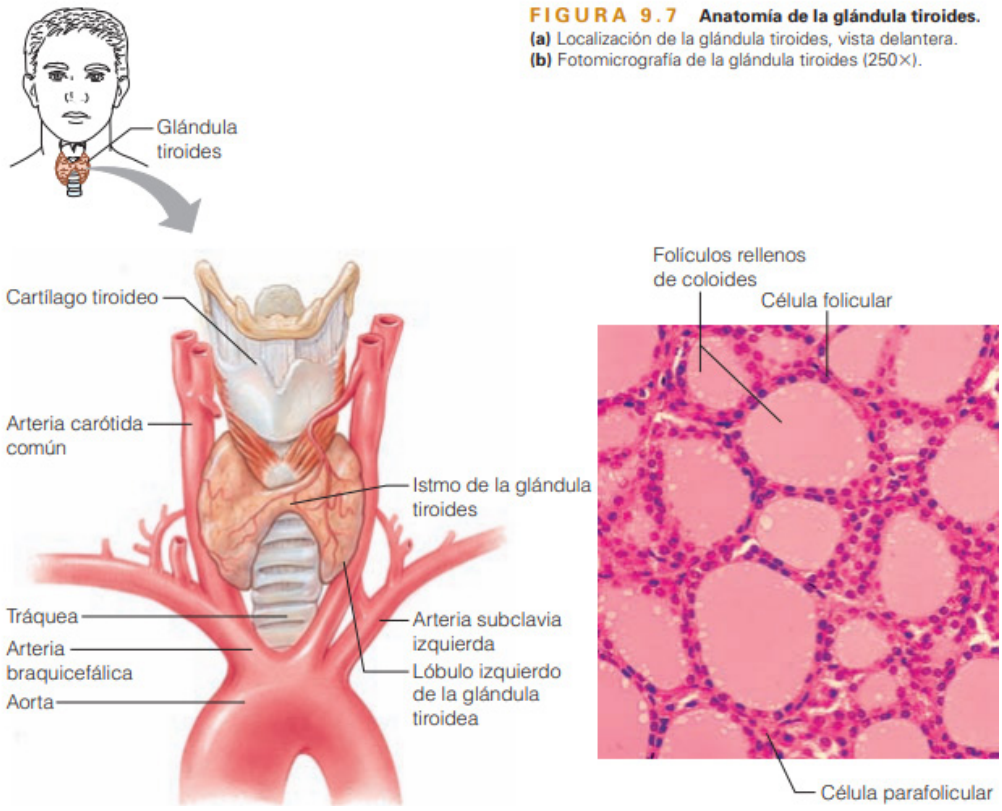

Nota: Imagen tomada de. (Marieb E. N., 2008)

Tema 6:
Paratiroides

- **Ubicación:** se ubica en la tiroides en su región posterior.
- **Función:** su función es regular el nivel de calcio, fósforo en la sangre y huesos; gracias a la producción de la paratohormona.

Figura 95
Paratiroides

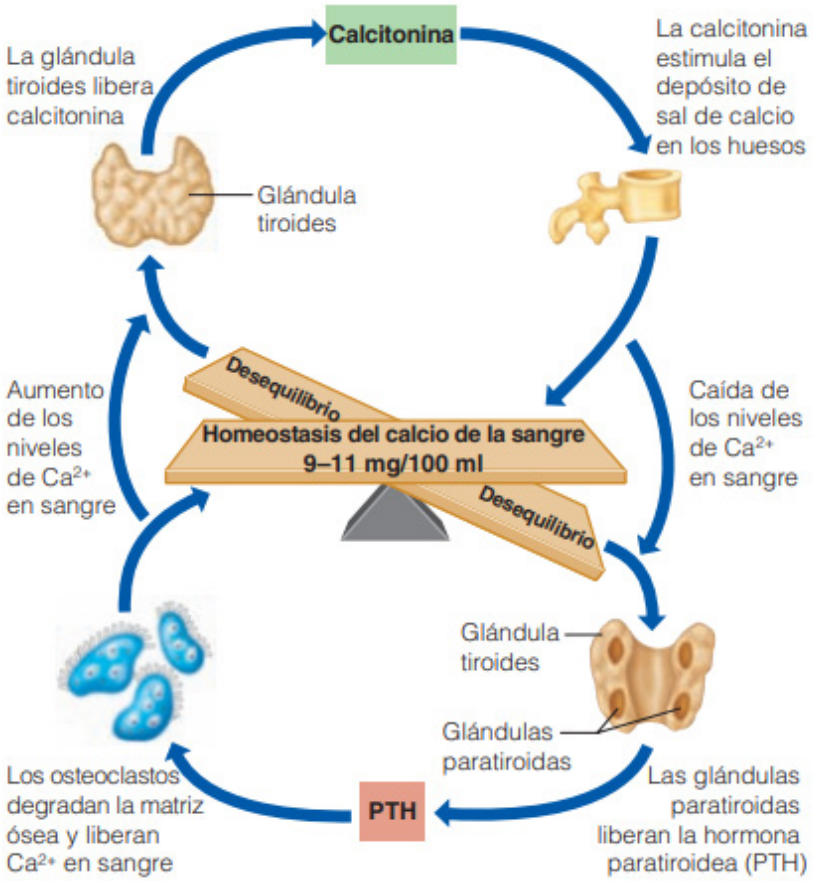

Nota: Imagen tomada de (Marieb E. N., 2008)

Tema 7:
Timo

- **Ubicación:** el timo se ubica en la parte anterior del tórax, detrás del esternón.
- **Función:** su función es la producción de timosina importante para el desarrollo del sistema inmunológico, ya que permite la maduración de los linfocitos T.

Tema 8:
Glándulas suprarenales

- **Ubicación:** las glándulas suprarrenales se ubican sobre los riñones.
- **Función:** las glándulas suprarrenales tienen dos porciones cuya producción hormonal es diferente y son las siguientes:
- **Corteza suprarrenal:** se encarga de la producción de glucocorticoides como el cortisol, los mineralocorticoides como la aldosterona y también producen andrógenos que son las hormonas sexuales.
- **Médula suprarrenal:** se encarga de la producción de catecolaminas estas son la adrenalina y la noradrenalina se activan en situaciones de estrés.

Figura 96
Paratiroides.

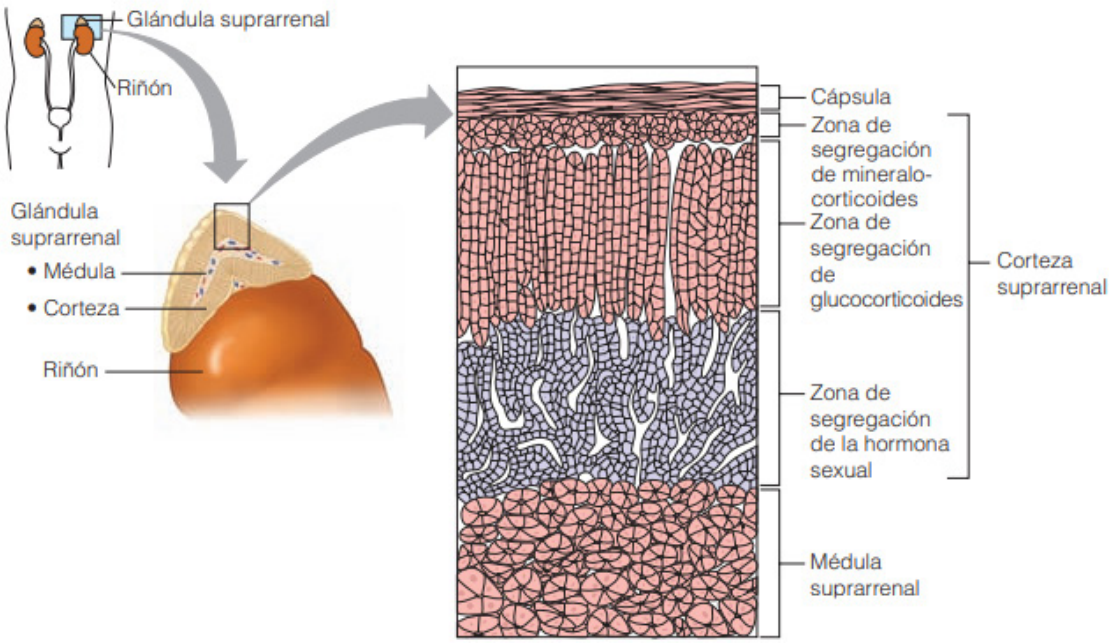

Nota: Imagen tomada de. (Marieb E. N., 2008)

Tema 9:
Páncreas

- **Ubicación:** es una glándula que se ubica en la cavidad abdominal en la parte posterior del estómago.
- **Función:** la función del páncreas es producir hormonas entre ellas produce la insulina cuya función es regular los niveles de glucosa en sangre, también se encarga de la producción del glucagón que tiene el efecto contrario que es aumentar los niveles de glucosa en la sangre.

Tema 10:
Gonadas

Las gónadas son las glándulas sexuales femeninas y masculinas que producen hormonas; en las mujeres tenemos a los ovarios y en los hombres son los testículos:

Ovarios

- **Ubicación:** se ubican en la región pélvica a cada lado del útero.
- **Función:** su función es la producción de estrógenos y progesterona para regular el ciclo menstrual y fortalecer el desarrollo de las características sexuales femeninas, también su función es mantener el embarazo.

Testículos

- **Ubicación:** se ubican fuera del cuerpo dentro del escroto.
- **Función:** su función es la producción de testosterona para la regulación de los caracteres sexuales secundarios y las funciones reproductivas.

La regulación del sistema endócrino se realiza a través de un sistema que se denomina retroalimentación negativa para mantener el equilibrio del cuerpo. Esta regulación se llama eje hipotálamo – hipofisiario; cuando es este sistema se altera, se presentan enfermedades como el hipertiroidismo, diabetes y otros problemas hormonales que requieren diagnóstico y tratamiento adecuados para restaurar el equilibrio hormonal normal.

Actividades de aprendizaje

Revisemos aquí sobre las hormonas…. https://www.msdmanuals.com/es/hogar/multimedia/video/introducci%C3%B3n-al-sistema-endocrino-y-a-las-hormonas

Resultados de aprendizaje:

RA 9: Distinguir la estructura, componentes y funcionamiento del sistema endócrino, identificando los procesos físicos y anatómicos del ser humano y el rol de estos en la detección y asistencia en enfermería.

Bibliografía específica:

MOORE, K. L. DALLEY II, A. F.; AGUR, A. M. R. Moore. Fundamentos de anatomía con orientación clínica. 5. ed. L'Hospitalet de Llobregat, Barcelona: Wolters Kluwer Health,2015.711p. Disponible en: https://elibro.net/es/ereade/tesa/125907?page=1. Consultado en: 31 Aug 2024.

RIZZO, D. Fundamentos de anatomía y fisiología. 3. ed. México, D.F: Cengage Learning,2011.570 p. Disponible en: https://elibro.net/es/ereade/tesa/93204?page=1 Consultado en: 31 Aug 2024.

MARIEB, E. N. Anatomía y Fisiología Humana. Holyoke Community College, 9. Ed, edición, España, Pearson Educación S.A, 2008: Disponible en: https://archive.org/details/libro-ifssa-anatomia.y.-fisiologia.-humana.-marieb-completo/page/n7/mode/2up1Consultado en: 31 Aug 2024.

VISIBLE BODY. (08 de 2024). Obtenido de VISIBLE BODY: https://www.visiblebody.com/es/learn/skeleton/types-of-bones

Unidad

10

Sistema reproductor



Lecciones de la unidad:

- Tema 1. Sistema reproductor femenino
- Tema 2. Fisiología del ciclo menstrual y la ovulación
- Tema 3. Sistema reproductor masculino
- Tema 4. Fisiología de la espermatogénesis y la eyaculación



Objetivo de la unidad:

El objetivo es que el estudiante logre la capacidad de análisis de la estructura y los componentes orgánicos del ser humano, así como los mecanismos del funcionamiento normal de los sistemas esquelético, muscular, respiratorio, digestivo, urinario, cardiovascular, nervioso endocrino y reproductor, estableciendo su impacto sobre los procedimientos de detección y asistencia en enfermería.

El sistema reproductor se compone de estructuras y órganos que tienen la función de la propagación de la especie a través de la reproducción. Los sistemas reproductivos son el femenino y el masculino; a continuación voy a describir sus partes y funciones: (Moore, 2015)

Tema 1:
Sistema Reproductor Femenino

Está representado por los ovarios, su función es producir a los óvulos que son las células sexuales que transmiten la información genética; también se encargan de la producción de las hormonas sexuales femeninas que son los estrógenos y la progesterona. Se ubican a cada lado del útero, se conectan a las trompas uterinas o trompas de Falopio, cuya función es llevar a los óvulos desde el ovario hasta el útero; es el lugar en donde se realiza la fecundación.

El útero es el órgano en el que se implanta el huevo fecundado y se desarrolla el embarazo; se ubica en la cavidad pélvica entre la vejiga urinaria y el recto. Esta formado por el cuerpo uterino, el cuello uterino o cérvix.

El cuerpo del útero está formado por el Endometrio que es la capa interna que se engrosa para recibir un óvulo fecundado y se desprende durante la menstruación, el miometrio que es la parte media y el perimetrio o parte externa el útero.

Las otras estructuras que encontramos en el aparato reproductor femenino son:

- **Vagina:** se extiende desde el cuello uterino hasta el exterior del cuerpo, es un conducto elástico que sirve para paso del bebe durante el parto y para el coito durante el acto sexual.
- **Vulva:** se refiere a los genitales externos femeninos aquí está el vestíbulo vaginal, donde se encuentran los labios mayores, los labios menores y el clítoris.
- **Glándulas mamarias:** son glándulas que se ubican sobre los músculos pectorales, están formadas de tejido adiposo. Y se encargan de la producción de la leche materna.

Tema 2:
Fases del ciclo menstrual

El ciclo menstrual es el ciclo por medio del cual se prepara al útero para recibir al óvulo fecundado y mantener el embarazo en caso de realizarse, los óvulos se forman durante este ciclo hormonal de la mujer, este ciclo hormonal tiene una duración aproximada de 28 días. Se divide en tres fases que son las siguientes:

- **Fase folicular:** es la maduración del folículo en el ovario.
- **Ovulación**: es el proceso mediante el cual el óvulo es liberado del ovario.
- **Fase lútea:** durante esta fase, se secreta progesterona con el fin de preparar al endometrio en caso de un posible embarazo.

Al momento que no se produce la fecundación, el endometrio se desprende y es expulsado hacia el exterior por el proceso llamado menstruación. En caso de que el embarazo ocurra, la progesterona favorece la implantación y colabora para mantener el embarazo en curso.

El sistema reproductor se encuentra vinculado al sistema endócrino, ya que gracias a la función hormonal también se da la regulación de la reproducción.

Cuando existen alteraciones anatómicas o fisiológicas en el sistema reproductor puede presentarse la infertilidad.

Tema 3:
Sistema reproductor masculino

El sistema reproductor masculino está formado por los Testículos cuya función es la producción de espermatozoides y la producción de hormonas sexuales masculinas como la testosterona. Se ubican dentro del escroto, exterior al cuerpo con el fin de regular la temperatura necesaria para la espermatogénesis. Se conectan con el Epidídimo, cuya función es almacenar y madurar a los espermatozoides, es un conducto elástico y alargado que se encuentra sobre el testículo. Los conductos deferentes se extienden desde los testículos hasta la próstata, pasan por el conducto inguinal y su función es el transporte de los espermatozoides desde el epidídimo hasta la uretra durante la eyaculación.

Las Vesículas seminales tienen la función de producir parte de los componentes del semen que sirven para nutrir a los espermatozoides. La Próstata se encuentra debajo de la vejiga y rodeando a la uretra, su función es producir parte del semen para facilitar la movilidad de los espermatozoides.

Las Glándulas bulbouretrales se encuentran debajo de la Próstata y su función es secretan líquidos que forman parte del semen antes de la eyaculación.

Los genitales externos masculinos son los siguientes:

- **Pene** es el órgano genital externo masculino que cumple la función de depositar el semen y espermatozoides en la vagina de la mujer para que se produzca la fecundación, además tiene una importante función de eliminar la orina al exterior durante el proceso de la micción. Está formado por el cuerpo cavernoso y el cuerpo esponjoso, que se llenan de sangre para permitir la erección.
- **Escroto** es la estructura que protege a los testículos y también regula la temperatura de estos. Se encuentran externamente al cuerpo, colgando debajo del pene.

Tema 4:
Fisiología de la espermatogénesis

La espermatogénesis es el proceso de producción y maduración de los espermatozoides; los mismos que serán eliminados a través de la eyaculación. La eyaculación se produce gracias a varias contracciones musculares de los músculos lisos de los genitales masculinos. (Moore, 2015)

La eyaculación tiene las siguientes fases:

1. **Fase de emisión:**
    - Se refiere al paso de los espermatozoides desde el epidídimo a través de los conductos deferentes hacia la uretra prostática. Se controla por acción del sistema simpático.sos en los conductos deferentes, vesículas seminales y próstata.
2. **Fase de expulsión:**
    - Al llegar el semen a la uretra prostática, inician una serie de contracciones para lograr ser expulsado al exterior. Esta fase es controlada por el sistema parasimpático y simpático, lo que genera la expulsión rápida del semen.

La eyaculación se produce por la estimulación sexual y está controlada por el sistema nervioso simpático, por la excitación sexual, se estimulan los centros eyaculatorios, así se induce las contracciones musculares lisas de los órganos internos implicados en la eyaculación. En la fase final de la eyaculación se expulsa el semen.

Cuando la eyaculación no se produce de manera normal, se producen alteraciones como la eyaculación precoz que es un trastorno en el este proceso ocurre de manera inmediata antes de la penetración y puede ser producto de alteraciones psicológicas, neurológicas o fisiológicas.

Actividades de aprendizaje

En el video a continuación vamos a entender el proceso de la reproducción humana.

https://mediateca.educa.madrid.org/video/gy2t9k4frca9mv4j

Resultados de aprendizaje:

RA10: Distinguir la estructura, componentes y funcionamiento del sistema reproductor, identificando los procesos físicos y anatómicos del ser humano y el rol de estos en la detección y asistencia en enfermería.

Bibliografía específica:

MOORE, K. L. DALLEY II, A. F.; AGUR, A. M. R. Moore. Fundamentos de anatomía con orientación clínica. 5. ed. L'Hospitalet de Llobregat, Barcelona: Wolters Kluwer Health,2015.711p. Disponible en: https://elibro.net/es/ereade/tesa/125907?page=1. Consultado en: 31 Aug 2024.

RIZZO, D. Fundamentos de anatomía y fisiología. 3. ed. México, D.F: Cengage Learning,2011.570 p. Disponible en: https://elibro.net/es/ereade/tesa/93204?page=1 Consultado en: 31 Aug 2024.

MARIEB, E. N. Anatomía y Fisiología Humana. Holyoke Community College, 9. Ed, edición, España, Pearson Educación S.A, 2008: Disponible en: https://archive.org/details/libro-ifssa-anatomia.y.-fisiologia.-humana.-marieb-completo/page/n7/mode/2up1Consultado en: 31 Aug 2024.

VISIBLE BODY. (08 de 2024). Obtenido de VISIBLE BODY: https://www.visiblebody.com/es/learn/skeleton/types-of-bones

Glosario de términos

Término 1: Anatomía: estudio de la estructura del cuerpo humano.

Término 2: Fisiología: estudio de la función del cuerpo humano.

Término 3: Homeostasis: equilibrio.

Término 4: Abducción: se refiere a mover una parte del cuerpo hacia afuera de la línea media.

Término 5: Aducción: se refiere a mover una parte del cuerpo hacia adentro de la línea media.

Término 6: Bilateral: se encuentra en los dos lados del cuerpo.

Término 7: Cavidad corporal: estructuras huecas que contienen a los órganos.

Término 8: Cefálico: relacionado a la cabeza.

Término 9: Dorsal: relacionado a la parte posterior del cuerpo.

Término 10: Glándula: tiene la función de producir hormonas.

Término 11: Neurona: es la célula principal del sistema nervioso.

Término 12: Nervio: es una fibra nerviosa que está formada por neuronas y cumplen la función de la transmisión nerviosa.

Término 13: Órgano: es una estructura compuesta de varios tejidos que realizan una función específica.

Término 14: Pronación: movimiento que gira la palma hacia abajo.

Término 15: Rotación: se refiere al movimiento de una estructura alrededor de su mismo eje.

Término 16: Tórax: se refiere a la estructura formada por el esternón y las costillas.

Término 17: Transversal: es el plano que divide el cuerpo en dos partes una superior y una inferior.

Referencias

MOORE, K. L. DALLEY II, A. F.; AGUR, A. M. R. Moore. Fundamentos de anatomía con orientación clínica. 5. ed. L'Hospitalet de Llobregat, Barcelona: Wolters Kluwer Health,2015.711p. Disponible en: https://elibro.net/es/ereade/tesa/125907?page=1. Consultado en: 31 Aug 2024.

LE VAY, D. Anatomía y fisiología humana. 2. ed. Barcelona: Editorial Paidotríbo, 2015.422 p. Disponible en: https://elibro.net/es/ereade/tesa/119186?page=1Consultado en: 31 Aug 2024.

LUQUE BERNAL, R. M. (II.). Introducción a la anatomía. ed. Bogotá: Editorial Universidad del Rosario, 2021.281p. Disponible en: https://elibro.net/es/ereade/tesa/198503?page=1Consultado en: 31 Aug 2024.

RIZZO, D. Fundamentos de anatomía y fisiología. 3. ed. México, D.F: Cengage Learning,2011.570 p. Disponible en: https://elibro.net/es/ereade/tesa/93204?page=1 Consultado en: 31 Aug 2024.

PEATE, I. (II.), NAIR, M. (II.); PALACIOS MARTINEZ, J. R. (Trad.). Anatomía y fisiología para enfermeras. ed. Ciudad de México: Editorial El Manual Moderno, 2019. 656 p. Disponible en: https://elibro.net/es/ereade/tesa/131276?page=2Consultado en: 31 Aug 2024.

RHOADES, R. A.; BELL, D. R. Fisiología médica: fundamentos de medicina clínica. 4. ed. Barcelona: Wolters Kluwer Health, 2012.841p. Disponible en https://elibro.net/es/ereade/tesa/125734?page=1Consultado en: 31 Aug 2024.

MARIEB, E. N. Anatomía y Fisiología Humana. Holyoke Community College, 9. Ed, edición, España, Pearson Educación S.A, 2008: Disponible en: https://archive.org/details/libro-ifssa-anatomia.y.-fisiologia.-humana.-marieb-completo/page/n7/mode/2up1Consultado en: 31 Aug 2024.

TECNOLÓGICO SAN ANTONIO Tesa

Casa Editorial

ISBN: 978-9942-7241-6-8

