INSTITUTO SUPERIOR

TECNOLÓGICO

SAN ANTONIO

Escuela de Ciencias de la Salud

Implementación de un protocolo de atención con desbastado ungueal y onicectomía parcial para incrementar la efectividad de la terapia láser en pacientes de 30 a 70 años con onicomicosis en el 2025 en la parroquia de Yaruquí - Quito

Botía Betancourt Kelly Johana

Podología

Trabajo de fin de carrera presentado como requisito

para la obtención del título de

Tecnólogo Superior en Podología

Quito, 26 de mayo de 2025

INSTITUTO SUPERIOR

TECNOLÓGICO

SAN ANTONIO

Escuela de Ciencias de la Salud

HOJA DE CALIFICACIÒN

DE TRABAJO DE FIN DE CARRERA

Implementación de un protocolo de atención con desbastado ungueal y onicectomia parcial para incrementar la efectividad de la terapia láser en pacientes de 30 a 70 años con onicomicosis en el 2025 en la parroquia de Yaruquí - Quito

Botía Betancourt Kelly Johana …./….

Francisco Bustos, Lcdo.

Quito, 26 de mayo de 2025

DERECHOS DE AUTOR

Por medio del presente documento certifico que he leído todas las Políticas y Manuales del Instituto Superior Tecnológico San Antonio TESA, incluyendo la Política de propiedad Intelectual TESA, y estoy de acuerdo con su contenido, por lo que los derechos de propiedad intelectual del presente trabajo quedan sujetos a lo dispuesto en esas Políticas.

Asimismo, autorizo a TESA para que realice la digitalización y publicación de este trabajo en el repositorio virtual, de conformidad a lo dispuesto en el Art. 144 de la Ley Orgánica de Educación Superior.

Nombres y apellidos: Kelly Johana Botìa Betancourt

Código estudiante: 2989

Cédula de identidad: 1004023014

Lugar y fecha: Quito, Mayo de 2025

ACLARACIÓN PARA PUBLICACIÓN

Nota: El presente trabajo, en su totalidad o cualquiera de sus partes, no debe ser considerado como una publicación, pese a estar disponible sin restricciones a través de un repositorio institucional. Esta declaración se alinea con las prácticas y recomendaciones presentadas por el Committee on Publication Ethics COPE descritas por Barbour et al. (2017) Discussion document on best practice for issues around theses publishing, disponible en ttp://bit.ly/COPETheses.

UNPUBLISHED DOCUMENT

Note: The following capstone project is available through Instituto Superior Tecnológico San Antonio TESA institutional repository. Nonetheless, this project – in whole or in part – should not be considered a publication. This statement follows the recommendations presented by the Committee on Publication Ethics COPE described by Barbour et al. (2017) Discussion document on best practice for issues around theses publishing available on http://bit.ly/COPETheses.

DEDICATORIA

Dedico este proyecto a mi familia por enseñarme el valor de la perseverancia, por ser cómplices en los momentos más difíciles, con su paciencia y cariño hicieron posible cada paso de este recorrido, gracias a su amor e inspiración, además de sus valiosos consejos y este logro es tan suyo como mío.

AGRADECIMIENTO

Quiero expresar mi más profundo agradecimiento a mi tutor de proyecto, el profesor Francisco Bustos por su orientación constante, sus acertadas sugerencias y por motivarme a superar mis propios límites, gracias a su guía experta cada obstáculo se convirtió en un aprendizaje. A los profesores de carrera que compartieron sus conocimientos y experiencia, el apoyo académico ha sido muy enriquecedor. A mis compañeras de promoción por las largas jornadas de estudio, debates y risas que aliviaron el estrés en momentos difíciles.

RESUMEN

La onicomicosis es una infección fúngica que afecta con mayor frecuencia a la población adulta mayor, generando alteraciones estructurales en la lámina ungueal y reduciendo la calidad de vida de los pacientes. Ante la limitada efectividad de los tratamientos convencionales, este estudio propone la implementación de un protocolo de atención que combine el desbastado ungueal y la onicectomía parcial con terapia láser, con el fin de mejorar los resultados terapéuticos. El estudio se desarrolló en la parroquia de Yaruquí - Quito durante el año 2025 e incluyó a pacientes entre 30 y 70 años con diagnóstico confirmado de onicomicosis. Se aplicó un enfoque mixto y un diseño cuasiexperimental longitudinal, con mediciones clínicas en cuatro sesiones, cada una con intervalo de 15 días. Como resultado, se pudo observar una disminución progresiva del porcentaje de uñas afectadas y del grosor ungueal. La combinación de técnicas podológicas con láser demostró ser efectiva y bien tolerada. Este protocolo es una alternativa terapéutica para pacientes que no responden a tratamientos convencionales, siendo necesario ampliar la muestra y el tiempo de seguimiento para validar sus beneficios a largo plazo.

Palabras Clave: onicomicosis, terapia láser, desbastado ungueal, onicectomía parcial, protocolo de atención, eficacia, intervención combinada.

ABSTRACT

Onychomycosis is a fungal infection that most frequently affects the elderly population, causing structural alterations in the nail plate and reducing patients' quality of life. Given the limited effectiveness of conventional treatments, this study proposes the implementation of a care protocol that combines nail debridement and partial nail avulsion with laser therapy to improve therapeutic outcomes. The study was conducted in the parish of Yaruquí – Quito during 2025 and included patients aged between 30 and 70 with a confirmed diagnosis of onychomycosis. A mixed-methods approach and a longitudinal quasi-experimental design were applied, with clinical assessments carried out in four sessions at 15-day intervals. As a result, a progressive reduction in the percentage of affected nails and nail plate thickness was observed. The combination of podiatric techniques with laser therapy proved to be effective and well tolerated. This protocol offers a therapeutic alternative for patients who do not respond to conventional treatments. However, a larger sample size and extended follow-up are needed to validate its long-term benefits

Keywords: onychomycosis, laser therapy, nail debridement, partial nail avulsion, podiatry, care protocol, non-pharmacological treatment, nail health, clinical efficacy, combined intervention.

TABLA DE CONTENIDOS

DERECHOS DE AUTOR 3

ACLARACIÓN PARA PUBLICACIÓN 4

DEDICATORIA 5

AGRADECIMIENTO 6

RESUMEN 7

ABSTRACT 8

CAPÍTULO I INTRODUCCIÓN 13

1.1. Planteamiento del Problema 13

1.2. Justificación 14

1.3. Alcance 16

1.4. Objetivos general y específicos 16

1.4.1. Objetivo general. 16

1.4.2. Objetivos específicos. 16

CAPÍTULO II MARCO TEÓRICO 17

2.1. Infecciones fúngicas de los pies 17

2.1.1.Onicomicosis. 18

2.1.2.Clasificación. 19

2.1.3.Diagnóstico. 20

2.2. Terapia láser en el tratamiento de la onicomicosis 21

2.2.1.Mecanismo de acción. 21

2.2.3.Consideraciones del tratamiento. 22

2.3. Tratamientos conservadores en podología 23

2.3.1.Desbastado ungueal. 23

2.3.2.Onicectomía parcial. 23

2.4. Marco conceptual 24

2.5. Marco legal 26

CAPÍTULO III DISEÑO METODOLÓGICO 27

3.1.1.Según el propósito de estudio. 27

3.1.2.Según la manipulación de las variables. 28

3.1.3.Según tiempo de desarrollo. 28

3.5.1.Matriz de operacionalización de variables. 30

3.5.2.Población y muestra. 31

3.5.3.Formato de la ficha de diagnóstico. 32

3.5.4.Formato de la hoja de consentimiento informado. 36

CAPITULO IV. RESULTADOS Y DISCUSIÓN 42

4.1. Análisis de resultados 42

4.2. Interpretación y discusión de resultados 49

CONCLUSIONES Y RECOMENDACIONES 52

REFERENCIAS BIBLIOGRÁFICAS 54

ÍNDICE DE TABLAS

Tabla 1. Matriz de operacionalización de variables 30

Tabla 2. Criterios de selección. 31

Tabla 3. Evolución del porcentaje de uñas afectadas por sesión en pacientes con onicomicosis. 42

Tabla 4. Medición del grosor ungueal antes y después del tratamiento. 48

ÍNDICE DE FIGURAS

Figura 1. Debastado ungueal y onicectomía parcial. 39

Figura 2. Aplicación de terapia láser. 40

Figura 3. Registro de seguimiento y evolución. 41

Figura 4. Evolución del porcentaje de uñas afectadas antes y después del tratamiento paciente 1. 43

Figura 5. Evolución del porcentaje de uñas afectadas antes y después del tratamiento paciente 2. 44

Figura 6. Evolución del porcentaje de uñas afectadas antes y después del tratamiento paciente 3. 44

Figura 7. Evolución del porcentaje de uñas afectadas antes y después del tratamiento paciente 4. 45

Figura 8. Evolución del porcentaje de uñas afectadas antes y después del tratamiento paciente 5. 45

Figura 9. Evolución del porcentaje de uñas afectadas antes y después del tratamiento paciente 6. 46

Figura 10. Evolución del porcentaje de uñas afectadas antes y después del tratamiento paciente 7. 46

Figura 11. Evolución del porcentaje de uñas afectadas antes y después del tratamiento paciente 8. 47

Figura 12. Evolución del porcentaje de uñas afectadas antes y después del tratamiento paciente 9. 47

Figura 13. Evolución del porcentaje de uñas afectadas antes y después del tratamiento paciente 10. 48

Figura 14. Evolución del grosor de uñas afectadas antes y después del tratamiento. 49

CAPÍTULO I

INTRODUCCIÓN

1.1. Planteamiento del Problema

Las enfermedades de las uñas van más allá de las preocupaciones estéticas y suelen tener consecuencias psicosociales, como dolor, disminución de la calidad de vida y limitación de la capacidad funcional. La onicomicosis, una infección fúngica del lecho ungueal, es el trastorno más común y afecta al 5.5 % de las personas en todo el mundo, en su mayoría mayores de 60 años (Lee & Lipner, 2022).

El tratamiento tradicional consiste en antimicóticos tópicos, que a menudo son ineficaces con el 2% de curación completa y 30 % de curación micológica. Otra alternativa son los antimicóticos orales, que son ligeramente más eficaces pero no siempre bien tolerados y no se pueden recetar a personas con ciertas comorbilidades, especialmente enfermedad hepática (Rigopoulos & Gregoriou, 2024). Sumado a esto, es posible incorporar la onicectomía parcial, que permite reducir el tiempo de cicatrización y optimiza los resultados a corto y largo plazo, pero no se trata de un procedimiento estándar (Maskan et al., 2023).

Ningún otro tema en micología genera tanta controversia como el uso de sistemas láser para el tratamiento de la onicomicosis, los profesionales se enfrentan cada vez más a la introducción de la terapia láser para pacientes que presentan esta indicación. Se trata de alternativa terapéutica que sustituye a terapias más antiguas, como los antimicóticos sistémicos con sus diversos efectos secundarios (Nenoff et al., 2014).

Recientemente, la administración de fármacos asistida por láser se ha vuelto popular para tratar trastornos las uñas. Este método se utiliza para mejorar la administración de medicamentos tópicos. Los trastornos de las uñas suelen ser difíciles de

tratar, ya que la queratinización de la placa ungueal impide que los medicamentos tópicos penetren en toda su profundidad hasta el lecho ungueal (Wenande et al., 2017).

Los procesos relacionados al tratamiento dependen de las características del paciente. El estado de salud es un punto importante al considerar una modalidad de manejo específica. En la mayoría de los casos, los individuos toleran de forma adecuada este tipo de procedimientos curativos relacionados con la onicomicosis, pero también se pueden presentar casos en los que se pueda documentar complicaciones y retraso en el tratamiento (Nenoff et al., 2014).

Por lo tanto, combinar la terapia láser con procedimientos adicionales, como el devastado ungueal y la onicectomía parcial, podría incrementar significativamente la eficacia en el tratamiento de la onicomicosis. De esta forma, al reducir la carga fúngica y mejorar la absorción de fármacos, es posible acortar el tiempo de tratamiento, elevar las tasas de curación.

1.2. Justificación

La justificación de este estudio se enfoca en la necesidad de mejorar la efectividad de los tratamientos para la onicomicosis, una infección fúngica difícil de erradicar debido a la penetración limitada de los antifúngicos en la estructura ungueal. La terapia láser se ha convertido en una opción innovadora para tratar esta infección al destruir hongos mediante calor focalizado, sin los efectos secundarios de los tratamientos sistémicos.

Sin embargo, su efectividad puede verse comprometida cuando la uña está engrosada o severamente dañada, lo que limita la llegada de la energía láser y del tratamiento antifúngico a la infección subungueal. Este proceso también es dependiente del profesional, teniendo en cuenta una curva de aprendizaje adecuada, además de actualización en técnicas innovadoras. La falta de publicaciones relacionadas con este tema

a nivel local es un condicionante de la adopción de estas nuevas prácticas, ya que los estudios publicados pertenecen a contextos en condiciones de salud heterogéneas.

El devastado ungueal y la onicectomía parcial, al eliminar el tejido afectado y reducir la carga micótica, permiten una mejor penetración del láser. Este enfoque combinado se trata de una alternativa con resultados analizados en varios ensayos clínicos de diversos contextos, especialmente para aquellos pacientes de edad avanzada que no pueden tolerar tratamientos orales, proporcionando un tratamiento más seguro, eficaz y con menos efectos adversos para la onicomicosis.

Otro punto importante a considerar, se trata del estado de salud de cada uno de los pacientes atendidos. Un grupo crítico es el conformado por adultos mayores, a los que se les debe prestar principal atención debido a los posibles estados de morbilidad y fracaso de la terapia física, y basada en medicamentos. Es por ello que, es importante generar un protocolo de atención integral. De esta manera será posible atender de forma adecuada a la totalidad de los pacientes, presentado altas tasas de curación.

Por último, es importante mencionar que el recurso de una guía de tratamiento beneficia a los profesionales de la salud pertenecientes a esta área de atención. Con un sustento científico adecuado, junto con el registro de resultados del procedimiento, será posible generar recomendaciones para el manejo de onicomicosis. De esta forma, se contribuye al conocimiento científico en general, y en especial tener un impacto significativo a nivel local.

La publicación de este protocolo servirá de guía para futuros profesionales que se encuentren interesados en analizar un procedimiento de tratamiento de onicomicosis actualizado, basado en literatura científica y en evidencia documentada de los resultados en una diversidad de pacientes tratados.

1.3. Alcance

El alcance de este proyecto es evaluar y determinar la mejora de la eficacia de la terapia con láser en combinación con onicomicosis y onicomicosis parcial. Se analizará en qué medida estas intervenciones proporcionan una mejor penetración del láser, optimizando la eliminación de las infecciones.

En primera instancia se recibirán pacientes con diagnóstico de onicomicosis. El estudio incluirá pacientes que tienen uñas engrosadas o dañadas que a menudo dificultan la eficacia de los tratamientos convencionales. Se registrarán las tasas de curación clínica y micológica, junto con el tiempo de recuperación y las tasas de recaída. El producto final del trabajo se enfoca en analizar la evolución del paciente sometido al protocolo, posterior a cinco meses de tratamiento.

1.4. Objetivos general y específicos

1.4.1. Objetivo general.

Implementar un protocolo de atención con desbastado ungueal y onicectomía parcial para incrementar la efectividad de la terapia láser en pacientes de 30 a 70 años en el 2025 en la parroquia de Yaruqui - Quito.

1.4.2. Objetivos específicos.

- Analizar los fundamentos teóricos sobre la eficacia del láser en el tratamiento de la onicomicosis, además del impacto del desbastado ungueal y la onicectomía parcial.
- Diseñar un protocolo de atención que combine el desbastado ungueal y la onicectomía parcial con terapia láser.
- Evaluar la efectividad del protocolo implementado por medio de la medición los resultados obtenidos después de la combinación de desbastado ungueal, onicectomía parcial y terapia láser.

CAPÍTULO II
MARCO TEÓRICO

2.1. Infecciones fúngicas de los pies

Todos los seres humanos presentan colonización fúngica en los tejidos. Estos organismos forman parte del microbioma, que es el complejo conjunto de microorganismos que viven en varias partes del cuerpo. Por lo general, estos agentes se mantienen bajo control entre sí y evitan que una especie crezca en desproporción. Pero en ocasiones, es posible que se desarrollen procesos infecciosos. Las personas pueden contraer un tipo infeccioso de hongos al caminar descalzas. Alternativamente, los hongos que ya están en la piel o las uñas pueden volverse oportunistas. Las infecciones de la piel suelen ser tinea pedis, también conocida como pie de atleta o tiña del pie. Si una persona tiene una infección fúngica en la uña, se conoce como onicomicosis o tiña ungueal (Reynolds et al., 2019).

El hongo causante produce y libera enzimas, como proteasas, que digieren la queratina y la queratinasa que penetra en el tejido queratinizado. Las hifas luego invaden el estrato córneo y la queratina, y se propagan hacia afuera. La infección se limita a las capas cornificadas no vivas porque el hongo no puede penetrar el tejido más profundo de un huésped inmunocompetente sano (Leung et al., 2023).

La descamación resulta del aumento del reemplazo epidérmico después de la inflamación. La pared del hongo también contiene mananos, que suprimen el sistema inmunológico, disminuyen la respuesta linfoproliferativa y reducen la proliferación de queratinocitos. Esto último da como resultado una menor tasa de desprendimiento que prolonga la infección. La sudoración y el calor promueven el crecimiento del hongo (Chong, 2019).

2.1.1. Onicomicosis.

En las últimas dos décadas, la prevalencia de la onicomicosis ha aumentado y se ha atribuido a diferentes factores, como el uso frecuente de calzado moderno oclusivo, el aumento de las urbanizaciones, una mayor esperanza de vida y un aumento en el número de pacientes inmunodeprimidos. Además, la onicomicosis puede causar problemas en los pies, atribuidos a otras afecciones, como la diabetes y, en casos graves, incluso puede requerir la eliminación de las uñas o partes del pie infectadas (Meretsky et al., 2024).

Los factores de riesgo comunes detrás del pronóstico de la onicomicosis son los antecedentes de infección por hongos en cualquier otra parte del cuerpo, el uso de calzado oclusivo, la aparición de psoriasis ungueal o lesiones en las uñas y la participación frecuente en actividades como nadar y correr(Meretsky et al., 2024).

La onicomicosis es una infección fúngica crónica de la uña que provoca decoloración, onicólisis y engrosamiento de la placa ungueal. La infección se produce con mayor frecuencia en las uñas de los pies y puede afectar a cualquier componente de la unidad ungueal, incluido el lecho ungueal, la matriz ungueal y la placa ungueal. La onicomicosis afecta a pacientes de todas las edades. Sin embargo, varios estudios han establecido una mayor prevalencia a mayor edad. Otros factores de riesgo incluyen diabetes mellitus, tinea pedis, mala circulación, inmunosupresión, psoriasis, síndrome de Down, calzado oclusivo y obesidad (Gupta et al., 2022).

La prevalencia mundial de la onicomicosis se estima en un 10 % y representa hasta el 50 % de las enfermedades de las uñas. Los dermatofitos son un culpable común de la onicomicosis, y las especies *Trichophyton rubrum* y *Trichophyton mentagrophytes* son responsables del 60-70 % de las infecciones. Las levaduras son responsables de aproximadamente el 20 % de las onicomicosis, y los no dermatofitos representan el 10 % restante. Se ha demostrado que las infecciones mixtas, los no dermatofitos y las levaduras

son más frecuentes de lo que se pensaba anteriormente, especialmente en climas más cálidos (Bermudez et al., 2023).

2.1.2. Clasificación.

Los agentes etiológicos más comunes son *Trichophyton rubrum* y *Trichophyton interdigitale*. Los dermatofitos predominantes pueden variar con las ubicaciones geográficas, relacionadas con las características climáticas y los factores sociales, además de cambiar con el tiempo (Leung et al., 2023).

Otros dermatofitos causales menos comunes incluyen *Epidermophyton floccosum, Trichophyton tonsurans, Trichophyton soudanense, Trichophyton violaceum y Microsporum audouinii*. Los mohos no dermatofitos, como *Neoscytalidium hyalinum, Neoscytalidium dimidiatum, Scopulariopsis brevicaulis* y especies de *Fusarium*, son causas poco comunes. En raras ocasiones, *Cylindrocarpon lichenicola* y levaduras, principalmente especies de *Candida*, también pueden causar este tipo de patologías (Leung et al., 2023).

Los signos y síntomas comunes de la onicomicosis incluyen uñas descoloridas, deformadas, hipertróficas o hiperqueratósicas, restos subungueales, separación del lecho ungueal, uñas quebradizas que se rompen o desmoronan fácilmente y uñas con mal olor. La onicomicosis se clasifica en varios subtipos según el patrón fenotípico de invasión ungueal. La gravedad se clasifica como leve, moderada o grave según el *Onychomycosis Severity Index* (OSI) (Frazier et al., 2021).

La onicomicosis se presenta en distintos tipos según sus características. La subungueal distal lateral es la más común y afecta principalmente el primer y quinto dedo del pie, causando onicólisis y queratosis. La superficial aparece con manchas blancas o negras en la uña y es más frecuente en niños. El tipo endonix provoca una decoloración blanca sin onicólisis ni queratosis, aunque es poco común (Frazier et al., 2021).

La subungueal proximal se manifiesta con leuconiquia y onicólisis y suele estar asociada con inmunosupresión. En el patrón mixto, hay más de un tipo de infección en la misma uña, combinándose con mayor frecuencia la onicomicosis superficial con la subungueal distal lateral o proximal. La distrofia total es la fase avanzada, caracterizada por engrosamiento, fragilidad y color amarillento de la uña, generalmente debido a inmunodeficiencia (Frazier et al., 2021).

2.1.3. Diagnóstico.

La confirmación de laboratorio de la infección de las uñas es importante para un diagnóstico preciso. Una preparación de hidróxido de potasio (KOH) con microscopía directa es el método de diagnóstico preferido porque es altamente específico, tiene resultados rápidos y es rentable. El diagnóstico mediante la preparación de KOH solo es suficiente para iniciar el tratamiento. Sin embargo, si los resultados de KOH son negativos y existe una alta sospecha clínica de onicomicosis, se pueden realizar otras pruebas para confirmar el diagnóstico (Falotico & Lipner, 2022).

El cultivo de hongos de recortes de uñas o restos subungueales permite la diferenciación de especies, pero está limitado por el costo y el tiempo que lleva obtener los resultados. La biopsia y la tinción de ácido peryódico de recortes de uñas pueden ayudar a evaluar el grado de afectación de la placa ungueal. La reacción en cadena de la polimerasa también puede confirmar el diagnóstico, pero es más costosa que otras pruebas. Debido a que las muestras deben tomarse de la zona más proximal de la onicólisis, puede ser necesario recortar la placa ungueal para revelar esta zona (Frazier et al., 2021).

Las afecciones ungueales pueden estar relacionadas con trastornos cutáneos, infecciones, traumatismos, tumores u otras condiciones. Entre los trastornos cutáneos, la psoriasis es la más frecuente, afectando hasta el 90% de los casos con punteado ungueal, onicólisis y manchas parduzcas. El liquen plano causa surcos y adelgazamiento progresivo

de la uña, mientras que la dermatitis crónica puede provocar líneas de Beau (Frazier et al., 2021).

En infecciones, la paroniquia siempre inflama el lecho ungueal, y las verrugas pueden generar surcos y hemorragias. El trauma puede derivar en onicodistrofia con onicólisis y queratosis periungueal. Entre los tumores, el melanoma es poco común, pero puede aparecer como una protuberancia en los pliegues ungueales (Frazier et al., 2021).

2.2. Terapia láser en el tratamiento de la onicomicosis

2.2.1. Mecanismo de acción.

En el caso de los pacientes con onicomicosis, la terapia con láser ha demostrado resultados prometedores. La propiedad de fotodermófisis selectiva del láser provoca la muerte de las células fúngicas. Aunque se ha demostrado que los tratamientos antimicóticos orales y tópicos aprobados por la *Food and Drug Administration* (FDA) son los más eficaces en el tratamiento de la onicomicosis, las terapias basadas en luz y láser pueden superar los desafíos de accesibilidad y asequibilidad en pacientes complejos con afecciones médicas, que son malos candidatos para las terapias clásicas (Yousefian et al., 2024).

2.2.2. Indicaciones de aplicación

Para obtener un tratamiento láser eficaz que penetre en el lecho ungueal, la duración del pulso debe ser más corta que el tiempo de relajación térmica y tradicionalmente se utiliza una longitud de onda de 750-1300 nm.La eficacia del tratamiento con láser depende en gran medida de la condición del individuo y del curso de la terapia realizada para la recuperación de la onicomicosis. Lograr un espesor limpio de menos de 2 mm antes de la terapia resultó beneficioso para la accesibilidad del láser (Yousefian et al., 2024).

Cuando más del 50% de la uña dañada se ha visto afectada, la nutrición inadecuada de la uña y el ataque a la matriz ungueal pueden perjudicar el resultado a largo plazo del cumplimiento de la terapia con láser. Se considera que aumentar la duración de la terapia y la duración total de la sesión mejora la tasa de curación micológica y la eficacia clínica (Meretsky et al., 2024).

2.2.3. Consideraciones del tratamiento.

Debido a la dificultad de eliminar la infección por onicomicosis, la recurrencia es una preocupación, incluso cuando no hay evidencia clínica de infección. Se ha demostrado que el tratamiento profiláctico con medicamentos tópicos una vez cada dos a tres semanas en pacientes de alto riesgo reduce el tiempo hasta la recurrencia en 200 días (Falotico et al., 2022).

Los efectos secundarios de los medicamentos tópicos son mínimos, en gran parte debido a la falta de absorción sistémica. Los efectos secundarios generalmente se limitan a reacciones en el lugar de aplicación, como eritema, enrojecimiento y ardor.16 Las interacciones entre medicamentos no son una preocupación debido a la poca o ninguna absorción sistémica (Falotico et al., 2022).

La adherencia es una preocupación potencial con las opciones de tratamiento tópico debido al largo curso del tratamiento y la alta frecuencia de aplicación. Además, al aplicar estos medicamentos, el ciclopirox debe eliminarse una vez por semana para una mejor penetración de dosis adicionales, mientras que el efinaconazol y el tavaborol pueden agregarse al tratamiento existente. El costo para el paciente de las terapias tópicas para la onicomicosis varía entre menos de $100 y $500 mensuales (Yousefian et al., 2024)

2.3. Tratamientos conservadores en podología

2.3.1. Desbastado ungueal.

El corte y desbridamiento de las uñas se puede utilizar junto con la terapia farmacológica oral o tópica para aumentar la eficacia del tratamiento. La extracción quirúrgica y no quirúrgica de las uñas puede estar indicada en caso de infección grave o cuando el tratamiento médico fracasa (Frazier et al., 2021).

El engrosamiento de la placa ungueal es un hallazgo clínico común que se puede observar en muchas onicodistrofias, incluidas la retroniquia, las uñas en pinza, la onicodistrofia traumática, la paquioniquia congénita, la psoriasis ungueal y la onicomicosis. Los pacientes a menudo informan dificultades para cortarse las uñas, caminar y usar zapatos cómodamente (Axler et al., 2024).

Pueden experimentar dolor y vergüenza asociados con la apariencia. A pesar de su prevalencia, las opciones de tratamiento en el tópico para el engrosamiento de las uñas se limitan a agentes suavizantes, como crema de urea. Las técnicas en el consultorio, incluida la avulsión, el desbridamiento y el camuflaje, se consideran dolorosas y en muchos de los casos, pueden trater complicaciones (Axler et al., 2024).

2.3.2. Onicectomía parcial.

Desde un punto de vista anatómico, en el 85 % de los casos se trata de una estructura ligamentosa, una prolongación del ligamento lateral de la articulación interfalángica distal, que se origina en la falange media y se inserta en la matriz ungueal y la lúnula. Este ligamento podría contribuir a la deformación biomecánica de la uña, lo que posiblemente explique ciertos tipos de uñas distróficas asociadas a la desalineación articular en los dedos de manos y pies. En pacientes con cambios osteoartríticos, también podrían presentarse alteraciones a este nivel (Bhingradia & Shukla, 2023).

En este protocolo, la onicectomía parcial se realizará con el objetivo de eliminar de forma parcial la lámina ungueal infectada con un corte recto sin acercarnos a la matriz, procurando minimizar el trauma y evitando la generación de lesiones adicionales. Este enfoque busca mejorar la efectividad del tratamiento, garantizando una intervención segura para el paciente.

2.4. Marco conceptual

Infección fúngica de las uñas: es una afección causada por hongos que invaden la placa ungueal, el lecho ungueal o la matriz de la uña. Esta infección, conocida como onicomicosis, puede provocar cambios en la coloración, engrosamiento y fragilidad de la uña afectada. Si no se trata adecuadamente, puede extenderse a otras uñas y generar molestias funcionales o estéticas en el paciente (Maskan et al., 2023).

Onicomicosis: la onicomicosis es una infección fúngica crónica de la uña que provoca decoloración, onicólisis y engrosamiento de la placa ungueal. La infección se produce con mayor frecuencia en las uñas de los pies y puede afectar cualquier componente de la unidad ungueal, incluido el lecho ungueal, la matriz ungueal y la placa ungueal (Maskan et al., 2023).

Dermatofitos: los principales agentes etiológicos son los dermatofitos *Trichophyton rubrum y Trichophyton mentagrophytes*, aunque también pueden estar involucradas levaduras y mohos no dermatofitos. Estos microorganismos aprovechan condiciones como la humedad, el calor y la oclusión para colonizar las estructuras ungueales. Su identificación precisa es fundamental para establecer un tratamiento antifúngico eficaz y evitar recurrencias. (Gupta et al., 2022).

La onicomicosis subungueal lateral distal: es el subtipo más frecuente de onicomicosis y se produce cuando la invasión fúngica se origina en la superficie inferior distal o lateral de la placa ungueal. Las características clínicas incluyen hiperqueratosis,

onicólisis y decoloración ungueal blanquecina-amarilla. Sin embargo, se han descrito otros cambios de color, como negro, naranja y marrón (Estevez et al., 2022).

La onicomicosis superficial: se debe a la invasión fúngica de la superficie superior de la placa ungueal y generalmente afecta las uñas de los pies. Clínicamente, se caracteriza por parches superficiales blancos o negros o estrías transversales que se pueden raspar. A menudo se asocia con tinea pedis interdigital. Es el resultado de la invasión de la placa ungueal interna por hongos que penetran desde el pliegue ungueal proximal. Este subtipo de onicomicosis también es común entre individuos inmunodeprimidos (Estevez et al., 2022).

La onicomicosis distrófica total: es la etapa final de la onicomicosis crónica. Clínicamente, se caracteriza por el desmoronamiento de la placa ungueal y el engrosamiento del lecho ungueal con restos. Los agentes más comunes son los dermatofitos, así como algunos mohos (Estevez et al., 2022).

Devastado ungueal: es un procedimiento podológico que consiste en reducir el grosor de la uña mediante fresas, limas o herramientas mecánicas. Se utiliza para mejorar la comodidad del paciente y facilitar la penetración de tratamientos antifúngicos. Además, permite disminuir la presión sobre el lecho ungueal y mejorar el aspecto estético de la uña afectada. Es una técnica comúnmente empleada en casos de onicomicosis y uñas hipertróficas (Axler et al., 2024).

Terapia laser en podología: láser de alta intensidad para eliminar hongos en las uñas, mejorar la circulación y acelerar la regeneración tisular. Su mecanismo de acción es la fotodermólisis selectiva, que destruye las células fúngicas sin dañar los tejidos circundantes (Meretsky et al., 2024).

Onicectomía parcial: procedimiento quirúrgico en el que se extirpa una parte de la uña, generalmente en casos de uña encarnada, onicomicosis severa o traumatismos

ungueales. Puede incluir la matricectomía parcial, donde se elimina parte de la matriz ungueal para evitar el recrecimiento de la uña afectada (Bhingradia & Shukla, 2023).

2.5. Marco legal

La Ley Orgánica de Salud (Ley 67) fue publicada en el Registro Oficial Suplemento 423 el 22 de diciembre de 2006 y establece el marco normativo para la regulación del sistema de salud en Ecuador. Su última modificación fue el 18 de diciembre de 2015.

Capítulo I. Del derecho a la salud y su protección

Artículo 3. La salud se define como un estado integral de bienestar físico, mental y social, y no solo como la ausencia de enfermedades o afecciones. Constituye un derecho humano fundamental, inalienable, indivisible e irrenunciable, cuya protección y garantía recaen principalmente en el Estado; además, es el resultado de un proceso colectivo en el que interactúan Estado, sociedad, familia e individuos para promover entornos, condiciones y estilos de vida saludables (Ministerio de Salud Pública [MSP], 2023).

Capítulo II. De la autoridad sanitaria nacional, sus competencias y responsabilidades.

Artículo 9. La entidad sanitaria nacional, en conjunto con los municipios del país, establecerá los reglamentos, normativas y procedimientos técnicos de cumplimiento obligatorio para la correcta gestión de los desechos infecciosos generados por los establecimientos de salud, tanto públicos como privados, ya sean ambulatorios o de internación, así como en centros veterinarios y de estética (MSP, 2023).

CAPÍTULO III
DISEÑO METODOLÓGICO

3.1. Tipo de Investigación

3.1.1. Según el propósito de estudio.

3.1.1.1.Investigación aplicada.

Según Lozada (2019), la investigación aplicada se relaciona con el empleo de evidencia contrastada para resolver problemas y generar soluciones en un contexto específico. En este caso, la investigación es aplicada porque busca mejorar la efectividad del tratamiento de la onicomicosis mediante la combinación de diversas estrategias terapéuticas. Los hallazgos obtenidos podrán aplicarse en la práctica clínica.

3.1.1.2.Investigación exploratoria.

Es un estudio exploratorio porque busca analizar por primera vez a la problemática de la onicomicosis en este grupo de pacientes, ya que existe poca información previa sobre la efectividad del protocolo aplicado en este contexto. Sampieri y Torres (2018) mencionaron que este tipo de investigación se emplea cuando es necesario analizar un tema específico que presenta una limitación de información.

3.1.1.3. Investigación descriptiva.

De acuerdo con Sampieri y Torres (2018), la investigación descriptiva se basa en la caracterización de propiedades y perfiles de personas, grupos, comunidades, procesos o cualquier otro fenómeno. En este estudio, la investigación es descriptiva porque se analizó las características clínicas de los pacientes con onicomicosis y los resultados del tratamiento combinado con desbastado ungueal, onicectomía parcial y terapia láser. Además, se registraró la evolución de los pacientes a lo largo del tiempo.

3.1.2. Según la manipulación de las variables.

3.1.2.1. Investigación cuasi-experimental.

De acuerdo con Manterola y Otzen (2015), la investigación cuasiexperimental es aquella en la que se interviene en una o más variables, pero sin la asignación aleatoria de los sujetos a los grupos de estudio y control. Este estudio tiene esta característica debido a que, se implementó un protocolo de tratamiento en un grupo de pacientes diagnosticados con onicomicosis sin asignación aleatoria.

3.1.3. Según tiempo de desarrollo.

3.1.3.1. Investigación longuitudinal.

Según Vega et al. (2021), la investigación longuitudinal de tipo prospectivo se caracteriza por la recolección de datos mediante un seguimiento estandarizado a una población específica, permitiendo analizar la prevalencia o relación entre variables sin establecer causalidad. En este estudio, el diseño es longuitudinal de tipo prospectivo porque los datos sobre la efectividad del protocolo de tratamiento se recogieron en diferentes puntos a lo largo del tiempo.

3.2. Enfoque

Mixto: El enfoque mixto se basa en la combinación de elementos cualitativos y cuantitativos, con el fin de comprender de forma global las características del desarrollo de las variables en un entorno definido (Álvarez, 2017). En esta investigación, la recolección cuantitativa se relaciona con la aplicación de la escala de OSDI para la valoración de la onicomicosis en cada una de las citas de atención. Por otro lado, en términos cualitativos tiene que ver con el registro de las características clínicas de evolución, además de la toma de evidencias fotográficas y desarrollo de gráficos en la ficha de seguimiento.

3.3. Herramientas metodológicas

Ensayo no controlado: En este tipo de ensayo, todos los participantes reciben la misma intervención, sin contar con un grupo de control, con el fin comparar los resultados de la investigación. Esto permite evaluar el resultado en la totalidad de los pacientes analizados (Manterola & Otzen, 2015). En este estudio, todos los pacientes recibirán la intervención propuesta (desbastado ungueal, onisectomía parcial y terapia láser), sin comparación con un grupo sin intervención.

3.4. Téncinas

- **Ficha de seguimiento**: Se utilizó para registrar datos sociodemográficos y clínicos de los pacientes antes y después de la intervención.

Software estadístico: Mediente el paquete estadístico SPSS fue posible analizar la estadística descriptiva de los datos recolectados en la ficha de seguimiento. De esta manera, fue posible organizar la información en gráficos y tablas, para su posterior análisis.

- **Base de datos:** los resultados de las fichas de seguimiento se registraron en una matriz del programa Microsoft Excel, con el fin de organizar la información de manera adecuada y ordenada. Esta herramienta también facilitó el análisis posterior y la elaboración de gráficos comparativos.
- **Fotografías:** los registros fotográficos sirvieron como evidencia del proceso de tratamiento, y se realizaron con el fin de comparar los resultados a lo largo de la intervención en cada uno de los pacientes. Además, permitieron documentar visualmente la evolución clínica y reforzar la validez de los hallazgos observados durante las sesiones.

3.5. Estudios Iniciales

3.5.1. Matriz de operacionalización de variables.

Tabla 1. Matriz de operacionalización de variables

Definición conceptual	Dimensiones	Indicadores/Preguntas	Instrumento
V. Independiente Desbastado ungueal y onicectomía parcial Procedimientos mecánicos utilizados para reducir el grosor ungueal y eliminar segmentos de la uña afectada.	• Física • Topografía de la uña	• Densidad • Grosor	• Escala de OSI
V. Independiente Terapia laser tratamiento fototérmico que emplea longitud de ondas específicas para erradicar el hongo sin dañar el tejido circundante.	• Física • Topografía de la uña	• Densidad • Grosor	• Escala de OSI
V. Dependiente Onicomicosis Infección fúngica de la uña causada por hongos dermatofitos ,levaduras o mohos, que genera engrosamiento decoloración de la lámina ungueal.	• Clínica • Diagnóstico	• Color • Irregularidad	• Ficha clínica • Fotografías • Nota de evolución

3.5.2. Población y muestra.

La población objetivo de este estudio está conformada por pacientes diagnosticados con onicomicosis que requieran tratamiento especializado con terapia láser en combinación con desbastado ungueal y onicectomía parcial. Se incluirán pacientes atendidos en la parroquia de Yaruquí - Quito durante el año 2025.

3.5.2.1. Tipo de muestreo.

El muestreo no probabilístico por conveniencia y juicio permite seleccionar a los participantes en relación a los criterios definidos por el investigador, basando la selección en la accesibilidad y pertinencia de los participantes respecto a la problemática de investigación (Quispe et al., 2020). En este estudio, se utilizó este tipo de muestreo, debido a que la selección de los participantes se realizó en función de la disponibilidad de pacientes con onicomicosis diagnosticada y que cumplan con los criterios de inclusión establecidos.

3.5.2.2. Criterios de inclusión y exclusión.

Tabla 2. Criterios de selección.

Criterios de Inclusión	Criterios de Exclusión
- Pacientes diagnosticados clínicamente con onicomicosis.	- Pacientes con enfermedades dermatológicas que puedan interferir en la evaluación de la onicomicosis.
- Personas en un rango de entre 30 y 70 años de edad.	- Pacientes con compromiso de la inmunidad por patologías como VIH/SIDA o tratamientos inmunosupresores.
- Pacientes que hayan experimentado fracaso terapéutico con tratamientos previos.	- Pacientes con diagnóstico de diabetes mellitus descontrolada o neuropatía diabética grave.
- Pacientes con disponibilidad de seguimiento por un período de 8 semanas.	- Mujeres embarazadas o en periodo de lactancia.
	- Pacientes no firmen el consentimiento informado.

3.5.3. Formato de la ficha de diagnóstico.

Implementación de un protocolo de atención con desbastado ungueal y onisectomia parcial para incrementar la efectividad de la terapia láser en pacientes de 30 a 70 años en el 2025 con onicomicosis en la parroquia de Yaruqui – Quito.

Nº FICHA:

FECHA DE INGRESO:

1. **DATOS INFORMATIVOS**

- **Nombre:**
- **Género:**
- **C. I.:**
- **Fecha de nacimiento:**
- **Domicilio:**
- **Celular:**
- **Contacto de emergencia:**
- **Sesiones realizadas:**
- **Sesiones programadas:**
- **Número de sesión:**

2. **ANTECEDENTES PATOLÓGICOS**

- **Hipertensión arterial**

  □ Sí □ No **Años de evolución: _____ Tratamiento:** □ Sí □ No

- **Diabetes Mellitus**

  □ Sí □ No **Años de evolución: _____ Tipo:** □ 1 □ 2 **Tratamiento:** □ Sí □ No

- **Farmacoterapia:**
- **Alteración ortopédica:**
- **Hábitos nocivos:**
- **Otras Patologías:**

3. **VALORACIÓN DEL PIE**



3.1. Observaciones

Estado de la piel	
Lesiones o ulceraciones	□ Sí □ No Describir: _____
Deformidades ortopédicas	□ Sí □ No Tipo: _____
Área de la uña afectada	□ 0% □ 1-10% □ 11-25% □ 26-50% □ 51-75% □ >75%
Proximidad a la matriz	□ Cuarto distal □ Primera mitad □ Tercer cuarto □ Proximal □ Lúnula
Color de la uña	□ Normal □ Amarillo □ Marrón □ Opaco □ Blanquecino
Engrosamiento (>2 mm)	□ Sí □ No
Fragilidad/Desmoronamiento	□ Sí □ No
Presencia de dermatofitoma	□ Sí □ No
Dolor al tacto	□ Sí □ No

Edema/Inflamación	□ Sí □ No
Dificultad funcional	□ Caminar □ Calzarse □ Otras: _____
Factores de riesgo asociados	□ DM □ Trauma □ Higiene deficiente □ Calzado inadecuado
Clasificación OSI	□ Leve (1-5) □ Moderada (6-15) □ Grave (16-35)
Observaciones adicionales	

4. ONYCHOMYCOSIS SEVERITY INDEX (OSI)

Parámetro	Descripción	Puntuación	Puntuación del paciente
Área afectada	Porcentaje de uña afectada considerando pliegues ungueales laterales, proximales y distales.	0: No hay área afectada 1: 1-10% de la uña afectada 2: 11-25% de la uña afectada 3: 26-50% de la uña afectada 4: 51-75% de la uña afectada 5: Más del 76% de la uña afectada	
Proximidad a la matriz	División de la uña en zonas horizontales para evaluar el compromiso de la matriz y su impacto en el pronóstico.	1: Cuarto distal 2: Extensión hasta primera mitad de la uña 3: Extensión hasta el tercer cuarto de la uña 4: Sección proximal 5: Involucra lúnula y pliegue proximal	
Presencia de dermatofitoma	Identificación de masas fúngicas dentro de la lámina ungueal.	10 puntos si está presente	
Hiperqueratosis subungueal	Engrosamiento subungueal superior a 2 mm.	10 puntos si > 2 mm	

Clasificación global OSI	Leve: 1-5 puntos	**Puntuación total y clasificación**
	Moderada: 6-15 puntos	
	Grave: 16-35 puntos	

5. BITÁCORA DE SEGUIMIENTO

5.1. Procedimientos Realizados en la Sesión

Procedimiento	Detalles	Observaciones
Evaluación inicial	Inspección del estado ungueal, registro de afectación.	
Desbastado ungueal	Eliminación mecánica de queratina y tejido desvitalizado.	
Onisectomía parcial	Extracción parcial de la lámina ungueal comprometida.	
Aplicación de terapia láser	Parámetros utilizados: _____	
Curación y cuidados post	Desinfección, vendaje y orientación sobre cuidado domiciliario.	

5.2. Evolución y respuesta al tratamiento

- **Disminución del grosor ungueal:** □ Sí □ No
- **Reducción de hiperqueratosis:** □ Sí □ No
- **Mejoría en coloración de la uña:** □ Sí □ No
- **Presencia de dolor o sensibilidad:** □ Sí □ No
- **Efectos adversos observados:** _____

5.3. Recomendaciones y Plan de Tratamiento

- **Fecha de próxima sesión: _____**
- **Indicaciones para el paciente: _____**
- **Observaciones finales: _____**

3.5.4. Formato de la hoja de consentimiento informado.

Quito, a ___ de _____ de 2025

Por medio de la presente yo, Kelly Boitia, en calidad de investigadora principal, me permito informar que el estudio titulado **"Implementación de un protocolo de atención con desbastado ungueal y onisectomía parcial para incrementar la efectividad de la terapia láser en pacientes de 30 a 70 años con onicomicosis en el 2025"** tiene como objetivo evaluar la eficacia de un protocolo combinado de desbastado ungueal, onisectomía parcial y terapia láser en el tratamiento de la onicomicosis.

Durante el estudio, el paciente asistirá a sesiones programadas donde se realizará desbastado ungueal, onisectomía parcial si es necesario, y aplicación de terapia láser. Se registrarán los avances y cualquier efecto adverso observado. La participación es voluntaria y puede interrumpirse en cualquier momento sin afectar la atención recibida.

_____

Yo, _____ con C.I.:_____**,** confirmo de manera voluntaria que me encuentro en total uso de mis facultades para tomar decisiones y entender la información que aquí se me presenta. Entiendo los procedimientos, riesgos, beneficios y mi derecho a retirar el consentimiento sin consecuencias. De esta forma y mediante la firma de este documento, otorgo mi consentimiento informado para participar en el estudio.

_____

Firma y C.I. del paciente.

_____

Firma y C.I. de la investigadora principal

3.6. Desarrollo

3.6.1. Materiales

- Bisturí No. 15
- Curetas
- Pinzas quirúrgicas
- Tijeras quirúrgicas
- Cucharilla de Volkmann
- Guantes de manejo
- Mascarillas
- Campos estériles
- Clorhexidina al 2% en solución acuosa
- Solución salina
- Resma de hojas de papel bond A4

3.6.2. Equipos / aparatología

- Láser de Neodimio con longitud de onda de 1064 nm
- Autoclave
- Cámara fotográfica
- Impresora

3.6.3. Protocolo

Para desarrollo del proyecto inició con la captación de pacientes mediante una inspección detallada de las características de sus uñas. Se seleccionaron aquellos con diagnóstico confirmado de onicomicosis y antecedentes de fallos en tratamientos previos o que hayan experimentado efectos adversos con otros métodos. Los pacientes estuvieron en condiciones de proporcionar consentimiento informado para la realización y el registro de los procedimientos.

- **Asepsia Inicial**

Antes de cada intervención del participante se realizó la asepsia inicial. Forma parte tanto de la seguridad de los pacientes como los protocolos de bioseguridad requeridos antes de aplicar cualquier procedimiento podológico el cual reducirá el riesgo de contaminación por contacto con fluidos o esporas contagiosas.



Figura 2. Asepsia inicial

- **Intervención con devastado ungueal y onicectomía parcial**

En los casos indicados, se realizó el devastado ungueal y la onicectomía parcial. Estos procedimientos tuvieron como objetivo reducir la carga fúngica, aliviar molestias locales y optimizar la eficacia del tratamiento tópico aplicado posteriormente. Además, permitieron mejorar la anatomía de la lámina ungueal afectada y prevenir complicaciones futuras.



Figura 2. Debastado ungueal y onicectomía parcial.

- **Aplicación de terapia con láser**

Se utilizó un láser de neodimio con parámetros específicos de longitud de onda y duración del pulso, optimizados para maximizar la eficacia en la erradicación de hongos subungueales. Este tipo de tecnología permite una acción precisa y profunda sin dañar los tejidos circundantes, favoreciendo una recuperación más rápida y segura.



Figura 3. Laser neodimio con longitud de onda 1064.



Figura 4. Aplicación de terapia láser.

- **Seguimiento**

El seguimiento de los pacientes se realizó semanalmente por ocho semanas, tomando fotografías de las uñas tratadas y registrando los datos clínicos en una matriz para evaluar la evolución. Este control sistemático permitió monitorear los cambios

progresivos, ajustar el tratamiento si era necesario y verificar la eficacia de las intervenciones aplicadas.



Figura 5. Registro de seguimiento y evolución.

- **Interrupción del tratamiento**

El tratamiento se interrumpirá de inmediato si el paciente presentó algún evento adverso, como reacciones alérgicas, dolor persistente, inflamación excesiva, infecciones secundarias o cualquier otra complicación que afecte la seguridad y bienestar del paciente. Esta medida permitió una intervención oportuna para evitar el agravamiento del cuadro clínico y garantizar una atención responsable y centrada en el paciente.

- **Herramientas**

Captación y selección de pacientes

1. Fichas de evaluación clínica.
2. Consentimiento informado.

Seguimiento y registro

1. Matriz de datos clínicos (ficha de seguimiento).
2. Cámara para registro fotográfico.

3. Formularios para reporte de eventos adversos.

- **Técnicas**

Captación y selección de pacientes

1. Registro de datos clínicos y sociodemográficos.
2. Aplicación de criterios de inclusión y exclusión definidos previamente.

Seguimiento y evaluación

1. Comparación de imágenes semanales para analizar evolución de la infección.

CAPITULO IV.
RESULTADOS Y DISCUSIÓN

4.1. Análisis de resultados

Tabla 3. Evolución del porcentaje de uñas afectadas por sesión en pacientes con onicomicosis.

PACIENTE	SESIÓN	% UÑAS AFECTADAS ANTES	% UÑAS AFECTADAS DESPUÉS
1	1	10%	5%
	2	5%	5%
	3	5%	5%
	4	5%	5%
2	1	40%	25%
	2	25%	25%
	3	25%	25%
	4	25%	25%
3	1	10%	5%
	2	5%	5%
	3	5%	5%
	4	5%	5%
4	1	80%	70%
	2	70%	70%
	3	65%	60%
	4	60%	60%

5	1	95%	80%
	2	80%	80%
	3	80%	75%
	4	75%	75%
6	1	35%	20%
	2	20%	20%
	3	20%	20%
	4	20%	20%
7	1	95%	90%
	2	90%	90%
	3	90%	85%
	4	85%	85%
8	1	30%	20%
	2	20%	20%
	3	20%	15%
	4	15%	15%
9	1	10%	5%
	2	5%	5%
	3	5%	5%
	4	5%	5%
10	1	70%	65%
	2	65%	65%
	3	60%	60%
	4	60%	60%

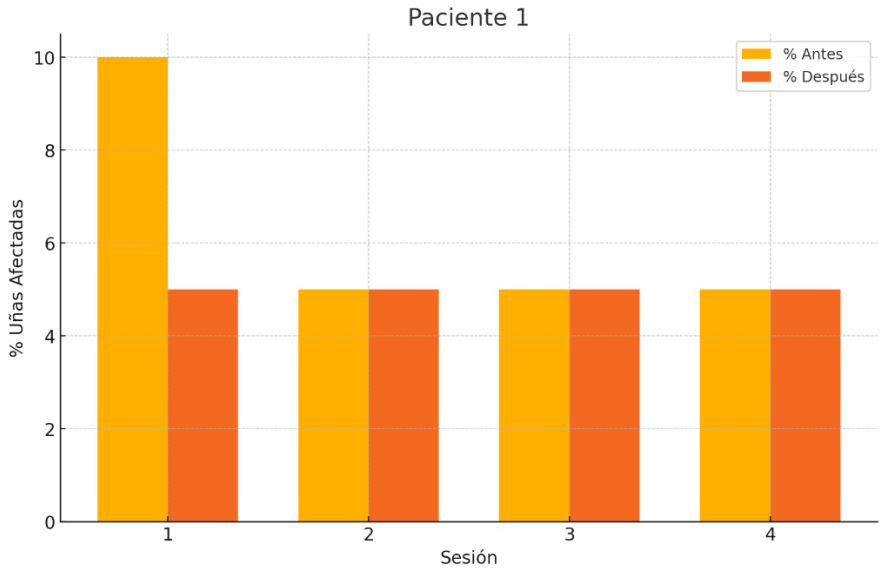

Figura 6. Evolución del porcentaje de uñas afectadas antes y después del tratamiento paciente 1.

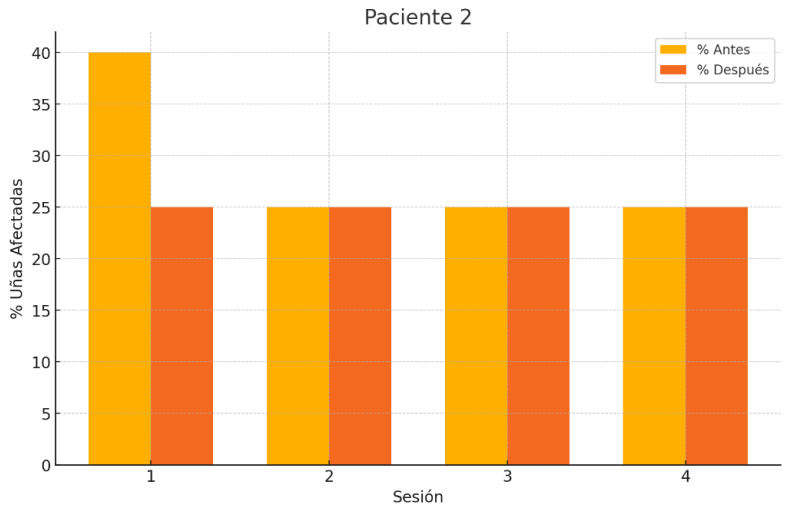

Figura 7. Evolución del porcentaje de uñas afectadas antes y después del tratamiento paciente 2.

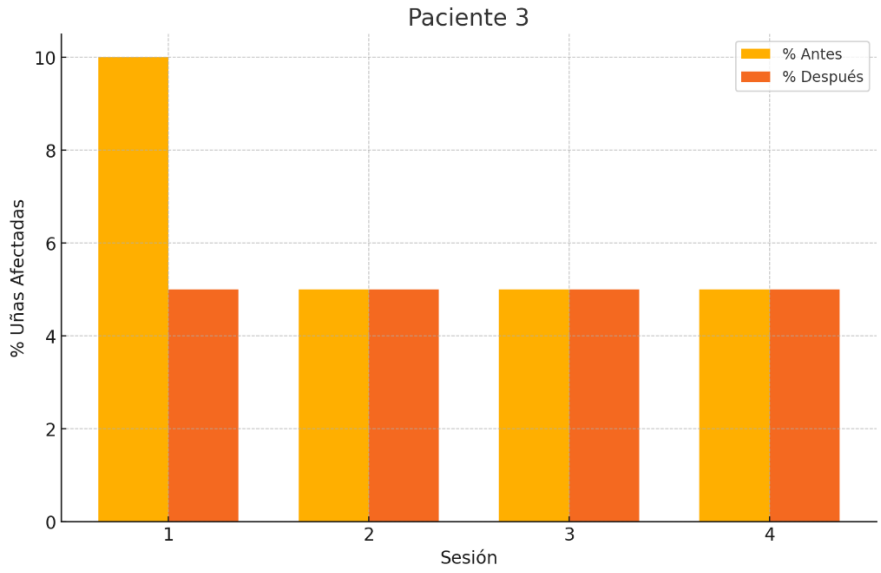

Figura 8. Evolución del porcentaje de uñas afectadas antes y después del tratamiento paciente 3.

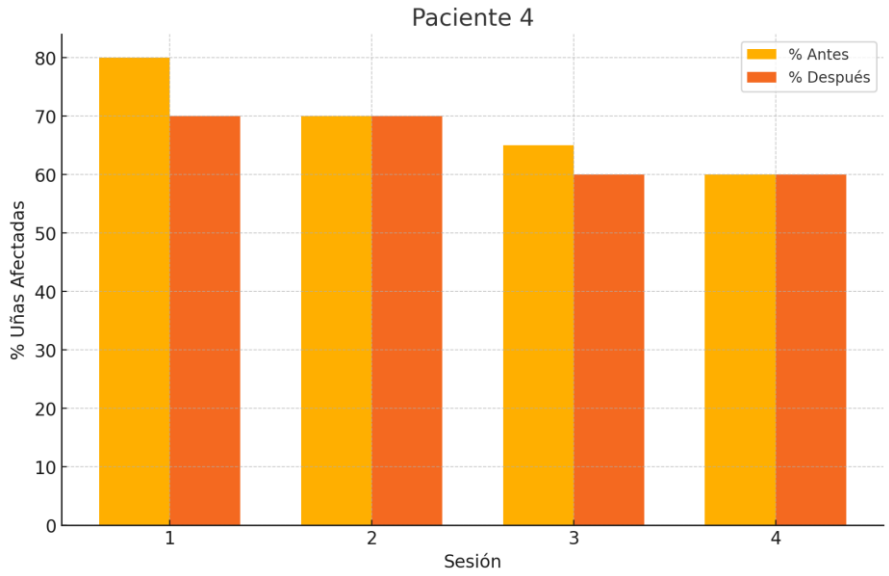

Figura 9. Evolución del porcentaje de uñas afectadas antes y después del tratamiento paciente 4.

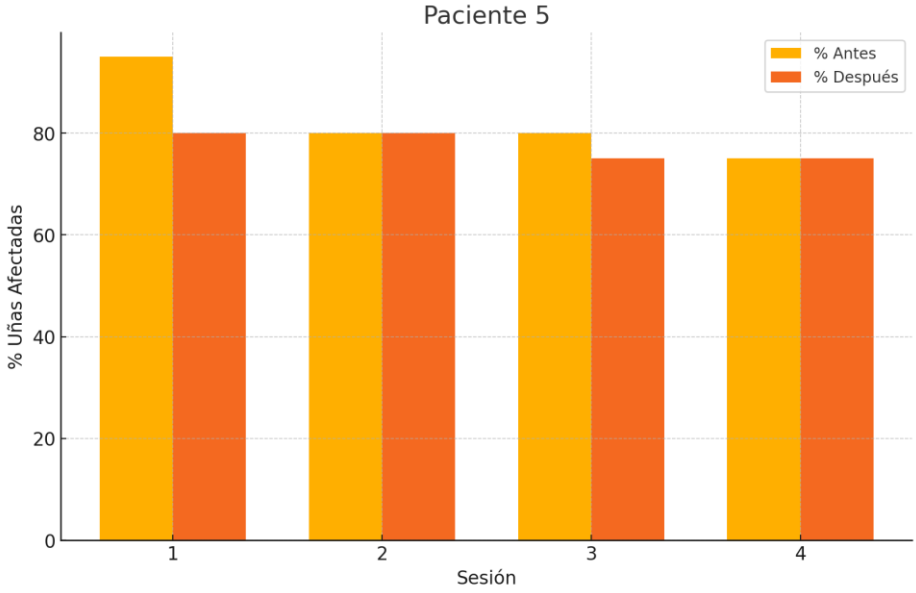

Figura 10. Evolución del porcentaje de uñas afectadas antes y después del tratamiento paciente 5.

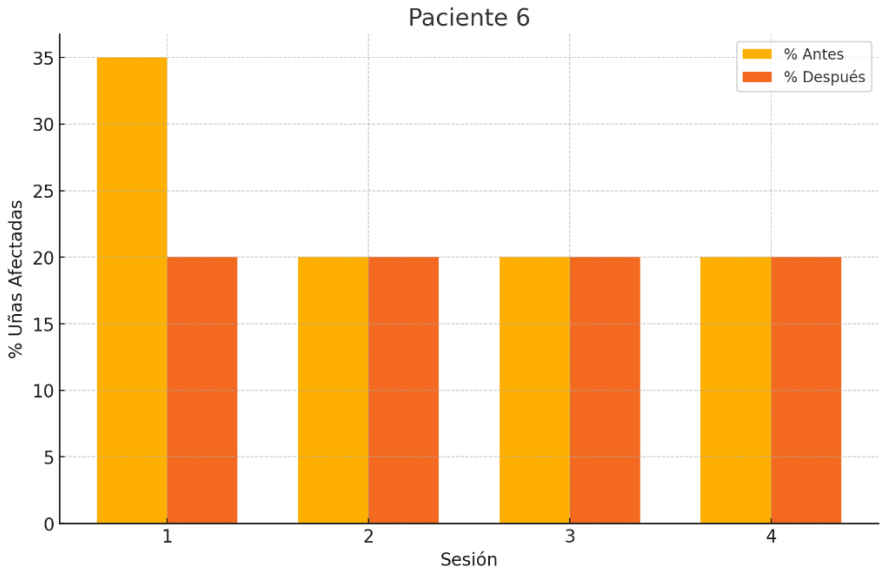

Figura 11. Evolución del porcentaje de uñas afectadas antes y después del tratamiento paciente 6.

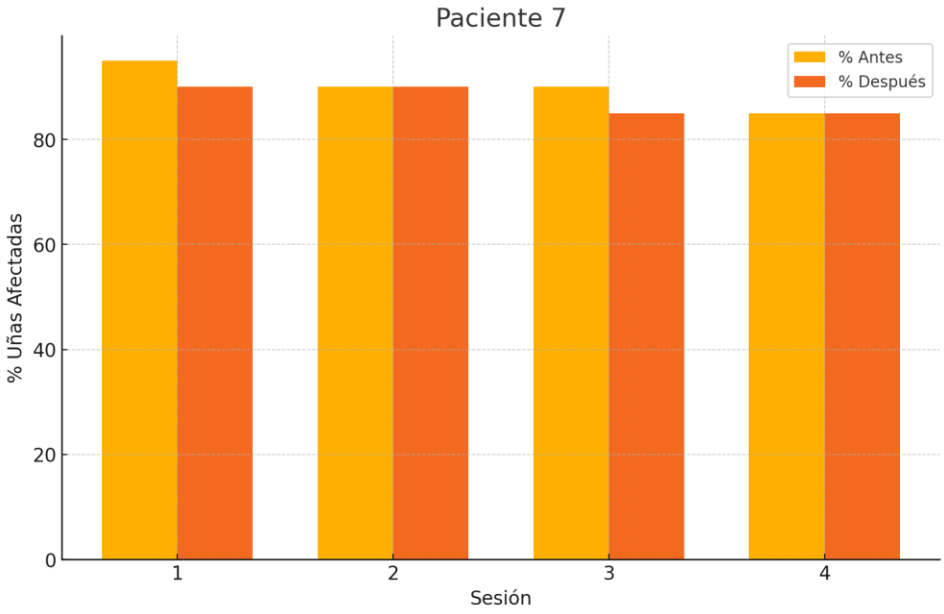

Figura 12. Evolución del porcentaje de uñas afectadas antes y después del tratamiento paciente 7.

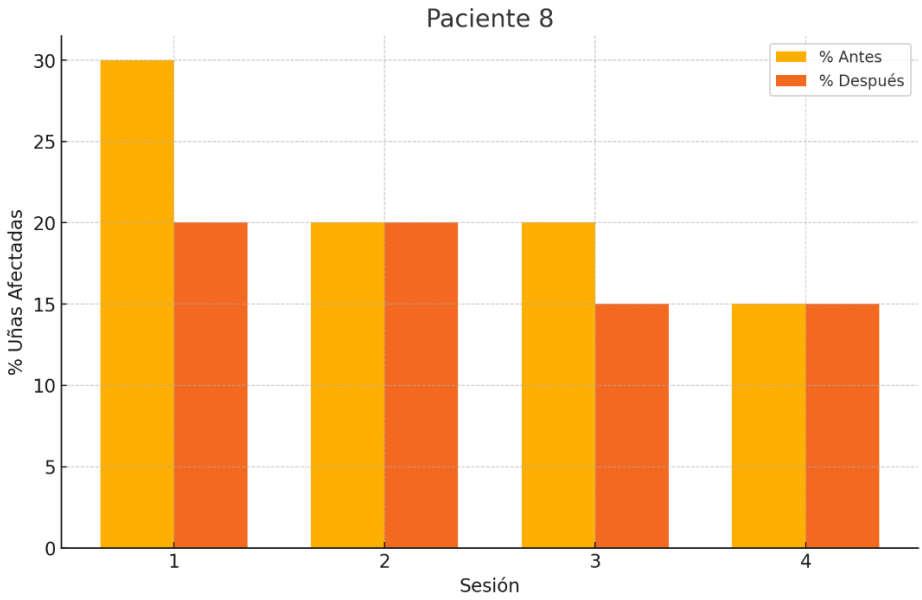

Figura 13. Evolución del porcentaje de uñas afectadas antes y después del tratamiento paciente 8.

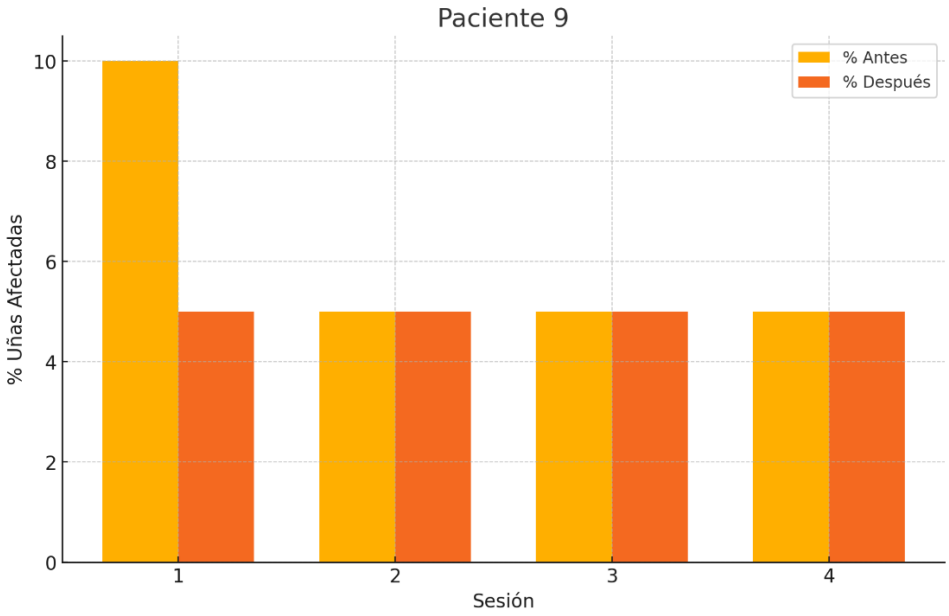

Figura 14. Evolución del porcentaje de uñas afectadas antes y después del tratamiento paciente 9.

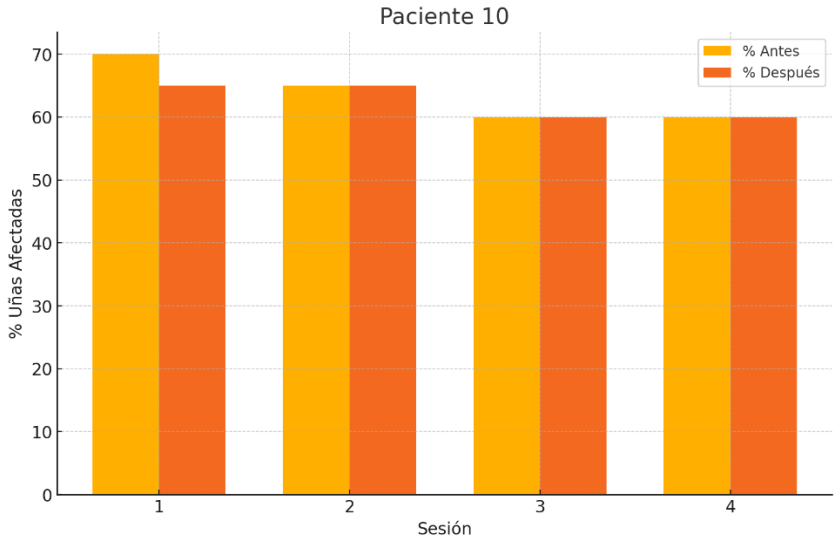

Figura 15. Evolución del porcentaje de uñas afectadas antes y después del tratamiento paciente 10.

Tabla 4. Medición del grosor ungueal antes y después del tratamiento.

PACIENTE	SESIÓN	UÑAS AFECTADAS ANTES	UÑAS AFECTADAS DESPUÉS
1	1	2 mm	1 mm
	2	1 mm	1 mm
	3	1 mm	1 mm
	4	–	1 mm
2	1	3 mm	1 mm
	2	1 mm	1 mm
	3	1 mm	1 mm
	4	–	1 mm
3	1	2 mm	1 mm
	2	1 mm	1 mm
	3	1 mm	1 mm
	4	1 mm	1 mm
4	1	5 mm	2 mm
	2	2 mm	1 mm
	3	1 mm	1 mm
	4	1 mm	1 mm
5	1	4 mm	2 mm
	2	2 mm	2 mm
	3	2 mm	2 mm
	4	2 mm	2 mm
6	1	2 mm	1 mm
	2	1 mm	1 mm
	3	1 mm	1 mm
	4	1 mm	1 mm
7	1	2 mm	1 mm

	2	1 mm	1 mm
	3	1 mm	1 mm
	4	1 mm	1 mm
8	1	2 mm	1 mm
	2	1 mm	1 mm
	3	1 mm	1 mm
	4	1 mm	1 mm
9	1	2 mm	1 mm
	2	1 mm	1 mm
	3	1 mm	1 mm
	4	1 mm	1 mm
10	1	2 mm	1 mm
	2	1 mm	1 mm
	3	1 mm	1 mm
	4	–	1 mm

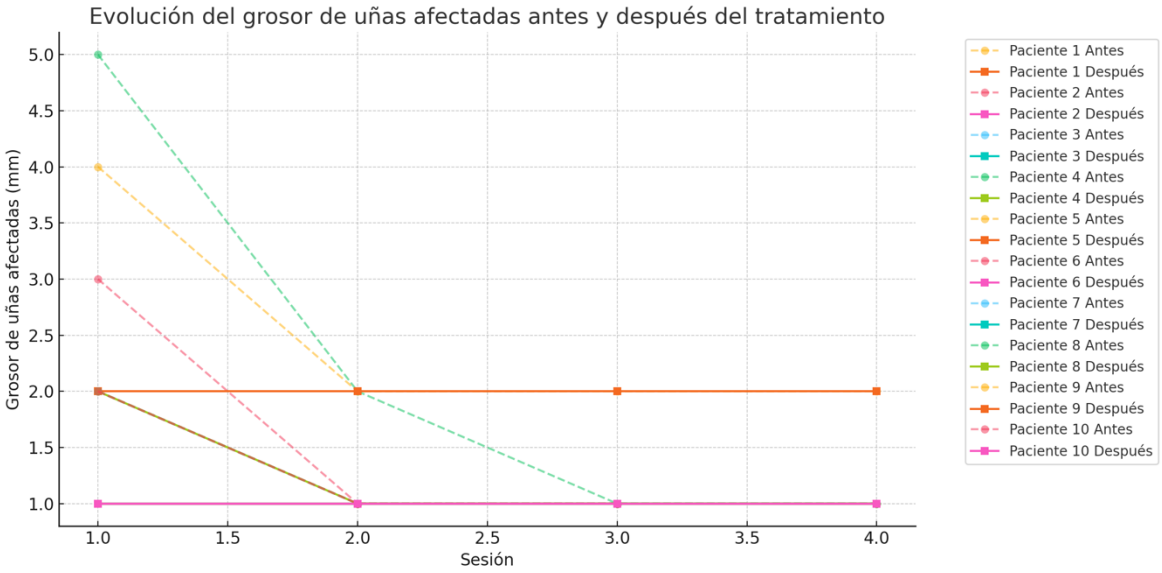

Figura 16. Evolución del grosor de uñas afectadas antes y después del tratamiento.

4.2. Interpretación y discusión de resultados

Los resultados obtenidos evidencian una mejoría clínica progresiva en los pacientes tratados por onicomicosis mediante la combinación de desbastado ungueal, onicectomía parcial y terapia láser. Se observó una reducción significativa del porcentaje de uñas afectadas, con una disminución constante que,alcanza una reducción del 10 % o más en un

periodo de dos meses, después cuatro sesiones con un intervalo de 15 días. Esta tendencia indica una evolución favorable del tratamiento en la mayoría de los pacientes.

La medición del grosor de la lámina ungueal muestra una disminución progresiva del espesor afectado, pasando de valores iniciales entre 3 mm y 5 mm a 1 mm en la matyoría de los casos. Esta reducción del grosor es un resultado de la efectividad del protocolo utilizado, ya que la disminución del engrosamiento es uno de los principales objetivos terapéuticos en la onicomicosis.

El protocolo de intervención mecánica previo a la aplicación de la terapia láser facilita una mayor penetración del láser y una mayor eficacia del tratamiento. Con el fin de validar estos hallazgos, es necesario ampliar el tamaño de la muestra y extender el periodo de seguimiento. Esto permitirá evaluar si los resultados positivos se mantienen a largo plazo y si existen variaciones entre distintos grados de afectación inicial.

Los datos obtenidos respaldan la idea inicial a defender. Se planteó que la combinación de técnicas podológicas aplicada favorece la mejoría clínica en pacientes con onicomicosis. Sin embargo, se recomienda realizar estudios con una muestra más representativa y bajo condiciones controladas para confirmar la eficacia y seguridad del protocolo propuesto.



Figura 17. Resultado antes y después.



Figura 18. Resultado antes y después.



Figura 19. Resultado antes y después.

CONCLUSIONES Y RECOMENDACIONES

El análisis teórico permitió la comprensión de que la terapia láser actúa directamente sobre el hongo causante de la onicomicosis, lo que favorece la destrucción del patógeno sin dañar el tejido sano. Además, el desbastado ungueal alivia la presión en la lámina ungueal, mientras que la onicectomía parcial permite eliminar de forma mecánica el tejido afectado.

El tratamiento combinado de desbastado ungueal, onicectomía parcial y terapia láser demostró ser eficaz en la reducción del porcentaje de uñas afectadas por onicomicosis, observándose mejoras en la mayoría de los pacientes después de cuatro sesiones. Durante el proceso de seguimiento, se puede establecer características específicas

para cada uno de los individuos tratados. De esta forma fue posible sacar conclusiones relacionadas con el protocolo implementado en condiciones controladas.

A medida que se aplicaba el tratamiento, el grosor de las uñas fue disminuyendo, lo cual permitió ver cambios positivos en la forma y estructura de la uña afectada. Esto confirma que el procedimiento utilizado puede ayudar a recuperar el aspecto y la salud de la uña con el tiempo.

El seguimiento en intervalos de 15 días permitió analizar la evolución del tratamiento, mostrando una respuesta clínica positiva, especialmente en pacientes con afectación moderada a severa. La totalidad de los pacientes acudió a las sesiones programadas y estuvo dispuesto al registro del seguimiento. La variación de la evolución se pudo evidenciar en este grupo de individuos, pero todos tuvieron resultados positivos en función del tiempo de realización de la investigación.

Aunque los resultados fueron positivos en términos generales y la progresión de los pacientes fue adecuada, es necesario realizar el estudio con un grupo de pacientes más grande en el futuro. Es así que, se podrían confirmar los beneficios observados y tener mayor certeza sobre la efectividad del tratamiento en diferentes tipos de pacientes.

Además, sería útil extender el seguimiento durante más tiempo una vez finalizado el tratamiento. Esto permitiría ver si los buenos resultados se mantienen en el tiempo y si existe el riesgo de que la infección regrese más adelante.

También se sugiere incluir otras herramientas de diagnóstico, además de la observación visual y la evaluación del grosor de la uña. Por ejemplo, se podrían utilizar pruebas de laboratorio o exámenes complementarios que ayuden a confirmar si el hongo ha sido eliminado por completo.

Otro aspecto importante es la preparación del personal de salud. Capacitar a médicos, podólogos y profesionales encargados en la aplicación conjunta de estas técnicas

como la terapia láser, el desbastado y la onicectomía puede mejorar la atención y los resultados en pacientes con onicomicosis.

Finalmente, se recomienda considerar el uso de un antimicótico tópico o por vía oral, dependiendo de la gravedad del caso. Esto podría reforzar el tratamiento local y ayudar a combatir de manera más eficaz la infección micótica en aquellos pacientes que lo necesiten.

REFERENCIAS BIBLIOGRÁFICAS

Axler, E., Neubauer, Z., & Lipner, S. R. (2024). At-home technique for debridement of nail plate thickening. *JAAD Case Reports*, *52*, 127. https://doi.org/10.1016/J.JDCR.2024.07.002

Bhingradia, Y. M., & Shukla, R. K. (2023). A New Perspective on Partial Nail Avulsion: Surgical Pearl. *Journal of Cutaneous and Aesthetic Surgery*, *16*(4), 362. https://doi.org/10.4103/JCAS.JCAS_120_22

Cvetković Vega, A., Maguiña, J. L., Soto, A., Lama-Valdivia, J., & Correa López, L. E. (2021). Estudios transversales. *Revista de la Facultad de Medicina Humana*, *21*(1), 179-185. https://doi.org/10.25176/RFMH.V21I1.3069

Estevez-Angulo, B. A., Estevez-Angulo, B. A., Carrillo-Terán, M. E., Gudiño-Villarreal, N. A., & Gálvez-Alarcón, V. S. (2022). Onicomicosis diagnóstico y tratamiento. *Polo del Conocimiento*, *7*(6), 1028-1041. https://doi.org/10.23857/pc.v7i6.4118

Falotico, J. M., Lapides, R., & Lipner, S. R. (2022). Combination Therapy Should Be Reserved as Second-Line Treatment of Onychomycosis: A Systematic Review of Onychomycosis Clinical Trials. *Journal of fungi (Basel, Switzerland)*, *8*(3). https://doi.org/10.3390/JOF8030279

Falotico, J. M., & Lipner, S. R. (2022). Updated Perspectives on the Diagnosis and Management of Onychomycosis. *Clinical, cosmetic and investigational dermatology*, *15*, 1933-1957. https://doi.org/10.2147/CCID.S362635

Frazier, W. T., Santiago-Delgado, Z. M., & Kenneth C. Stupka, I. (2021). Onychomycosis: Rapid Evidence Review. *American Family Physician*, *104*(4), 359-367. https://www.aafp.org/pubs/afp/issues/2021/1000/p359.html

Gupta, A. K., Venkataraman, M., & Talukder, M. (2022). Onychomycosis in Older Adults: Prevalence, Diagnosis, and Management. *Drugs and Aging*, *39*(3), 191-198. https://doi.org/10.1007/S40266-021-00917-8

Kovitwanichkanont, T., & Chong, A. H. (2019). Superficial fungal infections. *Australian journal of general practice*, *48*(10), 706-711. https://doi.org/10.31128/AJGP-05-19-4930

Lee, D. K., & Lipner, S. R. (2022). Optimal diagnosis and management of common nail disorders. *Annals of medicine*, *54*(1), 694-712. https://doi.org/10.1080/07853890.2022.2044511

Leung, A. K. C., Barankin, B., Lam, J. M., Leong, K. F., & Hon, K. L. (2023). Tinea pedis: an updated review. *Drugs in Context*, *12*, 2023-5-1. https://doi.org/10.7573/DIC.2023-5-1

Lozada, J. (2019). Investigación Aplicada: Definición, Propiedad Intelectual e Industria. *CienciAmérica: Revista de divulgación científica de la Universidad Tecnológica Indoamérica, ISSN-e 1390-9592, Vol. 3, Nº. 1, 2014, págs. 47-50*, *3*(1), 47-50. https://dialnet.unirioja.es/servlet/articulo?codigo=6163749&info=resumen&idioma=ENG

Manterola, C., & Otzen, T. (2015). Estudios Experimentales 2 Parte: Estudios Cuasi-Experimentales. *International Journal of Morphology*, *33*(1), 382-387. https://doi.org/10.4067/S0717-95022015000100060

Maskan, N., Rodríguez, G., Perez, S., & Tosti, A. (2023). Onychomycosis: Old and New. *Journal of Fungi 2023, Vol. 9, Page 559*, *9*(5), 559. https://doi.org/10.3390/JOF9050559

Meretsky, C. R., Friday, B. L., & Schiuma, A. T. (2024). Efficacy of Laser Therapy in Comparison With Other Methods for the Treatment of Onychomycosis: A Systematic Review and Meta-Analysis. *Cureus*, *16*(5), e59720. https://doi.org/10.7759/CUREUS.59720

MSP. (2023). *LEY ORGANICA DE SALUD*. www.lexis.com.ec

Nenoff, P., Grunewald, S., & Paasch, U. (2014). Laser therapy of onychomycosis. *JDDG: Journal der Deutschen Dermatologischen Gesellschaft*, *12*(1), 33-38. https://doi.org/10.1111/DDG.12251

Quispe, A. M., Pinto, D. F., Bueno, G. M., & Valle-Campos, A. (2020). *Metodologías cuantitativas: Cálculo del tamaño de muestra con STATA y R Quantitative methods: Sample size calculation with STATA and*.

Reynolds, T. M., Morreau, M. W. P., John, L., & Jeans, M. S. (2019). One Foot After Another—Fungal Foot Issues in Expedition Adventure Racing. *Wilderness and Environmental Medicine, 30*(1), 93-95. https://doi.org/10.1016/j.wem.2018.11.007

Rigopoulos, D., & Gregoriou, S. (2024). Onychomycosis. *European Handbook of Dermatological Treatment*, 721-729. https://doi.org/10.1007/978-3-031-15130-9_66

Wenande, E., Erlendsson, A. M., & Haedersdal, M. (2017). Opportunities for laser-assisted drug delivery in the treatment of cutaneous disorders. *Seminars in cutaneous medicine and surgery*, *36*(4), 192-201. https://doi.org/10.12788/J.SDER.2017.046

Yousefian, F., Smythe, C., Han, H., Elewski, B. E., & Nestor, M. (2024). Treatment Options for Onychomycosis: Efficacy, Side Effects, Adherence, Financial Considerations, and Ethics. *The Journal of Clinical and Aesthetic Dermatology*, *17*(3), 24-33. https://europepmc.org/articles/PMC10941855

Anexos

CONSENTIMIENTO INFORMADO

Quito, a 28 **de** Febrero **de 2025**

Por medio de la presente yo, Kelly Botía, en calidad de investigadora principal, me permito informar que el estudio titulado **"Implementación de un protocolo de atención con desbastado ungueal y onisectomía parcial para incrementar la efectividad de la terapia láser en pacientes de 30 a 70 años con onicomicosis en el 2025"** tiene como objetivo evaluar la eficacia de un protocolo combinado de desbastado ungueal, onisectomía parcial y terapia láser en el tratamiento de la onicomicosis.

Durante el estudio, el paciente asistirá a sesiones programadas donde se realizará desbastado ungueal, onisectomía parcial si es necesario, y aplicación de terapia láser. Se registrarán los avances y cualquier efecto adverso observado. La participación es voluntaria y puede interrumpirse en cualquier momento sin afectar la atención recibida.

Yo. Carrera Trujillo José con C.I.: 1705534657 confirmo de manera voluntaria que me encuentro en total uso de mis facultades para tomar decisiones y entender la información que aquí se me presenta. Entiendo los procedimientos, riesgos. beneficios y mi derecho a retirar el consentimiento sin consecuencias. De esta forma y mediante la firma de este documento, otorgo mi consentimiento informado para participar en el estudio.

Firma y C.I. del paciente.

KELLY BOTIA

Firma y C.I. de la investigadora principal.

Ficha de seguimiento: Implementación de un protocolo de atención con desbastado ungueal y onisectomia parcial para incrementar la efectividad de la terapia láser en pacientes con onicomicosis de 30 a 70 años en el 2025 en la parroquia de Yaruqui – Quito.

Nº FICHA: 1

FECHA DE INGRESO: 28-02-2025

1. **DATOS INFORMATIVOS**

- **Nombre:** José Carrera.
- **Género:** Masculino.
- **C. I.:** 1705534657
- **Fecha de nacimiento:** 1957-05-15
- **Domicilio:** Yaruqui
- **Celular:** 0984252304
- **Contacto de emergencia:** 099250-8971
- **Sesiones realizadas:** 4
- **Sesiones programadas:** 4
- **Número de sesión:** _____

2. **ANTECEDENTES PATOLÓGICOS**

- **Hipertensión arterial**

  ☐ Sí ☒ No **Años de evolución:** N/R **Tratamiento:** ☐ Sí ☒ No

- **Diabetes Mellitus**

  ☐ Sí ☒ No **Años de evolución:** N/R **Tipo:** ☐ 1 ☐ 2 **Tratamiento:** ☐ Sí ☒ No

- **Farmacoterapia:** N/R

- **Alteración ortopédica:** N/R

- **Hábitos nocivos:** N/R

- **Otras Patologías:** N/R

VALORACIÓN DEL PIE



Observaciones

Área de la uña afectada	□ 0% □ 1-10% □ 11-25% □ 26-50% ☒ 51-75% □ >75%
Proximidad a la matriz	☒ Cuarto distal □ Primera mitad □ Tercer cuarto □ Proximal □ Lúnula
Color de la uña	□ Normal ☒ Amarillo ☒ Marrón □ Opaco □ Blanquecino
Engrosamiento (>2 mm)	☒ Sí □ No
Fragilidad/Desmoronamiento	☒ Sí □ No
Presencia de dermatofitoma	☒ Sí □ No
Dolor al tacto	□ Sí ☒ No

Edema/Inflamación	□ Sí ⧄ No
Dificultad funcional	□ Caminar □ Calzarse □ Otras: N/R
Factores de riesgo asociados	□ DM □ Trauma □ Higiene deficiente □ Calzado inadecuado
Clasificación OSI	□ Leve (1-5) ⧄ Moderada (6-15) □ Grave (16-35)
Observaciones adicionales	

ONYCHOMYCOSIS SEVERITY INDEX (OSI)

Parámetro	Descripción	Puntuación	Puntuación del paciente
Área afectada	Porcentaje de uña afectada considerando pliegues ungueales laterales, proximales y distales.	0: No hay área afectada 1: 1-10% de la uña afectada 2: 11-25% de la uña afectada 3: 26-50% de la uña afectada 4: 51-75% de la uña afectada 5: Más del 76% de la uña afectada	2
Proximidad a la matriz	División de la uña en zonas horizontales para evaluar el compromiso de la matriz y su impacto en el pronóstico.	1: Cuarto distal 2: Extensión hasta primera mitad de la uña 3: Extensión hasta el tercer cuarto de la uña 4: Sección proximal 5: Involucra lúnula y pliegue proximal	1
Presencia de dermatofitoma	Identificación de masas fúngicas dentro de la lámina ungueal.	10 puntos si está presente	10
Hiperqueratosis subungueal	Engrosamiento subungueal superior a 2 mm.	10 puntos si > 2 mm	10
Clasificación global OSI	Leve: 1-5 puntos		**Puntuación total y clasificación**
	Moderada: 6-15 puntos		
	Grave: 16-35 puntos	x	

2.1.Evolución y respuesta al tratamiento

- **Disminución del grosor ungueal:** ☑ Sí ☐ No
- **Reducción de hiperqueratosis:** ☑ Sí ☐ No
- **Mejoría en coloración de la uña:** ☑ Sí ☐ No
- **Presencia de dolor o sensibilidad:** ☐ Sí ☑ No
- **Efectos adversos observados:** N/R

2.2. Recomendaciones y Plan de Tratamiento

- **Fecha de próxima sesión:** cada 15 días
- **Indicaciones para el paciente:** Mantener el pie limpio y seco
- **Observaciones finales:** El paciente si se adhirio al tratamiento.

CONSENTIMIENTO INFORMADO

Quito, a 28 **de** Febrero **de 2025**

Por medio de la presente yo, Kelly Botía, en calidad de investigadora principal, me permito informar que el estudio titulado **"Implementación de un protocolo de atención con desbastado ungueal y onisectomía parcial para incrementar la efectividad de la terapia láser en pacientes de 30 a 70 años con onicomicosis en el 2025"** tiene como objetivo evaluar la eficacia de un protocolo combinado de desbastado ungueal, onisectomía parcial y terapia láser en el tratamiento de la onicomicosis.

Durante el estudio, el paciente asistirá a sesiones programadas donde se realizará desbastado ungueal, onisectomía parcial si es necesario, y aplicación de terapia láser. Se registrarán los avances y cualquier efecto adverso observado. La participación es voluntaria y puede interrumpirse en cualquier momento sin afectar la atención recibida.

Yo, María Trujillo con C.I.: 1706025408 confirmo de manera voluntaria que me encuentro en total uso de mis facultades para tomar decisiones y entender la información que aquí se me presenta. Entiendo los procedimientos, riesgos, beneficios y mi derecho a retirar el consentimiento sin consecuencias. De esta forma y mediante la firma de este documento, otorgo mi consentimiento informado para participar en el estudio.

Firma y C.I. del paciente.

Firma y C.I. de la investigadora principal.

Ficha de seguimiento: Implementación de un protocolo de atención con desbastado ungueal y onisectomia parcial para incrementar la efectividad de la terapia láser en pacientes con onicomicosis de 30 a 70 años en el 2025 en la parroquia de Yaruqui – Quito.

Nº FICHA: 2

FECHA DE INGRESO: 28-02-2025

1. **DATOS INFORMATIVOS**

- **Nombre:** Maria Trujillo.
- **Género:** Femenino
- **C. I.:** 170602540-8
- **Fecha de nacimiento:** 1959-01-08
- **Domicilio:** Yaruqui
- **Celular:** 0992508971
- **Contacto de emergencia:** 0984252304
- **Sesiones realizadas:** 4
- **Sesiones programadas:** 4
- **Número de sesión:** _____

2. **ANTECEDENTES PATOLÓGICOS**

- **Hipertensión arterial**

  □ Sí ☒ No **Años de evolución:** _____ **Tratamiento:** □ Sí ☒ No

- **Diabetes Mellitus**

  □ Sí ☒ No **Años de evolución:** _____ **Tipo:** □ 1 □ 2 **Tratamiento:** □ Sí ☒ No

- **Farmacoterapia:** N/R

- **Alteración ortopédica:** N/R

- **Hábitos nocivos:** N/R

- **Otras Patologías:** N/R

VALORACIÓN DEL PIE

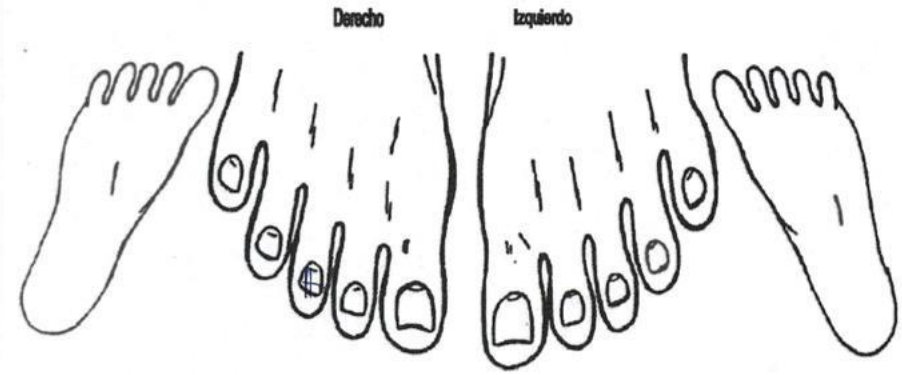

Observaciones

Área de la uña afectada	□ 0% □ 1-10% □ 11-25% ☑ 26-50% □ 51-75% □ >75%
Proximidad a la matriz	☑ Cuarto distal □ Primera mitad □ Tercer cuarto □ Proximal □ Lúnula
Color de la uña	□ Normal □ Amarillo □ Marrón □ Opaco ☑ Blanquecino
Engrosamiento (>2 mm)	□ Sí ☑ No
Fragilidad/Desmoronamiento	☑ Sí □ No
Presencia de dermatofitoma	☑ Sí □ No
Dolor al tacto	□ Sí ☑ No

Edema/Inflamación	□ Sí ⧄ No
Dificultad funcional	□ Caminar □ Calzarse □ Otras: N/R
Factores de riesgo asociados	□ DM □ Trauma □ Higiene deficiente □ Calzado inadecuado
Clasificación OSI	□ Leve (1-5) ⧄ Moderada (6-15) □ Grave (16-35)
Observaciones adicionales	

ONYCHOMYCOSIS SEVERITY INDEX (OSI)

Parámetro	Descripción	Puntuación	Puntuación del paciente
Área afectada	Porcentaje de uña afectada considerando pliegues ungueales laterales, proximales y distales.	0: No hay área afectada 1: 1-10% de la uña afectada 2: 11-25% de la uña afectada 3: 26-50% de la uña afectada 4: 51-75% de la uña afectada 5: Más del 76% de la uña afectada	1 10%
Proximidad a la matriz	División de la uña en zonas horizontales para evaluar el compromiso de la matriz y su impacto en el pronóstico.	1: Cuarto distal 2: Extensión hasta primera mitad de la uña 3: Extensión hasta el tercer cuarto de la uña 4: Sección proximal 5: Involucra lúnula y pliegue proximal	1
Presencia de dermatofitoma	Identificación de masas fúngicas dentro de la lámina ungueal.	10 puntos si está presente	10
Hiperqueratosis subungueal	Engrosamiento subungueal superior a 2 mm.	10 puntos si > 2 mm	
Clasificación global OSI	Leve: 1-5 puntos Moderada: 6-15 puntos X Grave: 16-35 puntos		**Puntuación total y clasificación**

2.1.Evolución y respuesta al tratamiento

- **Disminución del grosor ungueal:** ☒ Sí ☐ No
- **Reducción de hiperqueratosis:** ☒ Sí ☐ No
- **Mejoría en coloración de la uña:** ☒ Sí ☐ No
- **Presencia de dolor o sensibilidad:** ☐ Sí ☒ No
- **Efectos adversos observados:** N/R

2.2. Recomendaciones y Plan de Tratamiento

- **Fecha de próxima sesión:** Cada 15 días
- **Indicaciones para el paciente:** Mantener el limpio y seco.
- **Observaciones finales:** Paciente si se adhiere al Tratamiento.

CONSENTIMIENTO INFORMADO

Quito, a 28 **de** Febrero **de 2025**

Por medio de la presente yo, Kelly Botía, en calidad de investigadora principal, me permito informar que el estudio titulado **"Implementación de un protocolo de atención con desbastado ungueal y onisectomía parcial para incrementar la efectividad de la terapia láser en pacientes de 30 a 70 años con onicomicosis en el 2025"** tiene como objetivo evaluar la eficacia de un protocolo combinado de desbastado ungueal, onisectomía parcial y terapia láser en el tratamiento de la onicomicosis.

Durante el estudio, el paciente asistirá a sesiones programadas donde se realizará desbastado ungueal, onisectomía parcial si es necesario, y aplicación de terapia láser. Se registrarán los avances y cualquier efecto adverso observado. La participación es voluntaria y puede interrumpirse en cualquier momento sin afectar la atención recibida.

Yo, Tamara Salazar con C.I.: 1600758617, confirmo de manera voluntaria que me encuentro en total uso de mis facultades para tomar decisiones y entender la información que aquí se me presenta. Entiendo los procedimientos, riesgos, beneficios y mi derecho a retirar el consentimiento sin consecuencias. De esta forma y mediante la firma de este documento, otorgo mi consentimiento informado para participar en el estudio.



Firma y C.I. del paciente.



Firma y C.I. de la investigadora principal.

Ficha de seguimiento: Implementación de un protocolo de atención con desbastado ungueal y onisectomia parcial para incrementar la efectividad de la terapia láser en pacientes con onicomicosis de 30 a 70 años en el 2025 en la parroquia de Yaruqui – Quito.

Nº FICHA: 3

FECHA DE INGRESO: 28-02-2025

1. **DATOS INFORMATIVOS**

- **Nombre:** Tamara Salazar
- **Género:** Femenino
- **C. I.:** 1600758617
- **Fecha de nacimiento:** _____
- **Domicilio:** Yaruqui
- **Celular:** 0987742540
- **Contacto de emergencia:** _____
- **Sesiones realizadas:** 4
- **Sesiones programadas:** 4
- **Número de sesión:** _____

2. **ANTECEDENTES PATOLÓGICOS**

- **Hipertensión arterial**

  □ Sí ☑ No **Años de evolución:** _____ **Tratamiento:** □ Sí ☒ No

- **Diabetes Mellitus**

  □ Sí ☑ No **Años de evolución:** _____ **Tipo:** □ 1 ☑ 2 **Tratamiento:** □ Sí □ No

- **Farmacoterapia:** N/R

- **Alteración ortopédica:** N/R

- **Hábitos nocivos:** N/R

- **Otras Patologías:** N/R

VALORACIÓN DEL PIE

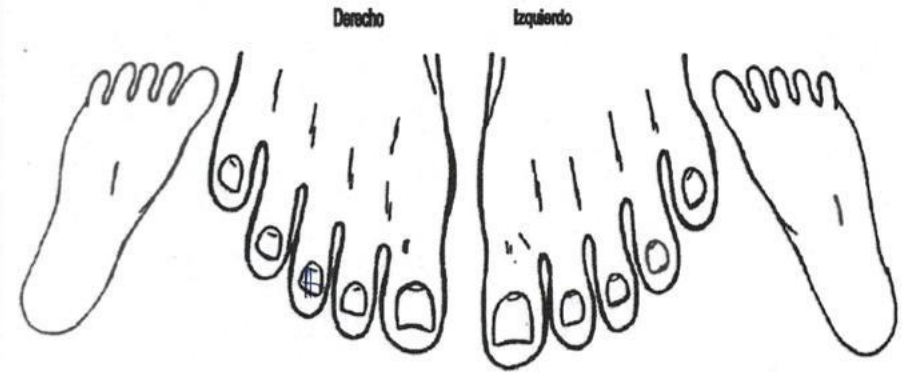

Observaciones

Área de la uña afectada	□ 0% □ 1-10% □ 11-25% ☒ 26-50% □ 51-75% □ >75%
Proximidad a la matriz	☒ Cuarto distal □ Primera mitad □ Tercer cuarto □ Proximal □ Lúnula
Color de la uña	□ Normal □ Amarillo □ Marrón □ Opaco ☒ Blanquecino
Engrosamiento (>2 mm)	□ Sí ☒ No
Fragilidad/Desmoronamiento	☒ Sí □ No
Presencia de dermatofitoma	☒ Sí □ No
Dolor al tacto	□ Sí ☒ No

Edema/Inflamación	□ Sí ⧄ No
Dificultad funcional	□ Caminar □ Calzarse □ Otras: N/R
Factores de riesgo asociados	□ DM □ Trauma □ Higiene deficiente □ Calzado inadecuado
Clasificación OSI	□ Leve (1-5) ⧄ Moderada (6-15) □ Grave (16-35)
Observaciones adicionales	

ONYCHOMYCOSIS SEVERITY INDEX (OSI)

Parámetro	Descripción	Puntuación	Puntuación del paciente
Área afectada	Porcentaje de uña afectada considerando pliegues ungueales laterales, proximales y distales.	0: No hay área afectada 1: 1-10% de la uña afectada 2: 11-25% de la uña afectada 3: 26-50% de la uña afectada 4: 51-75% de la uña afectada 5: Más del 76% de la uña afectada	=3 95%
Proximidad a la matriz	División de la uña en zonas horizontales para evaluar el compromiso de la matriz y su impacto en el pronóstico.	1: Cuarto distal 2: Extensión hasta primera mitad de la uña 3: Extensión hasta el tercer cuarto de la uña 4: Sección proximal 5: Involucra lúnula y pliegue proximal	= 1
Presencia de dermatofitoma	Identificación de masas fúngicas dentro de la lámina ungueal.	10 puntos si está presente	10
Hiperqueratosis subungueal	Engrosamiento subungueal superior a 2 mm.	10 puntos si > 2 mm	10
Clasificación global OSI	Leve: 1-5 puntos		**Puntuación total y clasificación**
	Moderada: 6-15 puntos		
	Grave: 16-35 puntos		

2.1.Evolución y respuesta al tratamiento

- **Disminución del grosor ungueal:** ☒ Sí ☐ No
- **Reducción de hiperqueratosis:** ☒ Sí ☐ No
- **Mejoría en coloración de la uña:** ☒ Sí ☐ No
- **Presencia de dolor o sensibilidad:** ☐ Sí ☒ No
- **Efectos adversos observados:** N/R.

2.2. Recomendaciones y Plan de Tratamiento

- **Fecha de próxima sesión:** Cada 15 días.
- **Indicaciones para el paciente:** Manter limpios los pies y seco.
- **Observaciones finales:** Paciente se adhiere al tratamiento.






PIC•COLLAGE






PIC•COLLAGE




PIC•COLLAGE



TECNOLÓGICO SAN ANTONIO Tesa

CERTIFICADO DE ORIGINALIDAD

TESA

La Dirección de Carrera de Podología, certifica que el trabajo de titulación denominado, *"Implementación de un protocolo de atención con desbastado ungueal y onicectomía parcial para implementar la efectividad de la terapia láser en pacientes de 30 a 70 años con onicomicosis en el 2025 en la parroquia de Yaruquí - Quito."*, presentado por Botía Betancourt Kelly Johana, ha sido sometido a un análisis de similitud mediante la herramienta Turnitin.

El resultado obtenido refleja un 12% de similitud, porcentaje que se encuentra dentro de los parámetros establecidos por el Instituto Superior Tecnológico San Antonio – TESA, cumpliendo con los criterios de originalidad y autenticidad académica exigidos por la institución.

Quito, 26 de mayo de 2025.

TECNOLÓGICO SAN ANTONIO Tesa DIRECCIÓN CARRERA PODOLOGÍA

Lcda. Natali Suasnavas V.

Dirección de Carrera