# INSTITUTO SUPERIOR

# TECNOLÓGICO

# SAN ANTONIO

## Escuela de Ciencias de la Salud. ECISA

# Protocolo estético con el uso de Dermapen en combinación de silicio orgánico y DMAE para arrugas del entrecejo en mujeres de 28 a 40 años en Quito, 2025

**Selena Estefany Ortíz Abad**

**Dermatocosmiatría**

Trabajo de fin de carrera presentado como requisito

para la obtención del título de

**Tecnólogo Superior en Dermatocosmiatría**

**Quito, 16 de mayo del 2025**

# INSTITUTO SUPERIOR TECNOLÓGICO

**SAN ANTONIO**

**Escuela de Ciencias de la Salud. ECISA**

## HOJA DE CALIFICACIÓN

## DE TRABAJO DE FIN DE CARRERA

**Protocolo estético con el uso de Dermapen en combinación de silicio orgánico y DMAE para arrugas del entrecejo en mujeres de 28 a 40 años en Quito, 2025**

**Selena Estefany Ortíz Abad**

**Natali Suasnavas V, Lcda.**

**Quito, 16 de mayo del 2025**

**DERECHOS DE AUTOR**

Por medio del presente documento certifico que he leído todas las Políticas y Manuales del Instituto Superior Tecnológico San Antonio TESA, incluyendo la Política de propiedad Intelectual TESA, y estoy de acuerdo con su contenido, por lo que los derechos de propiedad intelectual del presente trabajo quedan sujetos a lo dispuesto en esas Políticas.

Asimismo, autorizo a TESA para que realice la digitalización y publicación de este trabajo en el repositorio virtual, de conformidad a lo dispuesto en el Art. 144 de la Ley Orgánica de Educación Superior.

Nombres y apellidos: Selena Estefany Ortíz Abad

Código estudiante: 2608

Cédula de identidad: 1721986147

Lugar y Fecha: Quito, 16 de mayo del 2025.

## ACLARACIÓN PARA PUBLICACIÓN

**Nota:** El presente trabajo, en su totalidad o cualquiera de sus partes, no debe ser considerado como una publicación, pese a estar disponible sin restricciones a través de un repositorio institucional. Esta declaración se alinea con las prácticas y recomendaciones presentadas por el Committee on Publication Ethics COPE descritas por Barbour et al. (2017) Discussion document on best practice for issues around theses publishing, disponible en ttp://bit.ly/COPETheses.

## UNPUBLISHED DOCUMENT

**Note:** The following capstone project is available through Instituto Superior Tecnológico San Antonio TESA institutional repository. Nonetheless, this project – in whole or in part – should not be considered a publication. This statement follows the recommendations presented by the Committee on Publication Ethics COPE described by Barbour et al. (2017) Discussion document on best practice for issues around theses publishing available on http://bit.ly/COPETheses.

## DEDICATORIA

Con amor dedico este proyecto a mi familia, especialmente a mi tío que, aunque no esté en este plano terrenal vive siempre en mi corazón, por ser mi guía y un pilar en mi vida. Por el legado que dejaste en mí, tu presencia me acompaña en cada paso que doy, con el corazón lleno de gratitud, dedico este proyecto a tu memoria, porque sin tu apoyo, tus palabras y tu amor, no sería la persona que soy.

## AGRADECIMIENTO

Agradezco profundamente a Dios por darme la fortaleza y la fe para seguir adelante, incluso en los momentos más difíciles.

A mi tío que partió de este mundo, gracias por haberme cuidado como a una hija, por todo el amor que me diste desde que era una niña y por el legado que dejaste en mi vida. Este logro también es tuyo.

A mi tío que, a pesar de enfrentar su propia batalla contra el Parkinson, no dudó en extenderme su mano y apoyarme con mis estudios. Gracias por tu generosidad, tu ejemplo de lucha y tu amor incondicional.

A mi mamá, por ser mi motor, mi refugio y mi mayor apoyo. Gracias por enseñarme a no rendirme, por tus sacrificios y por estar siempre ahí, dándome fuerza con tu amor.

A la institución que me formó profesionalmente, gracias por brindarme las herramientas y el conocimiento para cumplir esta meta.

Y con especial gratitud, a la Lcda. Natali Suasnavas, directora de carrera, por su comprensión, su calidad humana y por interceder por mí en momentos donde mi situación económica fue una barrera. Gracias por no soltarme la mano y confiar en mí.

A todos los que han sido parte de este camino, mi más sincero agradecimiento.

## RESUMEN

El cronoenvejecimiento es un proceso fisiológico inevitable que afecta de forma progresiva a todas las células y tejidos. Se ve influenciado por factores intrínsecos como el estrés y extrínsecos como la radiación UV aceleran este proceso, con una exposición prolongada a estos factores promueven la pérdida de colágeno y elastina. Esto conjunto con la gesticulación excesiva favorecen la aparición de arrugas dinámicas que con el tiempo se convierten en arrugas estáticas del entrecejo o glabelares. Para mitigar estos signos se han desarrollado técnicas estimuladoras de colágeno y elastina con dispositivos de micropunción como el Dermapen en combinación con bioestimuladores de colágeno y elastina como Silicio orgánico y DMAE que mejoran la estructura de epidermis y dermis al estimular fibras colágenas y elásticas, aportando hidratación, firmeza y voluminización de la epidermis. Este estudio adoptó metodología con un enfoque mixto, con evaluaciones cuantitativas mediante el uso de un corneómetro (rugosidad, hidratación, rugosidad) y del registro de variables milimétricas de alto y ancho de arrugas mediante el procesamiento fotográfico en AutoCAD. Cualitativamente, se utilizó registros iconográficos comparativos entre sesión 1 y sesión 6 junto con una encuesta para medir posibles efectos adversos y la percepción objetiva de las pacientes en los resultados obtenidos. En los resultados obtenidos se evidenciaron mejoras significativas en el aspecto de arrugas del entrecejo. En promedio el 80% de las pacientes alcanzaron disminución en la altura promedio de arrugas glabelares. En referencia al ancho el 100% de las pacientes presentaron una disminución con mejoras entre el 43,18% y 78,79%. Se respaldaron estas cifras por gráficos de columnas y líneas de tendencia y por registros iconográficos procesados y medidos en AutoCAD permitiendo visualizar objetivamente la evolución.


**Palabras clave:** Cronoenvejecimiento cutáneo, arrugas glabelares, arrugas entrecejo, micropunción, dermapen, bioestimuladores, silicio orgánico, dmae, rejuvenecimiento facial, AutoCAD en estética.

## ABSTRACT

Chronoaging is an inevitable physiological process that progressively affects all cells and tissues. It is influenced by intrinsic factors such as stress and extrinsic factors like UV radiation, which accelerate this process. Prolonged exposure to these factors promotes the loss of collagen and elastin. Combined with excessive facial expressions, this leads to the formation of dynamic wrinkles, which over time become static glabellar (frown) lines. To mitigate these signs, collagen and elastin-stimulating techniques have been developed using microneedling devices like the Dermapen, combined with collagen and elastin bio-stimulators such as organic silicon and DMAE. These improve the structure of the epidermis and dermis by stimulating collagen and elastic fibers, providing hydration, firmness, and epidermal volumization. This study adopted a mixed-method approach, with quantitative evaluations using a corneometer (measuring roughness, hydration, and oiliness) and millimetric measurements of wrinkle height and width through photographic processing in AutoCAD. Qualitative analysis included comparative iconographic records between session 1 and session 6, along with a survey assessing potential adverse effects and the patients' objective perception of results. The results demonstrated significant improvements in the appearance of glabellar wrinkles. On average, 80% of patients achieved a reduction in the average height of glabellar wrinkles. Regarding width, 100% of the patients showed a decrease, with improvements ranging from 43.18% to 78.79%. These figures were supported by column graphs, trend lines, and processed photographic records measured in AutoCAD, enabling objective visualization of the evolution.

**Keywords:** Cutaneous chronoaging, glabellar wrinkles, frown lines, microneedling, Dermapen, bio-stimulators, organic silicon, DMAE, facial rejuvenation, AutoCAD in aesthe

# ÍNDICE DE TABLAS

CAPÍTULO I INTRODUCCIÓN ..... 15

1.1 Planteamiento del Problema ..... 15

1.2 Justificación ..... 16

1.3 Alcance ..... 18

1.4 Objetivos General y Específicos ..... 18

1.4.1 Objetivos Específicos ..... 18

CAPÍTULO II MARCO TEÓRICO ..... 19

2.1 Piel ..... 19

2.1.1 Anatomofisiología de la piel ..... 19

2.2 Inmunología de la piel ..... 22

2.3 Cronoenvejecimiento ..... 24

2.3.1 Causas del cronoenvejecimiento ..... 24

2.4 Signos del cronoenvejecimiento cutáneo ..... 26

2.5 Arrugas en el entrecejo ..... 27

2.5.1 Causas de las arrugas en el entrecejo ..... 27

2.5.2 Tratamientos cosméticos ..... 27

2.6 Tratamiento de envejecimiento cutaneo ..... 29

2.6.1 Tratamientos profesionales ..... 29

2.7 Cuidado domiciliario ..... 31

2.8 Nutrición y estilo de vida ..... 31

2.9 Aparatología y principios activos.....32

2.9.1 Definición .....32

2.9.2 Tipos de Exfoliantes.....32

2.10 Principios activos .....34

2.10.1 Definición .....34

2.10.2 Tipos.....34

2.10.3 Estimuladores de colágeno .....35

2.11 Protocolo estético .....35

2.11.1 Definición.....35

2.11.2 Uso .....36

2.12 Beneficios .....36

2.13 MARCO CONCEPTUAL .....37

2.14 MARCO LEGAL.....38

CAPÍTULO III. MARCO METODOLÓGICO .....39

3.1 Tipo de investigación .....39

3.1.1 Según el propósito.....39

3.1.2 Según la manipulación de variables.....40

3.1.3 Según el tiempo de desarrollo.....41

3.2. Enfoque .....41

3.2.1 Mixto.....41

3.3. Herramientas metodológicas.....42

3.3.1 Ensayo no controlado....42

3.4 Técnicas....42

3.4.1 Registro iconográfico....42

3.4.2 Corneómetro....42

3.4.3 Medición con analizador facial....43

3.4.4 Medición de resultados con programa de Autocad....43

3.5. Estudios iniciales....44

3.5.1 Matriz de operacionalización de las variables....44

3.5.2 Población....44

3.5.3 Muestra....44

3.5.4 Criterios de inclusión y de exclusión....45

3.6. Desarrollo....45

3.6.1 Materiales....45

3.6.2 Productos cosméticos....46

3.6.3 Aparatología....46

3.6.4 Protocolo....47

3.6.5 Medición de eficacia del protocolo....49

CAPITULO IV. RESULTADOS Y DISCUSIÓN....50

4.1 Análisis de resultados....50

4.2 Interpretación y discusión de resultados....50

CONCLUSIONES Y RECOMENDACIONES....72

# ÍNDICE DE FIGURAS

1. Figura ..... 19

2. Figura ..... 23

3. Figura ..... 25

4. Figura ..... 26

5. Figura ..... 47

6. Figura ..... 47

7. Figura ..... 47

8. Figura ..... 48

9. Figura ..... 48

10. Figura ..... 48

11. Figura ..... 49

12. Figura ..... 52

13. Figura ..... 53

14. Figura ..... 53

15. Figura ..... 54

16. Figura ..... 54

17. Figura ..... 55

18. Figura ..... 55

19. Figura ..... 56

20. Figura ..... 57

21. Figura ..... 58

22. Figura ..... 58

23. Figura ..... 59

24. Figura ..... 59

25. Figura ..... 60

26. Figura ..... 60

27. Figura ..... 61

28. Figura ..... 62

29. Figura ..... 62

30. Figura ..... 62

31. Figura ..... 63

32. Figura ..... 63

33. Figura ..... 64

34. Figura ..... 65

35. Figura ..... 65

36. Figura ..... 66

37. Figura ..... 67

38. Figura ..... 68

39. Figura ..... 68

40. Figura ..... 69

41. Figura ..... 70

42. Figura ..... 71

# CAPÍTULO I

# INTRODUCCIÓN

## 1.1 Planteamiento del Problema

El envejecimiento cutáneo es una preocupación creciente en la población ecuatoriana de entre 28 y 40 años, especialmente debido a factores como el estrés laboral y la exposición a radicales libres, los cuales aceleran este proceso. Los radicales libres en el interior de la piel actúan estabilizando los electrones en las células, permitiendo una muerte celular. Este proceso directamente afecta a los fibroblastos específicamente las fibras de colágeno y elastina (Lozada & Rueda, 2010).

Este proyecto se enfoca en los signos de envejecimiento que afecta el entrecejo o zona glabelar, ya que, por la movilidad y gestualización consciente e inconsciente del rostro se genera deterioro provocando así: líneas de expresión (estáticas y dinámicas), tensión muscular del corrugador, desgaste del musculo, entre otras. Las arrugas estáticas del entrecejo son un inesteticismo de la piel causadas por la contracción repetida del músculo corrugador y prócer. Estas arrugas afectan en conjunto la calidad de la dermis disminuyendo su firmeza y elasticidad; así como la calidad del músculo que la acompaña. En el Ecuador, la exposición solar excesiva y otros factores ambientales pueden intensificar la formación de las arrugas glabelares, con esto permitiéndonos desarrollar protocolos para mejorar la salud de esta zona de la piel (Arias-Rodríguez, 2022; Ordóñez López, 2022).

En particular el desarrollo de arrugas y la pérdida de elasticidad en la piel del entrecejo, representa un problema estético que afectan la apariencia del triángulo del envejecimiento superior del rostro. A esto se lo conoce como “cronoenvejecimiento”, está influenciado por la

interacción de factores internos y externos que afectan la estructura y función de la piel. A pesar de la creciente preocupación por este innesteticismo, las soluciones disponibles no están adaptadas a las necesidades específicas de la población ecuatoriana que enfrenta condiciones ambientales diferentes (Lozada & Rueda, 2010).

Con esta necesidad cutánea genera la idea de la investigación para un protocolo estético destinado para el envejecimiento de la zona glabelar sin embargo, no existe en las bibliografías el desarrollo de un protocolo con para esta necesidad y zona de la piel. Por ello se propone la creación de un protocolo con el uso de la aparatología Dermapen, combinado con principios activos como el silicio orgánico y el DMAE, para mejorar la apariencia de los signos de la zona de la glabela, en mujeres (Lozada & Rueda, 2010).

Generando así las preguntas para este proyecto:

¿Cuáles son los efectos del tratamiento con Dermapen combinado con silicio orgánico y DMAE sobre la disminución de arrugas y el incremento de la elasticidad en la piel del entrecejo en mujeres de 28 a 40 años en Quito?

¿Cuáles son las reacciones adversas o limitaciones asociadas a este protocolo de tratamiento en la población ecuatoriana?

**1.2 Justificación**

El cronoenvejecimiento es un proceso natural del cuerpo que es inevitable, afecta principalmente a la dermis donde se encuentran los fibroblastos que son las células que producen colágeno y elastina y visualmente a la epidermis. En la zona glabelar o zona del entrecejo, al gesticular excesivamente los músculos prócer y corrugador se generan arrugas dinámicas que con el tiempo se convierten en estáticas.

En la actualidad, muchas mujeres entre 28 y 40 años presentan signos de envejecimiento prematuro en esta zona debido a diversos factores entre los cuales se encuentran la exposición a la radiación solar excesiva, tabaquismo, estrés, contaminación ambiental y malos hábitos. Estos elementos afectan directamente la integridad de la piel y aceleran su deterioro, generando no solo un impacto estético, sino también psicológico, al modificar la expresión facial natural. Las soluciones actuales no están adaptadas al biotipo cutáneo ecuatoriano ni tampoco a las condiciones ambientales locales; debido a esto surge la necesidad de la creación de un protocolo estético que se adapta a esta problemática junto a las condiciones ambientales que atravesamos.

La combinación de la técnica microneedling con dermapen es conocida por su capacidad de inducir colágeno. Esta aparatología permite regular la velocidad, profundidad y número de agujas convirtiéndose en un método no invasivo. Se adapta a diferentes tipos de piel y permite trabajar zonas específicas como el entrecejo sin causar daño tisular profundo. Al combinarlo con bioestimuladores de colágeno como el silicio orgánico que índuce el colágeno y mejora la elasticidad y DMAE con beneficios tensores y reafirmantes, se potencian los efectos. Esta sinergia busca no solo mejorar la apariencia de las arrugas, sino también fortalecer la estructura interna de la piel y devolverle firmeza, tonicidad e hidratación. Es una técnica innovadora propuesta ya que no existe investigaciones relevantes sobre la combinación de estos dos principios activos para combatir el envejecimiento (Lozada & Rueda, 2010).

El dermapen ha sido ampliamente utilizado en varios tratamientos faciales, en la actualidad no existen investigaciones con la combinación de estos dos principios activos con enfoque exclusivo en arrugas del entrecejo, específicamente en población ecuatoriana. Por lo tanto, esta investigación representa un aporte novedoso, adaptado al contexto local, que puede ser replicado y aplicado de forma segura dentro del campo de la dermatocosmiatría.

## 1.3 Alcance

El proyecto tiene un enfoque en el desarrollo de un protocolo que combine el uso de Dermapen con silicio orgánico y DMAE para combatir las arrugas del entrecejo en la población ecuatoriana de mujeres entre 28 a 40 años. Incluirá la evaluación de la efectividad del protocolo en la mejora de la textura cutánea y el declive de arrugas, además de analizar la penetración de los principios activos. Se priorizará la seguridad y la tolerancia del protocolo en los pacientes estéticos, ofreciendo así una alternativa eficaz en el campo de la dermatocosmiatría.

## 1.4 Objetivos General y Específicos

Desarrollar y evaluar la efectividad de un protocolo estético utilizando Dermapen en combinación con silicio orgánico y DMAE para el tratamiento de arrugas del entrecejo en mujeres de 28 a 40 años en Quito, durante el año 2025.

### 1.4.1 Objetivos Específicos

- Analizar con revisión bibliográfica sobre en cronoenvejecimiento en la zona glabelar.
- Desarrollo de protocolo para el cronoenvejecimiento en la zona glabelar con técnica microneedling en combinación con sus principios activos silicio orgánico y DMAE.
- Evaluar el protocolo por medio de un corneómetro y registros fotográficos.

# CAPÍTULO II

# MARCO TEÓRICO

## 2.1 Piel

La piel es el órgano más grande del cuerpo y es el principal indicador del estado general de salud. Está compuesta por varias capas y cada un cumple con funciones diferentes e importantes para cada uno de los procesos químicos y fisiológicos de las respuestas normales del cuerpo (Lozada & Rueda, 2010). Entre estas funciones están:

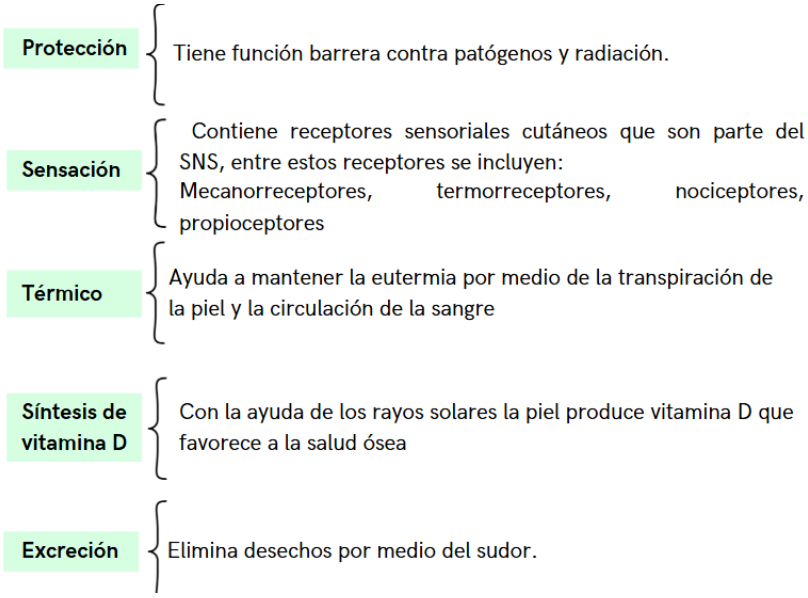


1. Figura Funciones de la piel (Moore & Dalley, 2017)

### 2.1.1 Anatomofisiología de la piel

Se compone en tres capas: epidermis, dermis e hipodermis.

#### 2.1.1.1 Epidermis

La piel está formada por la epidermis como su capa exterior principal y esta tiene una función especializada en proteger ante daños físicos y químicos, así como frente amenazas

microbiológicas según Moore. La epidermis se describe como un tipo específico de epitelio que contiene queratina y presenta una capaca córnea resitente en la superficie para proteger las capas regenerativas y pigmentadas que se encuentran debajo. Esta estructura proporcionda no solo resistencia mecánica sino también juega un papel esencial en el equilibrio interno y la respuesta inmunológica ante problemas cutáneos (Moore & Dalley, 2017).

La piel exterior no tiene vasos sanguíneos y requiere nutrientes y oxígenos de la capa de piel subyacente a través de procesos de difusión (Maillard et al., 2019). Está compuesta principalmente por tejido epitelial que contiene queratinocitos organizados en diferentes capas como basal espinoso granuloso lúcido (presenten solo en áreas de piel gruesa) y córnea. Durante su viaje desde el caparazón basal hasta el caparazón córneas de la piel humana. Los queratinocitos atraviesan un proceso altamente controlado de diferenciación terminal denominado queratinización. En este proceso pierden sus núcleos y orgánulos para formar una barrera compuesta por células muertas sin núcleos y ricas en queratina. Esta barrera es fundamental para la función protector de nuestra piel (Maillard et al., 2019; Sutaria et al., 2022).

#### 2.1.1.1.1 Capas de la epidermis.

- **Estrato córneo:** capa más superficial, aquí se encuentran múltiples células epidérmicas queratinizadas, planas, corneas y sin núcleo que se desprenden al exterior y se reemplazan por nuevas (Moore & Dalley, 2017).
- **Estrato lúcido:** capa formada por múltiples capas de células transparentes, planas y sin núcleo, esta capa solo está presente en palmas de manos y plantas de pies; la componen queratinocitos muertos aplanados (Sutaria et al., 2022).
- **Estrato granuloso:** formado por 2 o 3 hileras de células epidérmicas en forma de huso que inician su endurecimiento (Moore & Dalley, 2017).

- **Estrato espinoso:** Consta de diferentes hileras de células poligonales que se unen entre los queratinocitos están situadas las células de Langerhans y participan en la inmunidad de la piel (Maillard et al., 2019).
- **Estrato basal:** Está situado en la parte más profunda de la epidermis; está compuesto por una hilera de células epiteliales cilíndricas que se conectan a la dermis de la cual reciben el suministro necesario la su supervivencia. Aquí se producen queratinocitos inmaduros y se dividen para luego subir al estrato espinoso; aquí también se encuentran los melanocitos los cuales se encargan de producir un pigmento que al ser fagocitado por los queratinocitos da el color a la piel que se le conoce como "melanina" (Moore & Dalley, 2017).

La dermis es la capa intermedia situada por debajo de la capa papilar de la dermis y su capa más profunda es la reticular, por medio de esta capa las demás capas obtienen las sustancias nutritivas. Está compuesta de tejido conjuntivo laxo y fibroso, está dotada de abundantes terminaciones nerviosas y vasos sanguíneos (Moore & Dalley, 2017). En esta capa se sitúan las glándulas sudoríparas, glándulas sebáceas y el bulbo del vello. Además, se encuentra el colágeno y las fibras de elastina, estas fibras de colágeno son las responsables de la resistencia de la dermis, atraen y fijan el agua, de esta forma mantienen de eudermia de la piel. Las fibras elásticas proporcionan la elasticidad de la piel al momento de la gesticulación durante la juventud, a medida que envejecemos la dermis pierde fibras de colágeno, elastina y tejido subcutáneo; en consecuencia, la piel pierde elasticidad, comienza la aparición de arrugas y líneas finas de expresión y flacidez (Moore & Dalley, 2017).

En la dermis se encuentran varios tipos de células: fibroblastos son células en forma de huso que fabrican colágeno, histiocitos con funciones defensivas, mastocitos son células

redondeadas que se encuentran próximas a los vasos sanguíneos y su función es reaccionar frente a las alergias cutáneas (Casado et al., 2011).

La hipodermis o tejido subcutáneo es la capa más profunda de la piel, formada por tejido conjuntivo laxo y es rica en tejido graso que actúa como almohadilla de capas que están situadas por debajo de ella, por medio de esta capa la circulación sanguínea llega a las estructuras cutáneas por las venas y las arteriolas. Este tejido se encarga de actuar como aislante en la termorregulación de esta forma se logra conservar el calor en el núcleo central del organismo (Moore & Dalley, 2017).

### 2.2 Inmunología de la piel

La defensa natural que ofrece la piel es una barrera importante para proteger el cuerpo contra agentes externos dañinos y se compone tanto de mecanismos innatos como adaptativos. La respuesta innata se destaca por ser rápida y genérica ante amenazantes externos; en contraste la respuesta adaptativa es más específica y veloz en desarrollar una memoria para futuras intervenciones (Carmona, 2023). Esta distinción funcional juega un papel esencial para mantener el equilibrio y la salud cutánea.

La piel tiene un papel importante en nuestro sistema inmunológico gracias a la presencia de diferentes tipos de células como los queratinocitos y los macrófagos que participan en la respuesta inmunitaria innata. Estas células pueden detectar patrones moleculares asociados a agentes patógenos o señales de daño celular a través de receptores específicos y desencadenar respuestas inflamatorias rápidas (Pasparakis et al., 2021).

Por otro lado, la respuesta protector de la piel implica la activación de células T y B, además de la generación de células memoria que mejoran la eficacia en futuros encuentros con el mismo antígeno (Guerra & Gómez de la Fuente, 2010). Esta capacidad adaptable es crucial no

solo para combatir las infecciones, sino también en el contexto de enfermedades auto inmunológicas y alérgicas en la piel, como la dermatitis atópica, la psoriasis y el lupus cutáneo.

En el siguiente gráfico se describe la secuencia de eventos que ocurren en una respuesta inflamatoria:

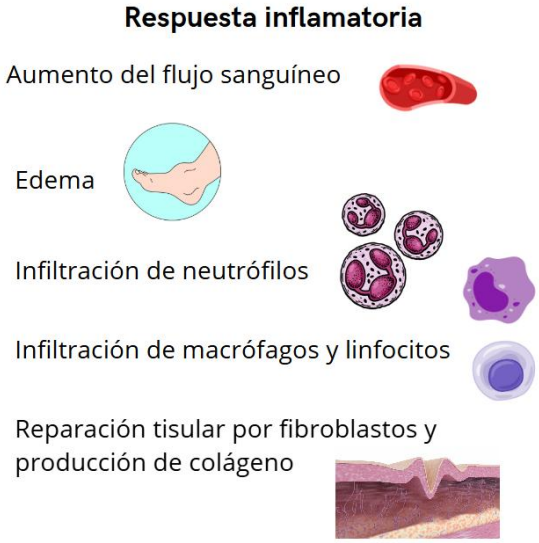


2. Figura Procesos de una respuesta inflamatoria (Moore & Dalley, 2017)

Los primeros tres procesos ocurren en la inflamación aguda y los últimos dos se da en la inflamación crónica. El proceso inflamatorio cutáneo inicia por una herida, las células dañadas liberan histamina, prostaglandina y citocinas. Estas sustancias químicas atraen glóbulos blancos al área donde ocurrió la herida, aumentan la permeabilidad de los vasos sanguíneos cercanos por consecuencia hay un aumento en el flujo sanguíneo (Guerra & Gómez de la Fuente, 2010).

Los vasos sanguíneos se dilatan, se produce color y calor en la zona, el plasma y demás células inmunes se infiltran hacia el tejido causando edema. Neutrófilos y macrófagos migran hacia el área lesionada para eliminar agentes infecciosos y liberan más señales químicas para continuar con la respuesta inflamatoria. Durante el proceso de reparación tisular, los fibroblastos

producen colágeno para reconstruir la matriz extracelular. Finalmente, el colágeno se reorganiza fortaleciendo el área mientras que los fibroblastos disminuyen su actividad y como resultado da una cicatriz madura (Guerra & Gómez de la Fuente, 2010).

## 2.3 Cronoenvejecimiento

El proceso de envejecimiento se puede describir como una disminución gradual de la función máxima y de la capacidad de reserva de todos los órganos del cuerpo. Esta condición llevará inevitablemente a una mayor vulnerabilidad a enfermedades y finalmente a la muerte. Desde un punto de vista biológico el envejecimiento o crono envejecimiento es un fenómeno cronológico e inevitable que se caracteriza por una serie de cambios en los tejidos celulares y moleculares que afectan la capacidad homeostática del organismo y su rendimiento funcional (Lozada & Rueda, 2010).

Varias hipótesis se han propuesto para explicar los procesos que causan el envejecimiento a nivel celular. Entre las más reconocidas se encuentra la teoría del estrés oxidativo, la cual postula que la acumulación de especies reactivas de oxígeno. También se considera la teoría del acortamiento de los telómeros como un factor importante en el proceso de senescencia celular., sugiriendo la idea de que la disminución gradual de estas secuencias protectoras en el ADN tiene impactos significativos en el desarrollo del envejecimiento celular (López et al., 2023).

### 2.3.1 Causas del cronoenvejecimiento

Se dice que la gran mayoría de factores que causan el envejecimiento las podemos controlar ya que son extrínsecas y ambientales, solo una pequeña parte intrínseca que tiene que ver con la genética queda fuera del alcance de nuestras manos (Lozada & Rueda, 2010).

El proceso de envejecimiento es un fenómeno complejo que está influenciado por una variedad de factores tanto internos como externos. Los factores internos incluyen mecanismos biológicos como la senescencia celular y la predisposición genética de cada individuo; mientras que los factores externos son agentes ambientales que pueden acelerar o empeorar este proceso de deterioración como la exposición a la radiación UV o a la contaminación atmosférica e incluso el hábitp de fumar cigarrillos (Lozada & Rueda 2010). Esta interacción explica por qué el envejecimiento puede manifestarse de forma tan diversa entre personas expuestas a distintos entornos o estilos de vida (Krutmann et al., 2017).

Esto se traduce en que, los factores intrínsecos son procesos biológicos inevitables que están directamente asociados con la edad, genética y no son modificables y comienza entre los 25 y 30 años.

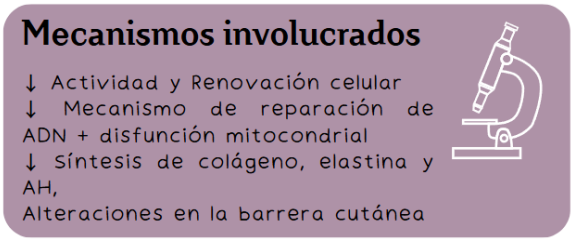


3. Figura Mecanismos involucrados en los factores intrínsecos del cronoenvejecimiento (Krutmann et al., 2017)

En cambio, los factores extrínsecos son procesos acelerados por factores ambientales y el estilo de vida de cada individuo, empieza a cualquier edad y sus principales fuentes son: falta de sueño, tabaco, alcohol, drogas, exposición prolongada a rayos UV, comida chatarra y la polución (Krutmann et al., 2017).

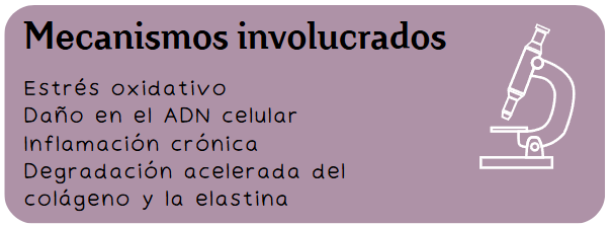


4. Figura Mecanismos involucrados en los factores extrínsecos del cronoenvejecimiento (Krutmann ., 2017)

### 2.4 Signos del cronoenvejecimiento cutáneo

El estudio de la piel nos muestra los procesos que ocurren a lo largo de la vida en el siguiente estudio se explica como el grosor de la piel va cambiando a lo largo de la edad y como se va deteriorando (Lozada & Rueda, 2010).

El engrosamiento de la piel se inicia en el periodo fetal y se detiene alrededor de los 20 años. A partir de ese momento, la piel se adelgaza progresivamente, en un proceso en el cual el número de capas celulares no se modifica, sino que cambian el contenido celular y la matriz extracelular (Lozada & Rueda, 2010).

Con el paso de los años se reduce la actividad y la cantidad de melanocitos en la piel. Esto se manifiesta clínicamente a través de cambios en la pigmentación cutánea como manchas solares oscuras y áreas más claras difusas junto a una pérdida de uniformidad en la tonalidad de la piel. Esta disminución también afecta a otras estructuras del cuerpo provocando la aparición de canas debido a la degeneración de los melanocitos en los folículos pilosos y al aclaramiento gradual del color del iris. Estos signos visibles son muestras del envejecimiento natural y causado por la exposición al sol (Lozada & Rueda, 2010; Pillai et al., 2005).

Estrato córneo existe una reducción de lípidos, disminución de retención de agua y la función barrera se altera. Epidermis se adelgaza, enlentecimiento del recambio de queratinocitos,

en otras palabras, el recambio celular tarda más días en completarse, disminuyen los melanocitos, la cicatrización se vuelve más lenta, mayor riesgo de neoplasias con la exposición solar. Dermis se va adelgazando, se pierde colágeno y elastina, disminución de la vascularidad y pérdida de estructura de soportes, atrofia de glándulas sudoríparas (Pillai et al., 2005).

## 2.5 Arrugas en el entrecejo

### 2.5.1 Causas de las arrugas en el entrecejo

Las arrugas en el entrecejo principalmente son causadas por el exceso de gesticulación de la zona, además por una hipertrofia en los músculos que corrugan las cejas; en el siguiente artículo explica la inserción de este músculo. El músculo corrugador de la ceja o superciliar se origina en la posición nasal del frontal y se inserta lateralmente a nivel cutáneo en la región del tercio medio de la ceja, con una mayor o menor extensión, ubicándose bajo el orbicular de los ojos y el propio músculo frontal. Mediante su contracción, origina arrugas verticales a nivel de la glabela y por encima de ambas cejas (Casado et al., 2011).

Al estar constantemente utilizando el corrugador de la ceja se causan dos cosas: la hipertrofia del músculo dando lugar a los surcos glabelares y al rompimiento de las fibras colágenas y elásticas provocando las líneas de expresión finas y a largo plazo arrugas profundas en la zona, dando un aspecto de enfado (Casado et al., 2011).

### 2.5.2 Tratamientos cosméticos

#### 2.5.2.1 Ácido hialurónico.

El ácido hialurónico no reticulado (tópico) es uno de los tratamientos cosméticos más usados para mejorar la apariencia de las arrugas y líneas finas de expresión por su gran capacidad de retención de agua, este genera volumen en la piel ayudando a rellenar arrugas dando un

aspecto voluminizado a la piel, el siguiente artículo menciona su mecanismo de acción. Gracias a su capacidad para retener agua, el ácido hialurónico (AH) contribuye de manera significativa al mantenimiento del espacio extracelular, favorece el transporte de solutos iónicos y nutrientes, y ayuda a conservar la hidratación de la piel (Guerra & Gómez de la Fuente, 2010).

El ácido hialurónico es uno de los principios activos favoritos al momento de implementar un activo a la rutina anti aging, debido a su capacidad de retención de agua, este facilita el transporte de solutos iónicos y nutrientes, además que preserva la hidratación cutánea (Guerra Tapia & Gómez de la Fuente, 2010).

Es una molécula voluminosa que predomina en el medio extracelular, niveles elevados de esta molécula promueve la migración celular en los tejidos proliferantes, mientras que niveles bajos promueven la diferenciación celular (Guerra & Gómez de la Fuente, 2010).

#### 2.5.2.2 Retinol.

El retinol es un derivado de la vitamina A y es conocido por su capacidad para estimular la regeneración celular y la producción de colágeno que se va perdiendo con el paso de los años, en este artículo se menciona los beneficios que tienen los retinoides en el cronoenvejecimiento. El uso de tretinoína mejora notablemente las arrugas finas y profundas del rostro, reduce la tonalidad amarillenta, suaviza la textura áspera de la piel y atenúa las lentígines actínicas (Vozmediano & Hita, 2010).

El retinol en su forma puro tiene una limitante que es su inestabilidad, pero se ha demostrado que el producto con mayor efectividad en la actividad cutánea es el ácido retinoico o tretinoina, pero este es considerado un medicamento más no un cosmético y en algunos países es necesario una receta médica para su comercialización (Guerra & Gómez de la Fuente, 2010).

## 2.6 Tratamiento de envejecimiento cutaneo

### 2.6.1 Tratamientos profesionales

#### 2.6.1.1 Toxina botulínica.

Uno de los tratamientos más usados en la medicina estética para tratar arrugas es la aplicación de la toxina botulínica, en el siguiente artículo se resume su mecanismo de acción frente a los músculos de las expresiones faciales (Arias, 2022).

La toxina botulínica (txb) es una neurotoxina producida por Clostridium botulinum, una bacteria gram po sitiva productora de esporas. Su mecanismo de acción involucra el bloqueo de señales nerviosas que controlan la contracción del músculo mediante la inhibición de la liberación de acetilcolina (ach) y otros neurotransmisores en la placa neuromotora. Existen siete serotipos de neurotoxina, de la a a la g, y el a es el más usado en el campo de la dermatología y la cosmiatría (Arias, 2022).

Si bien es cierto este es uno de los mejores tratamientos, se usa más como preventivo o para impedir que se sigan formando más arrugas no para eliminar las arrugas preexistentes.

#### 2.6.1.2 Ácido hialurónico.

Los rellenos de ácido hialurónico son el segundo tratamiento más usado en la medicina estética a manera de relleno, a la vez que va a dar un aspecto lozano a la piel (Mora et al., 2021).

Las técnicas no quirúrgicas con rellenos de ácido hialurónico para rejuvenecer o resolver aspectos faciales no armónicos brindan resultados seguros y eficaces. Éstas permiten la corrección de arrugas o líneas de expresión, así como de los déficits de volumen en respuesta a los cambios de la edad o algunas enfermedades (Mora et al., 2021).

El ácido hialurónico está presente en nuestro cuerpo específicamente en la dermis y en las articulaciones, las inyecciones de ácido hialurónico consiguen aumentar el volumen en el área y rellena las arrugas desde adentro, sus efectos son inmediatos y tiene duración de 6 a 12 meses (Guerra & Gómez de la Fuente, 2010; Mora et al., 2021).

#### 2.6.1.3 Bioestimuladores.

Los bioestimuladores de colágeno son la terapia regenerativa reciente, su mecanismo de acción es que un polímero genera una respuesta inflamatoria, controlada y deseada; lo que a la lenta degradación del material obteniendo como resultado la deposición de colágeno en el tejido (Cunha et al., 2020).

La bioestimulación se refiere a la capacidad de ciertos polímeros o biomateriales para provocar una respuesta celular o tisular beneficiosa en un entorno clínico específico. Este proceso se fundamentan en una respuesta inflamatoria controlada y deseada que activada de forma consciente desencadena una descomposición gradual y controlada del material, lo cual fomentará la formación de nuevo colágenos en el área tratado (Cunha et al., 2020). La efectividad de este mecanismo se ve influenciada por las características fisicoquímicas del biomaterial empleado; como su capacidad de ser compatible biológicamente y de integrarse adecuadamente en el tejido del huésped.

En la práctica médica se ha demostrado que la bioestimulación utilizando sustancias como el ácido poli-L-láctico o la hidroxiapatita de calcio es efectiva para mejorar la firmeza y calidad de la piel en el proceso de envejecimiento dérmico. Estos componentes estimulan la regeneración profunda de la piel al activar los fibroblastos sin generar un aumento instantáneo en volumen; por lo tanto, se presentan como una opción estética que ofrece resultados progresivos y naturales (Christen, 2022). Su función es estimular la producción natural de colágeno y elastina.

Su mecanismo de acción es activar los fibroblastos que son los responsables de la producción de colágeno y elastina de esta forma combatiendo los signos del envejecimiento.

### 2.7 Cuidado domiciliario

Es importante si piensa realizarse tratamientos de rejuvenecimiento facial tomar las siguientes consideraciones para mantener los resultados por más tiempo: tener una rutina de cuidado facial en la mañana y en la noche, desmaquillar siempre antes de dormir, usar foto protección, cuidar la alimentación, dormir 8 horas diarias, tratar de evitar la acumulación excesiva de cortisol, hidratarse no solo con dermocosméticos si no también es importante tomar 2 litros de agua al día, reducir o eliminar el consumo de tabaco y alcohol ya que producen radicales libres que conducen a la apoptosis celular e incrementar en la rutina de skin care antioxidantes (Cunha et al., 2020).

### 2.8 Nutrición y estilo de vida

Incrementar alimentos con altos niveles de antioxidantes ayudan a retardar el proceso natural del envejecimiento, consumir ácidos grasos mejoran la elasticidad de la piel y la mantienen hidratada, la vitamina C contribuye con la formación de colágeno y la vitamina E protege la piel contra los daños solares (Cunha et al., 2020).

Beber suficiente agua mantiene la piel suave y mejora su función celular. Entre los hábitos que retardan el envejecimiento está hacer ejercicio de forma regular, oxigena la piel y estimula la regeneración celular, además, reduce el nivel de cortisol que es uno de los causantes de la liberación de radicales libres; dormir bien es fundamental, pero no solo se debe dormir las horas adecuadas, si no también es importante la calidad de sueño ya que en el sueño profundo el

cuerpo repara tejidos y produce hormonas como la melatonina que son antienvejecimiento (Christen, 2022).

Evitar el consumo en exceso de tabaco y alcohol ya que son inflamatorios e impiden la regeneración celular normal del cuerpo, además que afectan en el ciclo normal de la cicatrización (Cunha et al., 2020).

## 2.9 Aparatología y principios activos

### 2.9.1 Definición

La tecnología estética juega un papel importante en los tratamientos de medicina estética al mejorar los resultados clínicos y la eficacia de los tratamientos a través del uso de dispositivos específicos para mejorar la apariencia facial y corporal de los pacientes, según Monney en 2016. Es crucial seleccionar adecuadamente estos dispositivos según las necesidades individuales de cada paciente para asegurar su seguridad y prevenir efectos no deseados (Monney, 2016).

En la actualidad se cuentan con diversas tecnologías disponibles para el tratamiento facial y corporal o incluso para uso postoperatorio como radio frecuencia o criolipólisis entre otros métodos específicos que deben adaptarse a las necesidades individuales de cada paciente teniendo en cuenta aspectos como el tipo de piel y antecedentes médicos (Arora & Arora, 2022).

### 2.9.2 Tipos de Exfoliantes.

Microdermoabrasión es un tipo de aparatología que por medio de la succión y la punta de diamante realiza una exfoliación de la piel que aporta luminosidad y reduce apariencia de arrugas finas porque promueve la regeneración más acelerada de células al retirar el estrato córneo (Monney, 2016). Peeling ultrasónico es otro tipo de aparatología que por medio de ondas de alta

frecuencia limpia los poros de las impurezas y por medio de una paleta metálica realiza una exfoliación mecánica.

#### 2.9.2.1 Hidratantes y nutrientes.

La mesoterapia virtual es una técnica no invasiva que favorece la penetración profunda de ingredientes activos en la piel mediante la estimulación de corrientes eléctricas de baja y media frecuencia. Estas corrientes promueven un aumento en la permeabilidad de las membranas celulares y abren temporalmente los poros para facilitar la absorción transdérmica de los compuestos aplicados en la piel de forma tópica según lo menciona Ordoñez en 2022. A diferencia de la mesoterapia convencional este proceso prescinde del uso de agujas reduciendo así el riesgo de efectos secundarios como hematomas dolor o infecciones (Ordóñez, 2022).

Este tipo de tecnología se basada en los principios de electroporación y electroforética y se considerada una herramientas segura y efectiva para la aplicación de activos hidratantes, reafirmantes, despigmentantes o lipolíticos según el objetivo terapéutico que se busque lograr. Su uso ha aumentado su popularidad en el campo estético por su versatilidad ,tolerancia y buenos resultados clínicos (Akhtar et al., 2020).

#### 2.9.2.2 Electroestimuladores.

Radiofrecuencia es una aparatología que utiliza ondas electromagnéticas que generan calor en capas profundas de la piel, este calor de manera controlada estimula la producción de colágeno y elastina (neocolagenogénesis) (Akhtar et al., 2020).

## 2.10 Principios activos

### 2.10.1 Definición

Un principio activo es el componente con mayor concentración que porta las cualidades dermocosméticas responsables de la acción o del efecto dermocosmético (Ordóñez, 2022).

### 2.10.2 Tipos

#### 2.10.2.1 Hidratantes.

Ácido hialurónico es una molécula que retiene agua en la piel mejorando la hidratación y rellenando arrugas (Mora et al., 2021).

#### 2.10.2.2 Antioxidantes.

Vitamina C es un tipo de principio activo que se encarga de neutralizar los radicales libres previniendo el envejecimiento y aumentando la estimulación de colágeno en la piel, a la vez que mejora el tono de piel (Ordóñez, 2022). Coenzima Q10 es un antioxidante que neutraliza los radicales libres y actúa como barrera frente a los daños ambientales y daños UV (Pillai et al., 2005).

#### 2.10.2.3 Renovadores celulares.

Retinol es un renovador celular derivado de la vitamina A que mejora la textura de la piel y reduce la apariencia de las arrugas(Ordóñez , 2022).

### 2.10.3 Estimuladores de colágeno

#### 2.10.3.1 Silicio orgánico

Está presente de manera natural en nuestro cuerpo, su objetivo es formar fibras de colágeno y elastina, de esta forma aumentando la elasticidad de la piel. A la vez, actúa como un antioxidante (Ordóñez, 2022).

#### 2.10.3.2 DMAE

El empleo de tecnologías bioeléctricas en el campo de la estética posibilita incrementar la producción y liberación de acetilcolina -un neurotransmisor que al unirse en los receptores nicotínicos de las fibras musculares provoca su contracción y resultando en un efecto lifting instantáneo (Oclever, 2020). Esta acción no solo realza la tonicidad de la piel de manera evidente; además fomenta la regeneración de la matriz dérmica al estimular la neocolagenogénesis y fortalecer la estructura y firmeza cutánea. Investigaciones recientes resaltan que la estimulación eléctrica controlada también promueve la activación de fibroblastos y la remodelación del colágena. Estos son procesos clave para mejorar la calidad y densidad de la capa dérmica (Jia & Feng, 2025).

## 2.11 Protocolo estético

### 2.11.1 Definición

Es una serie de pasos estructurados en base a un diagnóstico cutáneo realizado por un profesional de la estética para llevar a cabo un tratamiento estético dando los resultados esperados por el paciente estético de manera segura (Arora & Arora, 2022).

### 2.11.2 Uso

El dermapen es una aparatología estética que se con un cartucho de agujas realiza micro heridas, se puede regular su velocidad y su profundidad. A menor velocidad mayor precisión, se va a utilizar un cartucho de agujas #36 ya que debido a la zona a trabajar necesito un cartucho con un número de agujas que genere menos daño, dándome este efecto. La profundidad se va a ajustar a la tolerancia de cada paciente (Arora & Arora, 2022).

## 2.12 Beneficios

Por medio de micropunciones realiza heridas controladas en la piel, como ya se explicó anteriormente en el proceso de cicatrización la piel para regenerar los tejidos genera colágeno el cual me ayuda a dar volumen y rellenar arrugas provocadas por la gesticulación en exceso de la zona, específicamente en el entrecejo que es una zona de mayor gesticulación y en combinación con principios activos bioestimuladores como el silicio orgánico y el Dmae se va a potenciar esta acción estimulante del colágeno y la elastina (Arora & Arora, 2022).

## 2.13 MARCO CONCEPTUAL

1. **Piel:** órgano más grande del cuerpo (Moore & Dalley, 2017).
2. **Arrugas estáticas:** son arrugas que permanecen sin la necesidad de gesticulación (Lozada & Rueda, 2010).
3. **Arrugas dinámicas:** son arrugas que se forman con la gesticulación y al relajar el músculo desaparecen (Lozada & Rueda, 2010).
4. **Dermapen:** es una aparatología usada para la micropunsión y la penetración de principio activo no invasiva (Lozada & Rueda, 2010).
5. **Cronoenvejecimiento:** es el envejecimiento cronológico natural que se da a nivel celular (Lozada & Rueda, 2010).
6. **Melanocitos:** es la unidad celular de la melanina (Moore & Dalley, 2017).
7. **Estrato córneo:** es la capa más superficial de la epidermis, avascular conformada por células muertas (Moore & Dalley, 2017).
8. **Epidermis:** es la primera capa de la piel (Moore & Dalley, 2017).
9. **Dermis:** es la segunda capa de la piel que contiene toda la vasculatura y las fibras elásticas y colágenas (Moore & Dalley, 2017).
10. **Hipodermis:** es la última capa de la piel donde se encuentra el tejido graso (Moore & Dalley, 2017).

## 2.14 MARCO LEGAL

La ARCSA (Agencia de Regulación y Control Sanitario del Ecuador) es la entidad pública del Ecuador y tiene como función controlar y vigilar las condiciones sanitarias de todos los productos cosméticos, farmacológicos y alimentarios. Además, cuenta con servicios de obtención de permisos de funcionamiento para pequeñas, medianas y grandes empresas.

A continuación, se describen los artículos con los detalles mencionados:

Que, la Ley Orgánica de Salud en el artículo 134, establece las responsabilidades a empresas fabricantes "(…) Art. 134.- La instalación, transformación, ampliación y traslado de plantas industriales, procesadoras de alimentos, establecimientos farmacéuticos, de producción de biológicos, de elaboración de productos naturales procesados de uso medicinal, de producción de homeopáticos, plaguicidas, productos dentales, empresas de cosméticos y productos higiénicos, están sujetos a la obtención, previa a su uso, del permiso otorgado por la autoridad sanitaria nacional; (…)";

Que. "(…) El Art. 99.- La autoridad sanitaria nacional, en coordinación con los municipios del país, emitirá los reglamentos, normas y procedimientos técnicos de cumplimiento obligatorio para el manejo adecuado de los desechos infecciosos que generen los establecimientos de servicios de salud, públicos o privados, ambulatorio o de internación, veterinaria y estética. (…)" Establece que se debe tener un correcto manejo con desechos infecciosos de centros estéticos.

# CAPÍTULO III.

# MARCO METODOLÓGICO

## 3.1 Tipo de investigación

### 3.1.1 Según el propósito

#### 3.1.1.1 Descriptiva

En este proyecto se va a hacer uso de la investigación descriptiva de esta forma. Se define la investigación científica como un registro, análisis e interpretación de la naturaleza actual y la composición o procesos de los fenómenos. Se busca analizar la efectividad de un protocolo observando y describiendo características de un protocolo y efecto del tratamiento en cada paciente estético (Guevara et al., 2020).

#### 3.1.1.2 Explorativa

En este proyecto se hace una investigación explorativa porque como se define en el siguiente texto: La investigación exploratoria es una etapa inicial que permite ampliar la comprensión sobre un tema que ha sido escasamente abordado o investigado, y suele formar parte del desarrollo de estudios más amplios o detallados. Se busca la comprensión inicial y general acerca del protocolo para arrugas en entrecejo y esta investigación sobre un tema que existe poca información previa, además se está generando nuevas hipótesis para nuevas investigaciones futuras (Dupuis, 2020).

#### 3.1.1.3 Aplicada

La investigación aplicada es un método utilizado para producir conocimiento y ofrecer soluciones en contextos caracterizados por su alta complejidad. En esta investigación se busca resolver un problema práctico como es la presencia de arrugas en entrecejo, problema específico

con la utilización de conocimientos teóricos, además estos resultados son directamente aplicables (Vargas , 2009).

#### 3.1.1.4 Observacional

Los estudios observacionales se distinguen por la falta de intervención directamente del investigador en las variables de resultado; esto permite observar los fenómenos tal y como se producen en entornos naturales. En este tipo de diseño de investigación el investigador simplemente recopila datos para su análisis y descripción sin alterar deliberadamente los factores bajo estudio. En esta situación se realizará una investigación observacional involucrando un grupo particular de 10 individuos que serán evaluados en un lapso de seis sesiones programadas cada 15 días. Esta metodología posibilitará el análisis del desarrollo del fenómeno sin modificar las circunstancias en las que se manifiesta (Vega et al., 2021).

### 3.1.2 Según la manipulación de variables

#### 3.1.2.1 Cuasi-experimental

Al igual que los experimentos tradicionales, en los estudios cuasiexperimentales se busca poner a prueba hipótesis causales para comprobar relaciones causa-efecto White (2016) mencionan este punto. Aunque hay diferencias respecto al experimento investigo puro en el cuasiexperimento comparativo donde no se asignan aleatoriamente los participantes lo cual puede llevar ciertos sesgos inherentes hay estrategias para controlar parcialmente algunas variables externas permitiendo así llegar inferencias adecuadas en situaciones donde no es posible la asignación aleatoria. (White et al., 2016).

### 3.1.3 Según el tiempo de desarrollo

#### 3.1.3.1 Longitudinal

Se hace una observación y evaluación de los efectos del dermapen combinado con silicio orgánico y Dmae en la piel de los pacientes en arrugas glabelares a lo largo del tiempo y los datos se recopilan cada 15 días para analizar la evolución de los cambios en la piel de 10 pacientes (White et al., 2016).

## 3.2 Enfoque

### 3.2.1 Mixto

La investigación tiene un enfoque mixto de tipo cuantitativo se fundamenta en la recolección y análisis de datos numéricos precisos que permiten sustentar científicamente los resultados obtenidos. Es un método que utiliza datos cuantificables provenientes de escalas de medición objetiva, aplicadas a las unidades de estudio denominadas variables, con el fin de realizar generalizaciones sobre el fenómeno investigado. Esta aproximación proporciona objetividad, posibilidad de replicación y análisis estadístico riguroso en los estudios (Ramírez, 2021).

Por otra parte, la investigación cualitativa se enfoca en el estudio de conductas, percepciones y aspectos no directamente medibles mediante datos numéricos, pero sí interpretables y en ocasiones cuantificables. Este enfoque se emplea cuando es necesario analizar la gama de comportamientos, percepciones y motivaciones de un grupo específico frente a ciertos temas o situaciones. Debido a la utilización de mediciones objetivas como un analizador gráfico y un corneómetro en conjunto a la obtención de las impresiones de los pacientes sobre las modificaciones percibidas; este estudio sigue un enfoque mixto al combinar métodos cuantitativos y cualitativos para un análisis más completo (Ramírez, 2021).

## 3.3 Herramientas metodológicas

### 3.3.1 Ensayo no controlado

Los ensayos no controlados son aquellos que no incluyen un grupo control o grupo testigo. Un grupo control está formado por un conjunto de pacientes que no recibe el fármaco en investigación, sino que toma el tratamiento estándar, aprobado para la enfermedad sobre la que se está llevando a cabo el estudio; o bien, toma placebo, que es una simulación del fármaco en investigación, pero que no tiene ninguna actividad sobre dicha patología (oclever, 2020).

Este es un tipo de ensayo no controlado debido a que no se tiene un grupo de comparación en el cual se hayan utilizado otros tipos de activos para la aparatología dermapen u otro tipo de técnicas para saber cuál fue más efectiva (Oclever, 2020).

## 3.4 Técnicas

### 3.4.1 Registro iconográfico

Se realiza un registro fotográfico de cada paciente del antes y del después de cada sesión en un cuarto oscuro y dos tipos de luces, una en la parte izquierda superior y otra en la derecha inferior, luces frías con intensidad baja a media para crear profundidad en el rostro y se pueda apreciar de mejor manera las arrugas (Oclever, 2020).

### 3.4.2 Corneómetro

Con el corneómetro se desea medir la humedad, la oleosidad y la rugosidad por cada paciente para así hacer una evaluación cuantitativa.

### 3.4.3 Medición con analizador facial

Se toman fotos de cerca de las arrugas en entrecejo con el analizador facial para tener una medida más concreta y el ancho de la arruga.

### 3.4.4 Medición de resultados con programa de Autocad

Para tener una medición realista se va a hacer una escala en Autocad, para llevar a cabo el proceso se mide el ancho de la frente de cada paciente para realizar la respectiva escala, ¿por qué se realiza esto? Debido a que se ha enfrentado a una problemática de perspectivas al tomar las fotografías donde al poner el celular más arriba o más abajo se alteran los resultados de las mediciones.

Para medir el ancho de las arrugas se ha puesto un hilo de 2mm con cinta scotch en el analizador facial, se toma la respectiva foto y en base a esa medida se hace una escala en Autocad para tener una medida realista.

## 3.5 Estudios iniciales

### 3.5.1 Matriz de operacionalización de las variables

Tabla 1. Matriz de operacionalización de variables

| Definición conceptual | Dimensiones | Indicadores/Preguntas | Instrumento |
|---|---|---|---|
| **Variables:**<br>Independiente<br>• **Protocolo estético con el uso de dermapen en combinación de silicio orgánico y DMAE:** El dermapen es una aparatología que genera micro canales en la piel para mejor penetración de principios activos, el silicio orgánico y el DMAE son precursores del colágeno que ayudan a contribuir los signos del envejecimiento.<br>Dependiente<br>• **Arrugas en el entrecejo:** Se forman por la gesticulación repetida por los músculos corrugador y prócer, se llegan a hacer surcos cuando hay una pérdida del tono muscular de la zona. | Deseo saber si la combinación del silicio orgánico y DMAE con dermapen contribuye a la mejora de arrugas en el entrecejo en mujeres de 28 a 40 años.<br><br>- Se manifiesta con una reestructuración de las fibras de colágeno y elastina en la dermis.<br>**Dimensión:**<br>- Anatomofiosiológica<br>- Física | Físicamente el efecto de un tratamiento en combinación del silicio orgánico y DMAE con dermapen se manifiesta concretamente con:<br>- Disminución notable en las líneas de expresión y arrugas<br>- Mejora del volumen de la piel<br>- Mayor hidratación de la zona<br>- Mejora de luminosidad | Dimensión:<br>- Registro fotográfico<br>- Corneometro<br>- Analizador facial<br>- Aplicación de Bassa |

### 3.5.2 Población

El estudio se realizará en una población de mujeres entre 28 y 40 años con arrugas en el entrecejo en la ciudad de Quito.

### 3.5.3 Muestra

Es un tipo de muestreo no probabilítico por conveniencia, en la muestra se tomarán 10 pacientes al azar que cumplan con las características de lo que se desea medir.

### 3.5.4 Criterios de inclusión y de exclusión

**Tabla 2.** Criterios de inclusión y de exclusión

| Criterios de inclusión | Criterios de exclusión |
|---|---|
| Arrugas en el entrecejo | Arrugas horizontales |
| Mujeres | Hombres |
| 28 a 40 años | Menos de 28 años mayor a 40 años |
| Pieles resistentes | Pieles reactivas |

- Formato de ficha de diagnóstico y consentimiento informado

  Revisar anexo A.

- Formato de las encuestas

  Revisar anexo B.

## 3.6 Desarrollo

### 3.6.1 Materiales

- **Guantes desechables:** evitan la contaminación cruzada tanto de profesional a paciente como de paciente a profesional.
- **Agujas dermapen #36:** contribuye a la penetración de principios activos, ideal para tratar arrugas en zonas de menor densidad cutánea como la zona de la frente.
- **Ficha técnica:** registra la anamnesis del paciente, los parámetros del dermapen utilizados en cada sesión, y análisis de medidas del corneómetro altura y ancho de las arrugas.
- **Registro fotográfico:** se documenta el avance sesión a sesión.

### 3.6.2 Productos cosméticos

- **Espuma limpiadora / Bioclar:** espuma limpiadora detox con tensoactivos que remueven exceso de impurezas y lípidos.
- **Gel renovador celular con ácido mandélico 15% / Imagcev:** el ácido mandélico remueve el estrato corneo sin irritar la piel, resultando ideal para preparar la piel en procedimientos abrasivos como el dermapen.
- **Tónico de manzanilla / Cosmétikal:** la manzanilla reduce la inflamación y equilibra el pH de la piel.
- **Bálsamo descongestivo**
- **Silicio orgánico para mesoterapia / Armesso:** regenerante cutáneo, reafirmante y estimulante de colágeno y elastina.
- **Dmae para mesoterpia / Armesso:** es un reafirmante, antioxidante y regenerante del colágeno y elastina.
- **Gel colágeno + ácido hialurónico ionizable / Miladerm:** potente hidratante que atenúa líneas de expresión.
- **Pantalla solar FPS 50+:** pantalla solar mineral.

### 3.6.3 Aparatología

- **Dermapen:** dispositivo de micropunsión que utiliza micro agujas y estimula la regeneración de la piel

### 3.6.4 Protocolo

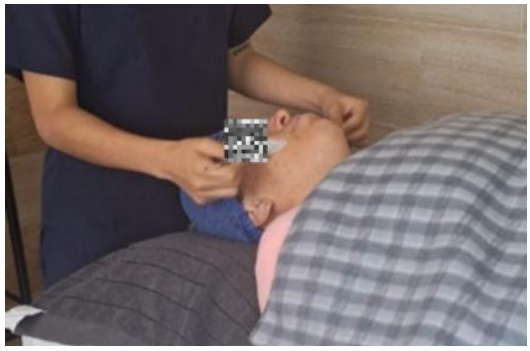

5. Figura Higenización con espuma limpiadora



6. Figura Exfoliación con ácido mandélico 15% (6 minutos)

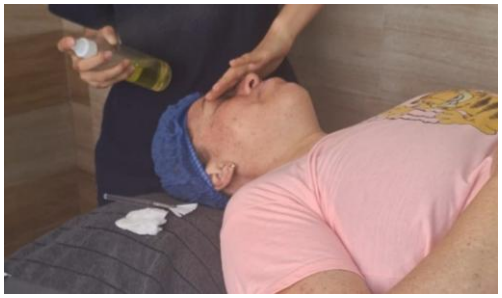

7. Figura Tónico de manzanilla



Figura 8. Dmae y silicio orgánico con dermapen (5 minutos)



8. Figura Bálsamo descongestivo (10 minutos)



9. Figura Gel de colágeno

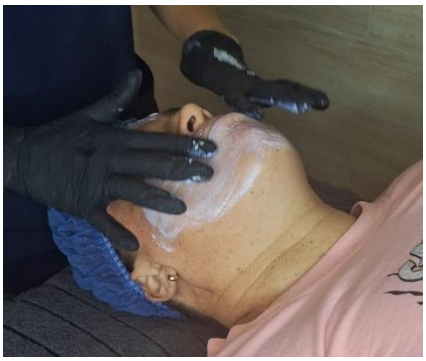

10. Figura Pantalla solar

### 3.6.5 Medición de eficacia del protocolo

La eficacia del protocolo se evaluará mediante el uso de herramientas que permitan obtener resultados objetivos y medibles, tanto en la calidad de la piel como en la mejora visible de las arrugas del entrecejo. Para ello, se emplearán dos recursos principales: el corneómetro y el programa de arquitectura AutoCAD.

El corneómetro se utilizará para medir tres parámetros principales, niveles de hidratación, niveles de oleosidad y rugosidad superficial de la piel. Estas mediciones se realizarán específicamente de la zona a tratar (zona glabelar). Se tomarán al iniciar cada sesión y al finalizar la misma.

En cuanto a las arrugas del entrecejo, se tomarán fotografías estandarizadas con el uso de un analizador facial, y se utilizará el software AutoCAD para medir de forma precisa el ancho y la altura de las arrugas antes y después del protocolo. Para asegurar la precisión, en cada fotografía se colocará un hilo de 2 mm como punto de referencia, lo que permitirá aplicar una escala exacta dentro del programa y obtener resultados milimétricos confiables.

# CAPITULO IV.

# RESULTADOS Y DISCUSIÓN

## 4.1 Análisis de resultados

Al culminar las seis sesiones del protocolo estético con Dermapen, se llevó a cabo una evaluación sistematizada de múltiples parámetros cutáneos con el objetivo de medir la evolución de los cambios producidos por el "Protocolo combinado de Dermapen con Silicio orgánico y Dmae en arrugas del entrecejo". Durante cada sesión se monitorizaron variables clínicas: altura de arrugas, ancho de arrugas, de la misma manera parámetros instrumentales en base a un corneómetro, donde se incluyeron la hidratación cutánea, la oleosidad y la rugosidad superficial.

Complementariamete, se realizó un seguimiento fotográfico para observar de manera visual la evolución de las arrugas glabelares. Las imágenes fueron procesadas mediante el software AutoCAD, permitiendo establecer una escala real de medición. Garantizando la precisión de las mediciones, como referencias anatómicas se tomó al ancho de la frente y la distancia entre las cejas, esto proporcionó un sistema de medición estandarizado y reproducible.

Esta metodología combinada de medición de tecnología instrumental y análisis digital de imágenes cutáneas permitió obtener datos cuantitativos útiles sobre la efectividad del protocolo implementado, asegurando una valoración objetiva de resultados en la muestra de 10 pacientes estéticas evaluadas.

## 4.2 Interpretación y discusión de resultados

Se muestra una evolución favorable en los resultados obtenidos en el protocolo estético para arrugas en entrecejo en la mayoría de los parámetros analizados. Las variables del corneómetro presentaron resultados positivos, haciendo énfasis en la rugosidad esto indica una mejora en la textura superficial de la piel en la zona que se trabajó.

A nivel anatomofisiológico, en los datos de altura y ancho de arrugas glabelares se evidencia tendencia a la reducción, con mayores variaciones en su ancho. Este hallazgo hace sinergia con el mecanismo de acción del Dermapen por la generación de microcanales que favorecen la penetración de los dos principios activos (Silicio orgánico y DMAE) que tienen efectos tensores y regeneradores de fibras colágenas y elásticas.

La disminución en el ancho de las arrugas fue significativa en la mayoría de la muestra, obteniendo superiores al 43,18% en la altura se mostró mayor índice de variabilidad, con algunos pacientes donde no se evidenciaron cambios favorables; esto sugiere que este parámetro puede ser directamente proporcional con la profundidad anatómica y dinámica muscular.

Estos reportes también se evidenciaron en el análisis de dispersión, no se encontró correlación directa con el número de arrugas y el porcentaje de mejoría; esta información respalda la importancia de adaptar los protocolos según la necesidad y características anatómicas específicas de cada paciente.

Los resultados del corneómetro confirman que el protocolo utilizado mejora la hidratación cutánea y reduce oleosidad y rugosidad, lo cual al mejorar estos parámetros por consecuencia da el efecto estético de disminución de arrugas.

En resumen, estos hallazgos indican la utilidad de este protocolo estético como una alternativa no invasiva en el tratamiento de arrugas en el entrecejo, dando resultados a nivel superficial y a nivel estructural.

Para analizar la efectividad del protocolo estético combinado de Dermapen con Silicio orgánico y DMAE se realizó una evaluación con corneómetro midiendo tres parámetros fundamentales en cada sesión: tugosidad, oleosidad e hidratación.

Tabla 3. Estadística descriptiva de rugosidad, oleosidad e hidratación cutánea por sesión

**ESTADÍSITICA DESCRIPTIVA DE RUGOSIDAD, OLEOSIDAD E HIDRATACIÓN POR SESIÓN n=10**

| SESIÓN | VARIABLE | MEDIA | MEDIANA | DESVIACIÓN ESTÁNDAR | VARIANZA | RANGO | ERROR ESTÁNDAR |
|---|---|---|---|---|---|---|---|
| 1 | Rugosidad | 4.18 | 5 | 1.06 | 1.11 | 3 | 0.33 |
| 2 | Rugosidad | 4.15 | 5 | 1.06 | 1.13 | 3 | 0.34 |
| 3 | Rugosidad | 4.16 | 5 | 1.07 | 1.14 | 3 | 0.34 |
| 4 | Rugosidad | 4.16 | 5 | 1.07 | 1.14 | 3 | 0.34 |
| 5 | Rugosidad | 4.15 | 5 | 1.06 | 1.13 | 4 | 0.34 |
| 6 | Rugosidad | 4.16 | 5 | 1.06 | 1.11 | 3 | 0.33 |
| 1 | Oleosidad | 3.33 | 3 | 1.22 | 1.48 | 4 | 0.39 |
| 2 | Oleosidad | 3.33 | 3 | 1.22 | 1.48 | 4 | 0.39 |
| 3 | Oleosidad | 3.33 | 3 | 1.22 | 1.48 | 4 | 0.39 |
| 4 | Oleosidad | 3.38 | 3 | 1.22 | 1.50 | 4 | 0.39 |
| 5 | Oleosidad | 3.38 | 3 | 1.22 | 1.50 | 4 | 0.39 |
| 6 | Oleosidad | 3.38 | 3 | 1.22 | 1.50 | 3 | 0.39 |
| 1 | Hidratación | 4.47 | 5 | 0.86 | 0.74 | 3 | 0.27 |
| 2 | Hidratación | 4.42 | 5 | 0.92 | 0.84 | 3 | 0.29 |
| 3 | Hidratación | 4.40 | 5 | 0.93 | 0.87 | 3 | 0.30 |
| 4 | Hidratación | 4.40 | 5 | 0.93 | 0.87 | 2.5 | 0.30 |
| 5 | Hidratación | 4.40 | 5 | 0.93 | 0.87 | 4 | 0.30 |
| 6 | Hidratación | 4.40 | 5 | 0.93 | 0.87 | 3 | 0.30 |

Se muestra una reducción leve en la rugosidad, pero constante, se reguló ligeramente la oleosidad y la hidratación se mantuvo en niveles óptimos.

11. Figura

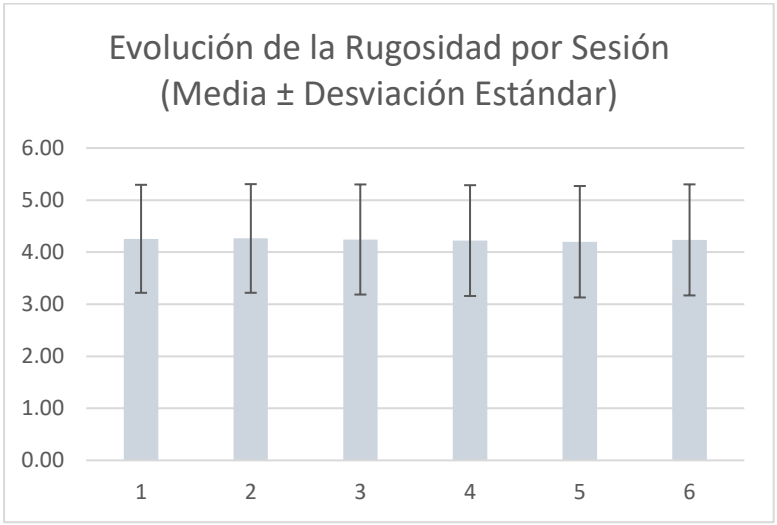


Figura 12. Evolución Rugosidad por Sesión (Media ± Desviación Estándar)

12. Figura

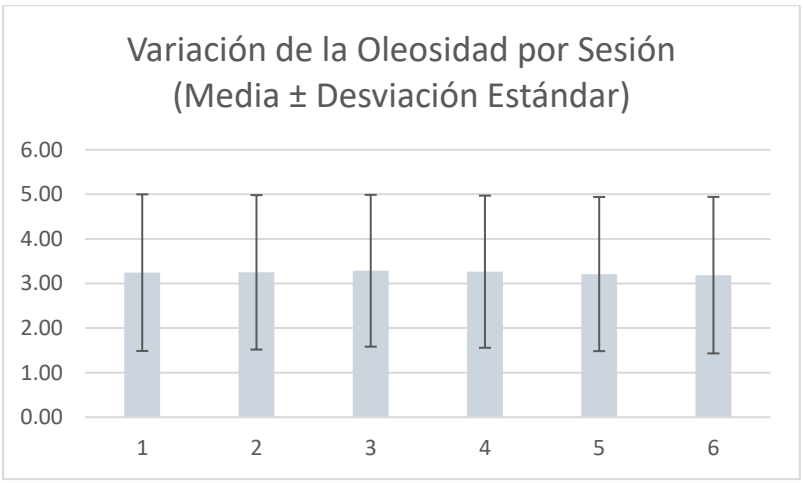


Figura 12. Variación de la Oleosidad por Sesión (Media ± Desviación Estándar)

13. Figura

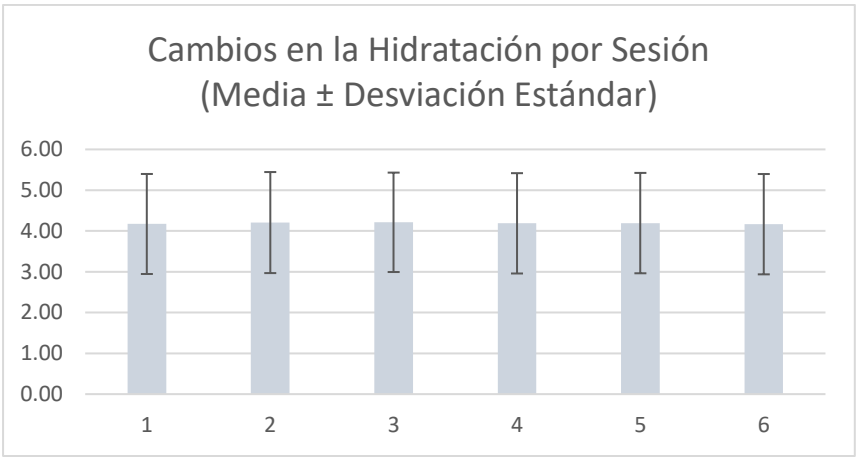


Figura 14. Cambios en la Hidratación por Sesión (Media ± Desviación Estándar)

Se evidencia una mejoría progresiva de la rugosidad y una estabilización progresiva en la oleosidad, en referencia a la hidratación se mantuvo estable, esto indica un equilibrio homeostático.

14. Figura

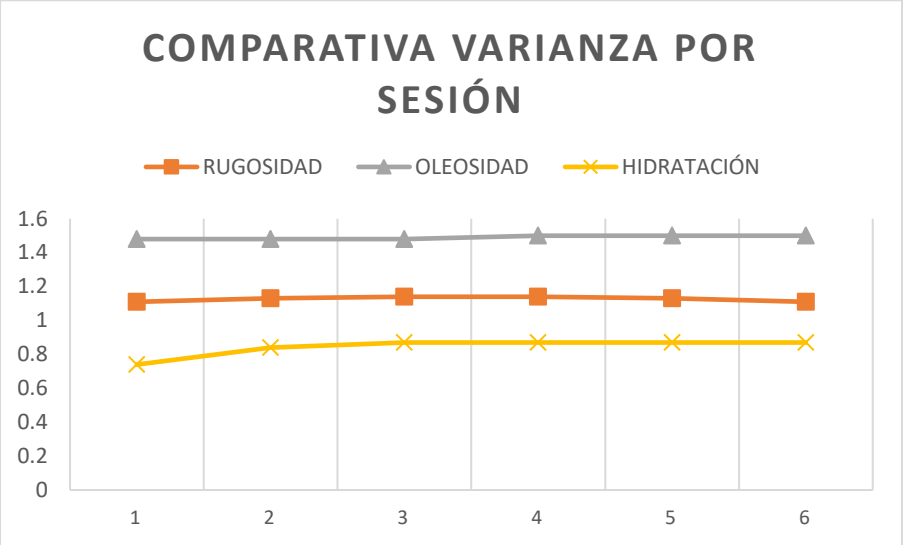


Figura 15. Comparativa varianza por sesión

15. Figura

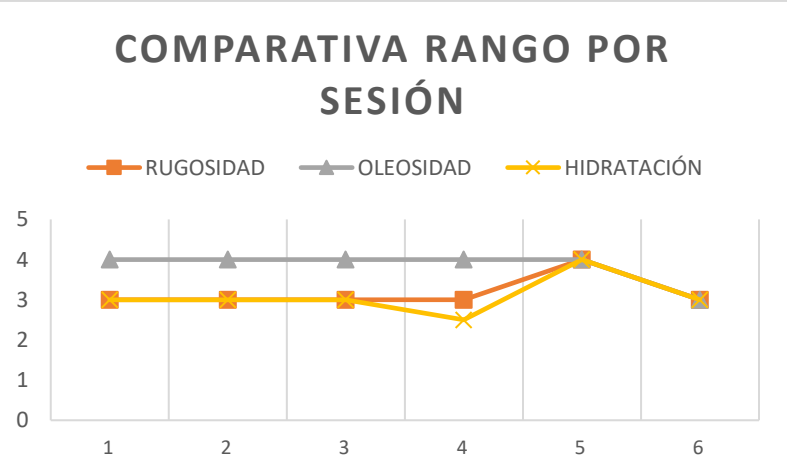


Figura 16. Comparativa de rango por sesión

16. Figura

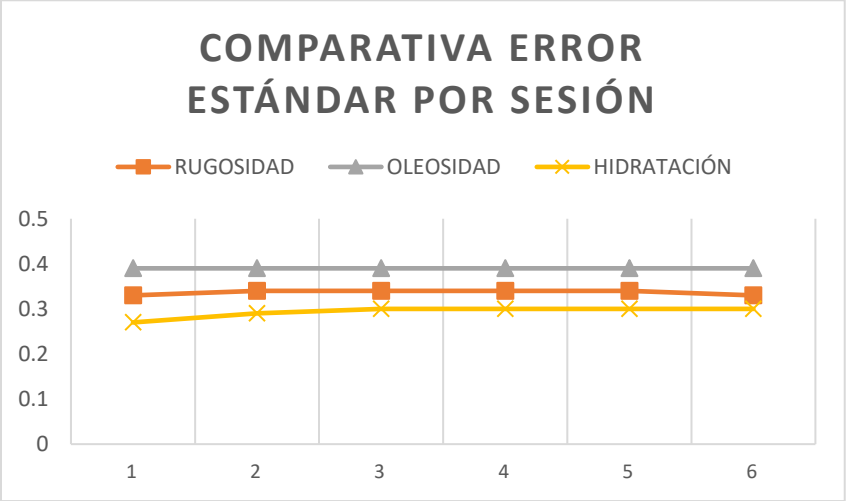


Figura 17. Comparativa error estándar por sesión

17. Figura

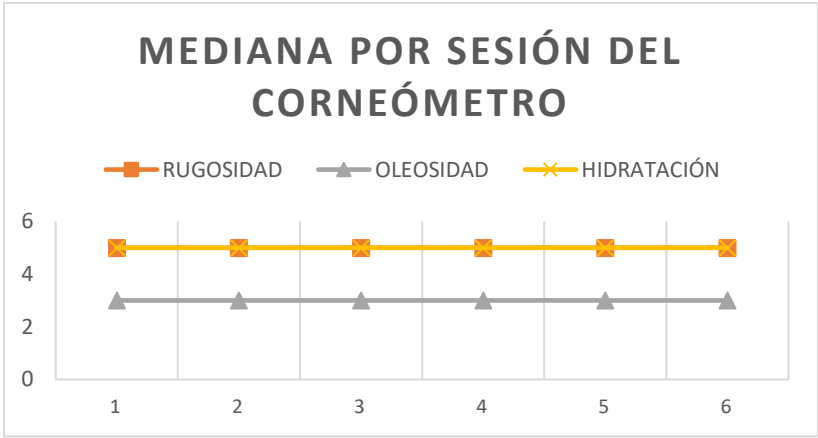


Figura 18. Mediana por sesión del corneómetro

18. Figura

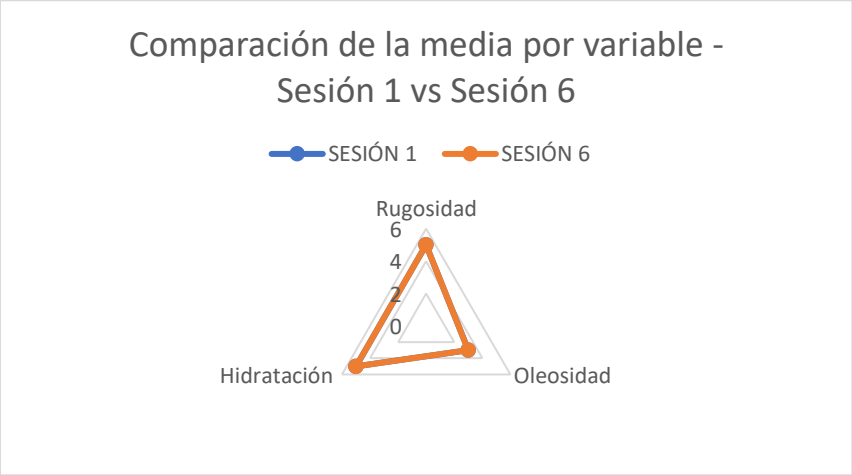


Figura 19. Comparación de la media por variable

Estadísticamente existe una estabilidad y coherencia de las medidas a lo largo del protocolo estético. La mediana constante demuestra que los valores centrales están dentro del rango normal; varianzas y errores no mostraron alteraciones significativas.

Haciendo una evaluación de arrugas en el entrecejo o glabelares mediante registros fotográficos procesados en AutoCAD. Se calcularon promedio por paciente antes y después del protocolo

Tabla 4. Análsis de arrugas por paciente

**ANÁLISIS DE ALTURA DE ARRUGAS POR PACIENTE**

| PACIENTE | ARRUGA # | ALTURA ANTES PROMEDIO (mm) | ALTURA DESPUÉS PROMEDIO (mm) | DESVIACIÓN ESTÁNDAR ANTES | DESVIACIÓN ESTÁNDAR DESPUÉS | RANGO ANTES | RANGO DESPUÉS | % MEJORA PROMEDIO |
|---|---|---|---|---|---|---|---|---|
| 1 | 4 | 10.32 | 9.10 | 1.97 | 2.91 | 4.66 | 6.97 | 11.80% |
| 2 | 2 | 14.06 | 18.39 | 6.09 | 2.93 | 8.61 | 4.15 | -30.81% |
| 3 | 2 | 21.73 | 21.83 | 0.00 | 0.00 | 0.00 | 0.00 | -0.46% |
| 4 | 2 | 12.96 | 8.63 | 0.96 | 0.54 | 5.39 | 0.76 | 33.41% |
| 5 | 4 | 28.96 | 16.39 | 9.61 | 4.75 | 20.63 | 11.25 | 43.40% |
| 6 | 1 | 20.17 | 29.25 | 0.00 | 0.00 | 0.00 | 0.00 | -45.02% |
| 7 | 1 | 27.99 | 15.66 | 0.00 | 0.00 | 0.00 | 0.00 | 44.05% |
| 8 | 1 | 29.16 | 15.96 | 0.00 | 0.00 | 0.00 | 0.00 | 45.27% |
| 9 | 1 | 21.77 | 20.83 | 0.00 | 0.00 | 0.00 | 0.00 | 4.32% |
| 10 | 1 | 12.76 | 10.43 | 0.00 | 0.00 | 0.00 | 0.00 | 18.26% |

19. Figura

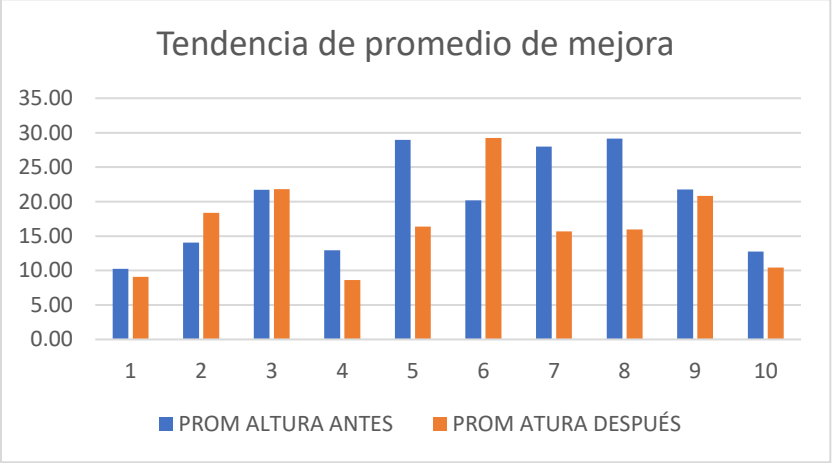


Figura 20. Tendencia promedio de mejora altura arrugas

20. Figura

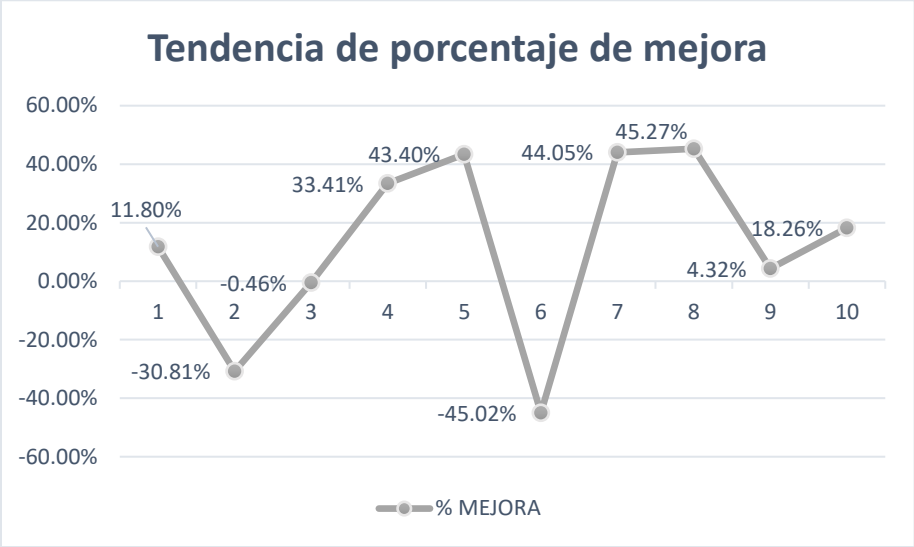


Figura 21. Tendencia del porcentaje de mejora de la altura de arrugas

Se reporta que 8 de cada 10 pacientes obtuvieron una reducción en la altura de las arrugas. Las pacientes 5, 7 y 8 obtuvieIron porcentajes superiores al 42%



21. Figura Paciente 5 sesión 1 fotos de antes y después.

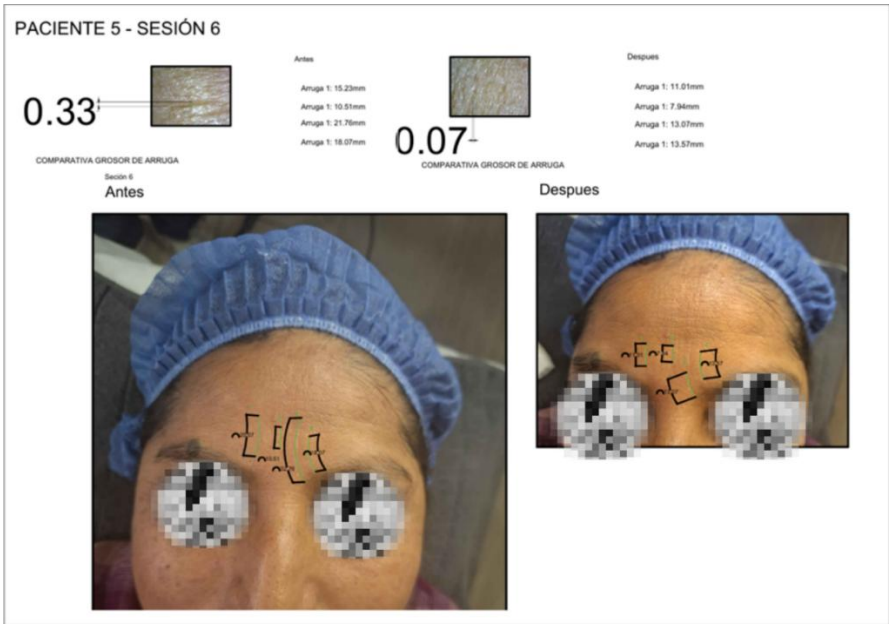


22. Figura Paciente 5 sesión 6 antes y después con fotos del analizador facial.



23. Figura Paciente 7 sesión 1 antes y después

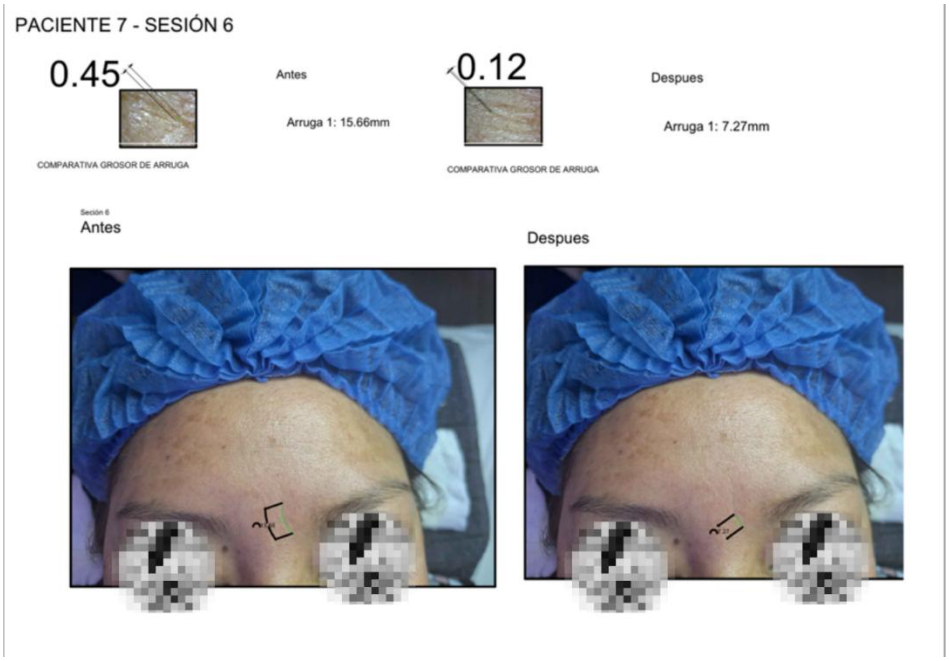


24. Figura Paciente 7 sesión 6 antes y después con fotos del analizador facial




Tabla 5. Paciente 8 sesión 1 antes y después

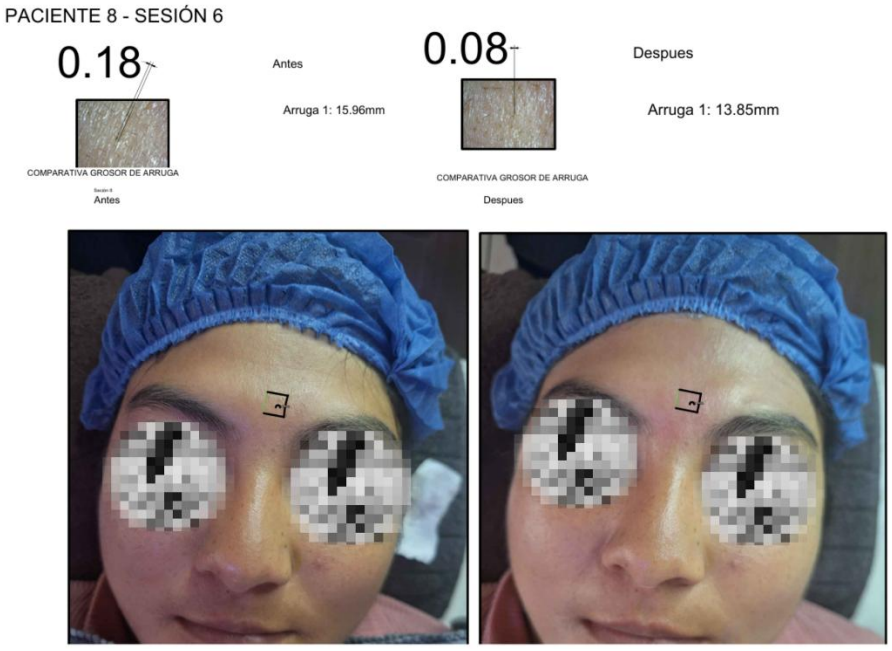


25. Figura Paciente 8 sesión 6 antes y después con fotos del analizador facial

Las imágenes procesadas en AutoCAD demuestran objetivamente la reducción visible de las arrugas en el entrecejo. Con el uso de escala milimétrica y referencias anatómicas del ancho de frente y entrecejo permitió medidas precisas.

Tabla 6. Comparativa arrugas ancho antes y después

| PACIENTE | ANCHO ANTES (mm) | ANCHO DESPUÉS (mm) | % MEJORA |
|---|---|---|---|
| 1 | 0.44 | 0.25 | 43.18% |
| 2 | 0.33 | 0.13 | 60.61% |
| 3 | 0.26 | 0.10 | 61.54% |
| 4 | 0.27 | 0.10 | 62.96% |
| 5 | 0.33 | 0.07 | 78.79% |
| 6 | 0.44 | 0.11 | 75.00% |
| 7 | 0.45 | 0.12 | 73.33% |
| 8 | 0.18 | 0.08 | 55.56% |
| 9 | 0.44 | 0.20 | 54.55% |
| 10 | 0.21 | 0.09 | 57.14% |

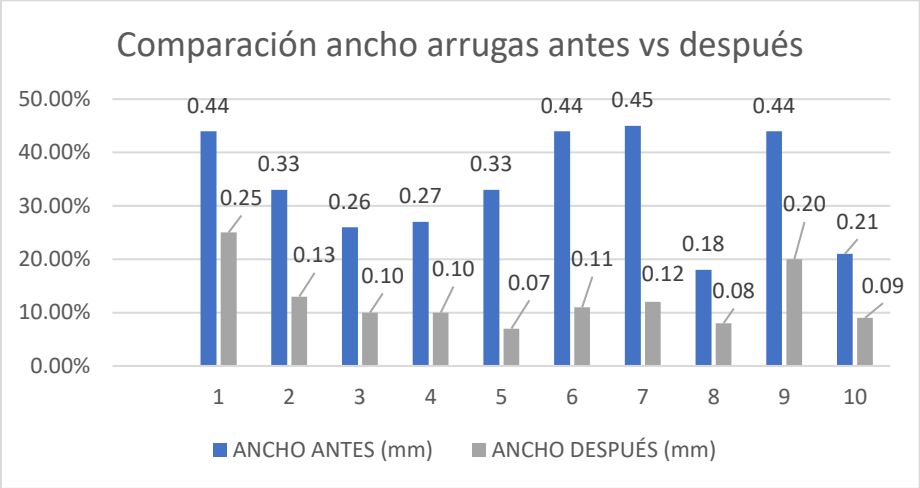


26. Figura . Comparación ancho arrugas sesión 1 vs sesión 6

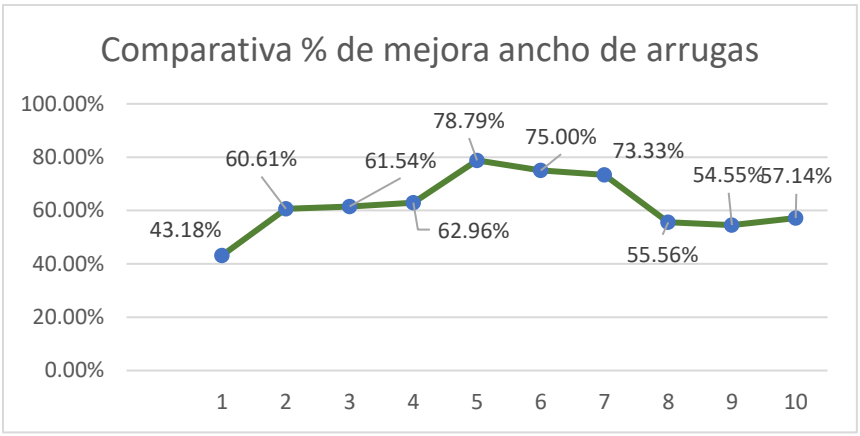


27. Figura Línea de marcadores % mejora en ancho de arrugas

Todas las pacientes obtuvieron mejoras significativas respecto al ancho de las arrugas a diferencia de la altura, siendo la variable más constante afectada en el protocolo con una mejora superior al 73,33%

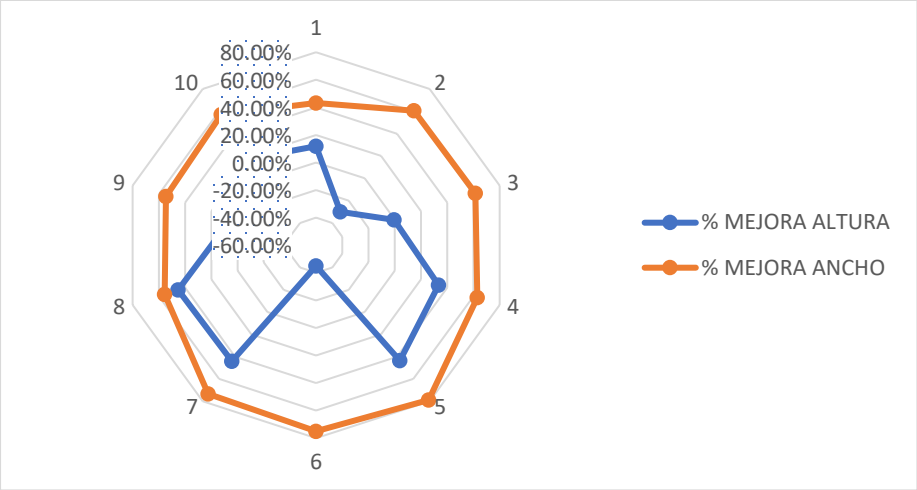


28. Figura Radar % mejora altura vs ancho de arrugas

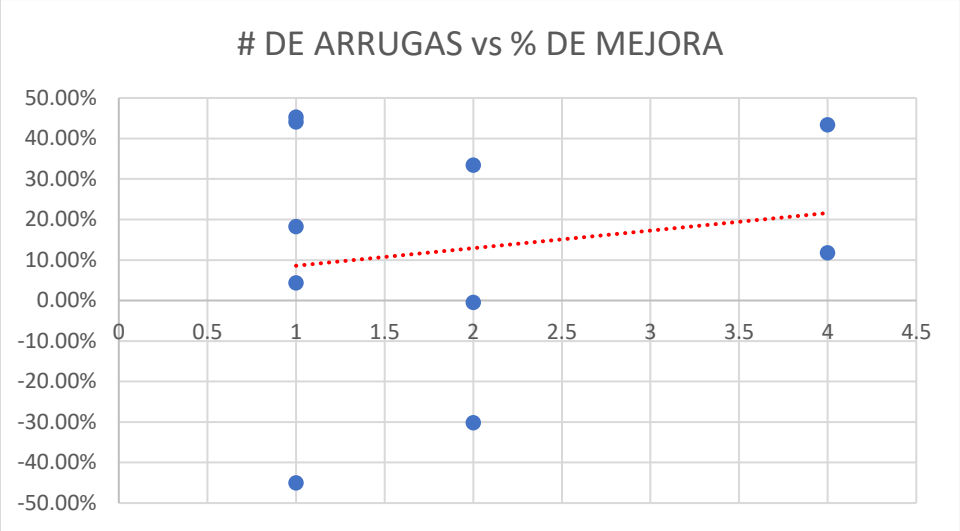


29. Figura Scatter # de arrugas vs % mejora altura de arrugas

Se observa en el gráfico radar % mejora altura vs ancho arrugas que destaca el % mejora en su ancho; en el gráfico de dispersión evidencia que el número de arrugas no se correlaciona directamente con la eficacia del tratamiento y se demuestra que este protocolo es exitoso en varios grados de envejecimiento en el tercio superior.

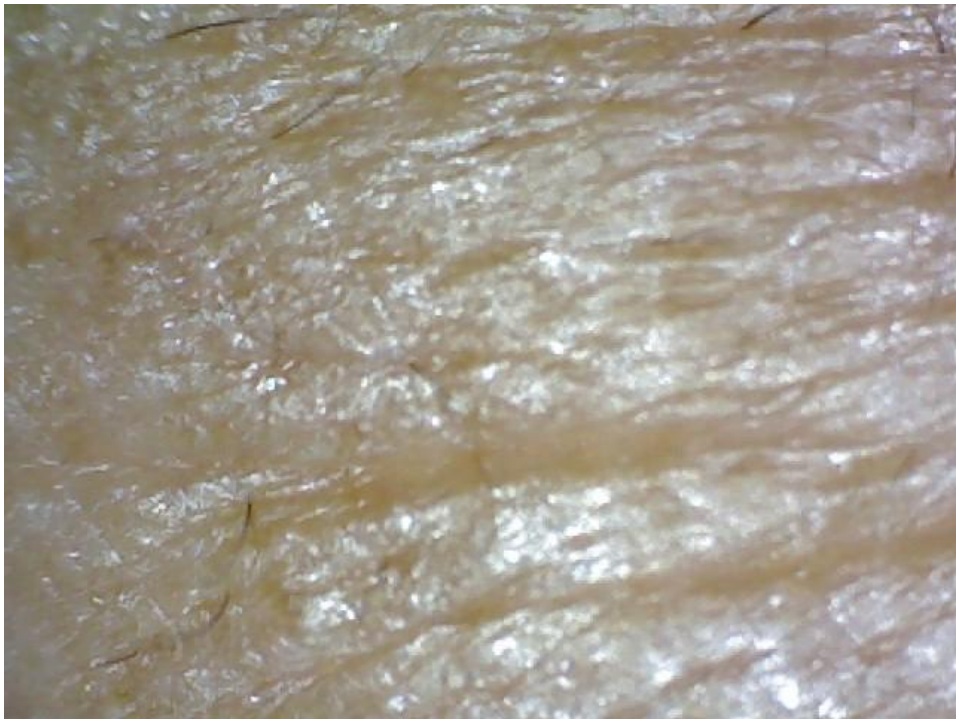

30. Figura Paciente 5 analizador facial sesión 1

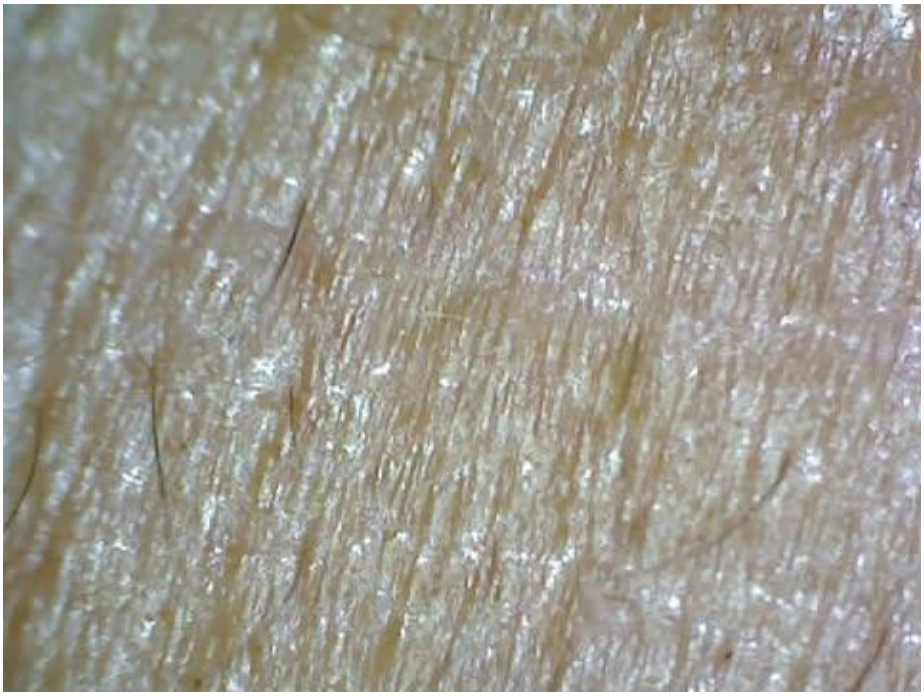

31. Figura Paciente 5 analizador facial sesión 6

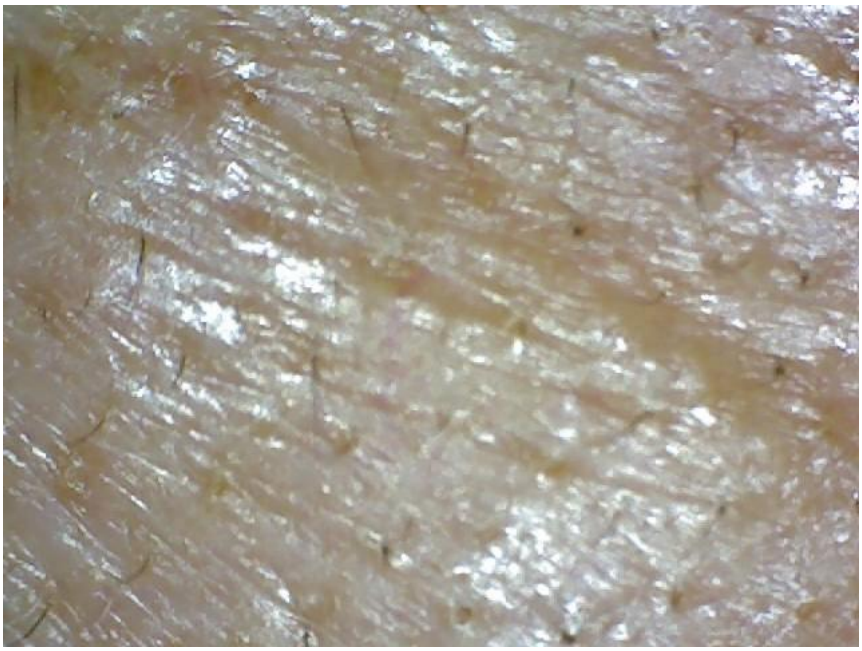

32. Figura Paciente 7 analizador facial sesión 1



33. Figura Paciente 7 analizador facial sesión 6

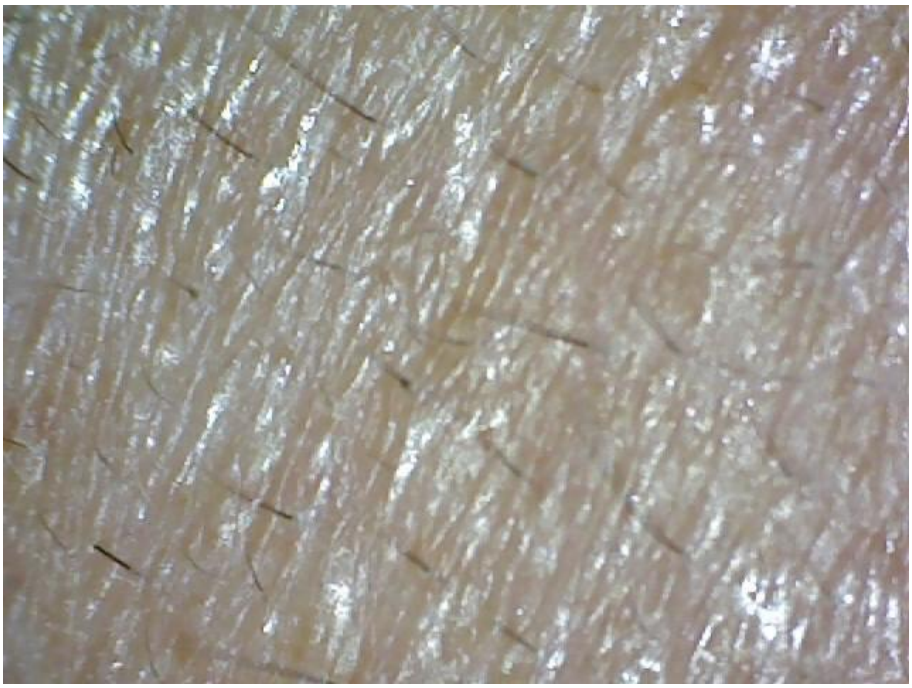

34. Figura Paciente 8 analizador facial sesión 1

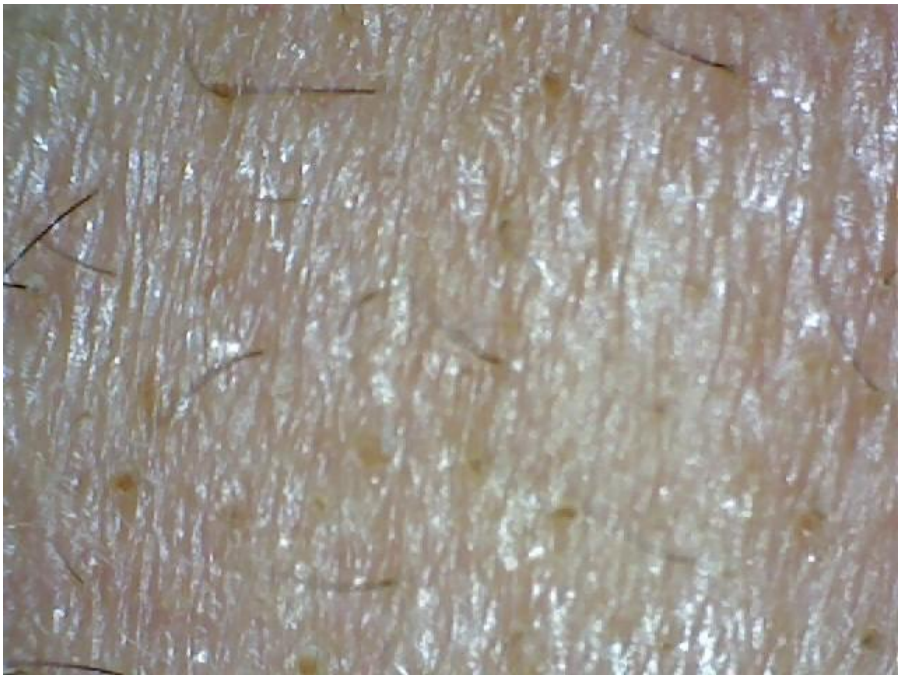

35. Figura Paciente 8 analizador facial sesión 6

En las siguientes imágenes del analizador facial se evidencia una mejora visual objetiva y fortalecen el análisis.

*Tabulación encuesta de efectos adversos*




36. Figura Gráfico con porcentaje del eritema presentado post sesión

Un signo frecuenta post dermapen es el eritema localizado. En las encuestas se evaluó presencia de enrojecimiento inmediatamente después de realizado el protocolo.

Según los resultados de la encuesta:

- 50% reportan enrojecimiento leve
- 30% enrojecimiento moderado
- 20% no presentó enrojecimiento

Esto indica que, aunque el eritema fue común, en la mitad de las pacientes se manifestó de forma leve y transitoria, una respuesta esperada post inflamatoria.

Esta reacción es normal y no representa un riesgo o una complicación, el hecho que ninguna paciente haya tenido enrojecimiento intenso indica que el protocolo no genera reacciones adversas preocupantes y resulta seguro.




37. Figura Gráfico con porcentaje de pirosis

La pirosis es un signo normal post tratamientos de micropunción, en esta encuesta se evaluó la presencia inmediatamente posterior al protocolo estético.

Estos fueron los resultados obtenidos:

- 30% ardor leve
- 10% ardor modero
- 60% no presentó molestias

Esto indica que más de la mitad de las pacientes no presentaron incomodidad post tratamiento, lo cual habla positivamente de la tolerancia de la piel al protocolo, el 40% que si presentó molestias de leve a moderado únicamente indica una respuesta fisiológica normal del cuerpo y se recomienda incluir principios activos regeneradores en los cuidados domiciliarios.




38. Figura Gráfico que representa la inflamación post tratamiento

La aparición de petequias es una reacción poco común pero esperada en procedimientos con micropunción. Se evaluó la presencia de este signo post sesión y los resultados fueron:

- 20% petequias grado leve
- 60% no presentó

Esto evalúa que en la mayoría de los casos no hubo ruptura capilar e indica la correcta selección del número de agujas, profundidad y velocidad. En el 20% que desarrolló este signo fue de manera transitoria, no patológica. Lo que nos indica la importancia de la correcta fotoprotección.



39. Figura Gráfica de descamación post sesión

El signo de descamación es una respuesta normal post tratamientos con Dermapen debido a la aceleración de la renovación celular. Se observaron los siguientes resultados:

- 50% descamación leve
- 40% descamación moderada
- 10% sin descamación

Esto refleja que la piel estuvo en un proceso regenerativo activo, la ausencia de este signo indica que la renovación celular epidérmica fue controlada más no un mal resultado.

Esto indica que en los cuidados domiciliarios se debe incluir hidratantes y regenerantes para no causar disconfort.




40. Figura Gráfica de mayor profundidad en arrugas post sesiones

Es posible y normal que algunas pacientes perciban mayor visibilidad en las arrugas en tratamientos con micropunción, este efeto es transitorio y puede durar de 24 a 48 horas causado por leve inflamación. En la encuesta se obtuvieron los siguientes resultados:

- 50% percepción leve de mayor profundidad

- 50% sin percepción de mayor profundidad

Este resultado indica que los tratamientos con micropunción no generan afectos adversos como empeoramiento del cuadro de envejecimiento, la percepción de mayor profundidad leve está relacionada con una fase inicial de cicatrización y la inflamación transitoria.




41. Figura Gráfico de sensibilidad al tacto post tratamiento

Signos como la sensibilidad pueden aparecen post tratamiento con Dermapen. Se obtuvieron los siguientes resultados en la encuesta:

- 30% sensibilidad leve
- 70% no presentó sensibilidad

A pesar de algunas pacientes tener piel sensible y rosácea el tratamiento fue bien tolerado indicando biocompatibilidad con variedad de biotipos cutáneos.

# CONCLUSIONES Y RECOMENDACIONES

Mediante el abordaje de la revisión bibliográfica se pudo comprender los mecanismos de acción de la piel y del cronoenvejecimiento cutáneo. Así mismo, se identificó factores intrínsecos y extrínsecos que aceleran estos procesos normales de envejecimiento. El excesivo movimiento del músculo corrugador combinado con factores extrínsecos como tabaquismo, estrés oxidativo y exposición prolongada sin fotoprotección a los rayos UV y la gesticulación generan arrugas prematuras lo que justifica la necesidad de creación de tratamientos estéticos para esta área.

Se desarrolló un protocolo estético con Dermapen combinado con silicio orgánico y DMAE con cartuchos #36, velocidad 3 y la profundidad según tolerancia de cada paciente. Los principios activos seleccionados tuvieron acción tensora y bioestimuladora la cual fue aplicada en seis sesiones quincenales siendo segura para fototipos variados y distintos biotipos cutáneos, con el objetivo de estimular la respuesta regenerativa y estimulante del colágeno sin generar efectos adversos en la piel.

El análisis cuantitativo con el uso del corneómetro y procesamiento de imágenes en AutoCAD reveló mejoras marcadas, principalmente en su ancho con un pico de 78,79%, todas las pacientes obtuvieron mejorías incluso pacientes con rosácea, sensibilidad y piel hiperrreactiva. Los efectos adversos estudiados fueron leves y transitorios como eritema, prurito leve y descamación, esto confirma que el tratamiento es seguro para distintos tipos de piel con diferentes afecciones si se siguen las recomendaciones domiciliarias y efectivo si se lo realiza con continuidad.

*Recomendaciones*

Es importante el uso constante del bloqueador solar, ser constante con el protocolo, evitar el uso de productos abrasivos y adoptar hábitos saludables. Como recomendaciones para la profesional elegir bien el número de agujas, profundidad y velocidad, es importante no sobreestimular la piel ni provocar exceso de eritema ya que esto puede generar una hiperpigmentación post inflamatoria y mayores molestias en el periodo de recuperación, si la piel del paciente es un fototipo alto o muy fina dar un mayor tiempo de recuperación, las sesiones se pueden realizar cada 3 o 4 semanas.

## REFERENCIAS BIBLIOGRÁFICAS

Akhtar, N., Singh, V., Yusuf, M., & Khan, R. A. (2020). Non-invasive drug delivery technology: Development and current status of transdermal drug delivery devices, techniques and biomedical applications. *Biomedizinische Technik. Biomedical Engineering*, *65*(3), 243-272. https://doi.org/10.1515/bmt-2019-0019

Arias-Rodríguez, C. (2022). *Toxina botulínica: Usos novedosos y su evidencia*.

Arora, G., & Arora, S. (2022). Medical Aesthetics – Current Trends and a Review of Its Applications. *Indian Dermatology Online Journal*, *14*(3), 309-319. https://doi.org/10.4103/idoj.idoj_264_22

Carmona, M. C. S. (2023). *La Inmunología en la Salud y la Enfermedad*.

Casado Sánchez, C., Martínez Méndez, J. R., Álvarez García-Peñuela, S., Bonastre Juliá, J., Clascá Cabré, F., & Casado Pérez, C. (2011). Disección anatómica de la musculatura mímica facial: Revisión iconográfica de apoyo a los tratamientos complementarios en rejuvenecimiento facial. *Cirugía Plástica Ibero-Latinoamericana*, *37*(1). https://doi.org/10.4321/S0376-78922011000100013

Christen, M.-O. (2022). Collagen Stimulators in Body Applications: A Review Focused on Poly-L-Lactic Acid (PLLA). *Clinical, Cosmetic and Investigational Dermatology*, *15*, 997-1019. https://doi.org/10.2147/CCID.S359813

Cunha, M. G. D., Engracia, M., Souza, L. G. D., & Machado Filho, C. D. (2020). Bioestimuladores e seus mecanismos de ação. *Surgical & Cosmetic Dermatology*, *12*(2). https://doi.org/10.5935/scd1984-8773.20201221424

Dupuis, A. (2020, febrero 27). ¿Qué es una investigación exploratoria y sus características? *Técnicas de Investigación*. https://tecnicasdeinvestigacion.com/investigacion-

exploratoria/

Guerra Tapia, A., & Gómez de la Fuente, E. (2010). El ácido hialurónico y sus aplicaciones en dermatología.Aurora Guerra Tapia y Enrique Gómez de la Fuente. *Actas Dermo-Sifiliográficas*, *89*(9), 435-443.

Guevara Albán, G. P., Verdesoto Arguello, A., & Castro Molina, N. E. (2020). Metodologías de investigación educativa (descriptivas, experimentales, participativas, y de investigación-acción). *RECIMUNDO: Revista Científica de la Investigación y el Conocimiento*, *4*(3), 163-173.

Jia, X., & Feng, Y. (2025). Energy-Based Skin Rejuvenation: A Review of Mechanisms and Thermal Effects. *Journal of Cosmetic Dermatology*, *24*(2), e16657. https://doi.org/10.1111/jocd.16657

Krutmann, J., Bouloc, A., Sore, G., Bernard, B. A., & Passeron, T. (2017). The skin aging exposome. *Journal of Dermatological Science*, *85*(3), 152-161. https://doi.org/10.1016/j.jdermsci.2016.09.015

López-Otín, C., Blasco, M. A., Partridge, L., Serrano, M., & Kroemer, G. (2023). Hallmarks of aging: An expanding universe. *Cell*, *186*(2), 243-278. https://doi.org/10.1016/j.cell.2022.11.001

Lozada, S. M., & Rueda, R. (2010). Envejecimiento cutáneo. *AsoColDerma: Revista de la Asociación Colombiana de Dermatología y Cirugía Dermatológica*, *18*(1), 10-17.

Maillard, A., Alby, C., Gabison, E., Doan, S., Caux, F., Bodemer, C., & Hadj-Rabia, S. (2019). P63-related disorders: Dermatological characteristics in 22 patients. *Experimental Dermatology*, *28*(10), 1190-1195. https://doi.org/10.1111/exd.14045

Monney, M. F. V. (2016). *Universidad Galileo de Guatemala Facultad de Ciencias de la Salud*

*Licenciatura en Administración de Empresas Cosméticas y Servicios Estéticos*.

Moore, K. L., & Dalley, A. F. (2017). *Anatomía con orientación clínica*. Ed. Médica Panamericana.

Mora, S., Espinosa, S., Campos, G., Gutiérrez, R., Labastida, O., Nava, M., Navarro, M. A., & García, P. (2021). *Ácido hialurónico: Eventos adversos y su manejo. Análisis de 41 casos en México*.

oclever. (2020). *Ensayos Clínicos Controlados y No Controlados| Blog de Bioclever*. https://www.bioclever.com/es-ES/ensayos-clinicos-controlados-no-controlados-n-40-es

Ordóñez López, G. G. S. (2022). *IMPLEMENTACIÓN DE PROTOCOLO Y EVALUACIÓN DE EFICACIA DE PROCEDIMIENTO AUTOSANGUIS COMO TRATAMIENTO ALTERNATIVO DE MESOTERAPIA ESTÉTICA PARA LA REDUCCIÓN DE LÍNEAS DE EXPRECIÓN FACIAL EN MUJERES DE 40 A 50 AÑOS DE EDAD EN EL MES DE SEPTIEMBRE AL MES DE DICIEMBRE DEL PRESENTE AÑO 2019* [Thesis]. https://biblioteca.galileo.edu/xmlui/handle/123456789/1202

Pasparakis, M., Haase, I., & Nestle, F. O. (2021). Mechanisms regulating skin immunity and inflammation. *Nature Reviews. Immunology*, *14*(5), 289-301. https://doi.org/10.1038/nri3646

Pillai, S., Oresajo, C., & Hayward, J. (2005). Ultraviolet radiation and skin aging: Roles of reactive oxygen species, inflammation and protease activation, and strategies for prevention of inflammation-induced matrix degradation – a review. *International Journal of Cosmetic Science*, *27*(1), 17-34. https://doi.org/10.1111/j.1467-2494.2004.00241.x

Ramírez, E. R. S. (2021). Lo cuantitativo y lo cualitativo en la investigación científica educacional. Una visión desde la filosofía: The quantitative and the qualitative in

educational scientific research. A view from philosophy. *Revista Iberoamericana de Investigación en Educación*, *1*(1), Article 1.

Sutaria, N., Marani, M., Choi, J., Roh, Y. S., Parthasarathy, V., Deng, J., Bordeaux, Z. A., Taylor, M. T., Lee, K. K., Pritchard, T., Alajmi, A., Adawi, W., Semenov, Y. R., Alphonse, M. P., & Kwatra, S. G. (2022). Racial differences in dysregulation of the renin-angiotensin-aldosterone system in patients with prurigo nodularis. *Journal of Dermatological Science*, *105*(2), 130-136. https://doi.org/10.1016/j.jdermsci.2022.02.004

Vargas Cordero, Z. R. (2009). La Investigación aplicada: Una forma de conocer las realidades con evidencia científica. *Revista Educación*, *33*(1), 155. https://doi.org/10.15517/revedu.v33i1.538

Vega, A. C., Maguiña, J. L., Soto, A., Lama-Valdivia, J., & López, L. E. C. (2021). Estudios transversales: Cross-sectional studies. *Revista de la Facultad de Medicina Humana*, *21*(1), Article 1. https://doi.org/10.25176/RFMH.v21i1.3069

Vozmediano, J. M. F., & Hita, J. C. A. (2010). *Retinoides en dermatología*.

White, H., Sabarwal, S., & Unicef, O. of R.-I. (2016). *Diseño y métodos cuasiexperimentales* (Methodological Briefs) [Working paper]. https://EconPapers.repec.org/RePEc:ucf:metbri:metbri817

- **ANEXO A: FICHA DE DIAGNÓSTICO Y CONSENTIMIENTO INFORMADO**

# Ficha Técnica Estética

**DATOS PERSONALES:**

Nombres: _____
Edad : _____ Dirección: _____
Profesión: _____ Contacto: _____
Fototipo: _____ Grosor: _____ Biotipo cutáneo: _____
Motivo de consulta: _____

**DATOS MÉDICOS:**

FUM: _____ Menopausia ( ) ____ Embarazo ( ) _____Lactancia ( ) _____
Método anticonceptivo ( ) _____
Alergias alimentarias ( ) _____
Alergias a medicamentos ( ) _____
Enf autoinmune ( ) _____
¿Toma medicamentos? _____
¿Este medicamento es anticoagulante? ( )

**HÁBITOS:**

Horas de sueño: _____ Litros de agua / día: _____ Alcohol ( ) _____
Tabaco ( ) _____ Drogas ( ) _____
Deporte ( ) _____ Dieta ( ) _____

**RUTINA SKIN CARE:**

DÍA:

_____

_____

NOCHE:

_____

_____

**TRATAMIENTOS ESTÉTICOS ANTERIORES:**

Bótox ( ) _____ Rellenos ( ) _____ Radiofrecuencia ( ) _____

**TRATAMIENTO A REALIZAR:**

_____
_____

Yo, Selena Estefany Ortiz Abad, con número de cédula 1721986147, estudiante de Dermatocosmiatría de 4to semestre del Tecnológico San Antonio, declaro que he informado a la paciente _____ con número de cédula _____ los posibles efectos secundarios del tratamiento tales como: inflamación, hiperpigmentación, descamación e hipersensibilidad.

Firma del paciente: _____

Firma del estudiante: _____

**ANAMNESIS:** Tipo de cicatrización: _____

| | | |
|---|---|---|
| ( ) Pústula | ( ) Mácula | ( ) Poros dilatados |
| ( ) Comedón abierto | ( ) Melasma | ( ) Nevus |
| ( ) Comedón cerrado | ( ) Efélides | ( ) Millium |
| ( ) Quiste | ( ) Lentigo solar | ( ) Otros: _____ |
| ( ) Vesícula | ( ) Queratosis | |
| ( ) Habón | ( ) Eritema | |
| ( ) Flictena | ( ) Rosácea | |
| ( ) Nódulo | ( ) Telangiectasia | |
| ( ) Tumor | ( ) Costras | |
| ( ) Pápula | ( ) Cicatrices | |
| ( ) Placa | ( ) Lesiones pica hielo | |
| ( ) Parche | ( ) Úlceras | |
| ( ) Descamación | ( ) Arrugas | |

Clasificación Glogau: I ( ) II ( ) III ( ) IV ( )

**DERMAPEN:** FECHA:

Aguja # ___ Profundidad: _____ Velocidad: _____ Sesión #
Efectos secundarios: _____

FECHA:

Aguja # ___ Profundidad: _____ Velocidad: _____ Sesión #
Reacciones que tuvo la piel: _____

FECHA:

Aguja # ___ Profundidad: _____ Velocidad: _____ Sesión #
Reacciones que tuvo la piel: _____

FECHA:

Aguja # ___ Profundidad: _____ Velocidad: _____ Sesión #
Reacciones que tuvo la piel: _____

FECHA:

Aguja # ___ Profundidad: _____ Velocidad: _____ Sesión #
Reacciones que tuvo la piel: _____

FECHA:

Aguja # ___ Profundidad: _____ Velocidad: _____ Sesión #
Reacciones que tuvo la piel: _____

**RECOMENDACIONES DOMICILIARIAS:**

_____
_____
_____

| Fecha | Corneómetro | Medidas fotografía | Medidas analizador |
|---|---|---|---|
| | Oleosidad:<br>Hidratación:<br>Rugosidad: | Arruga 1:<br>Arruga 2:<br>Arruga 3:<br>Arruga 4: | Ancho: |
| | Oleosidad:<br>Hidratación:<br>Rugosidad: | Arruga 1:<br>Arruga 2:<br>Arruga 3:<br>Arruga 4: | Ancho: |
| | Oleosidad:<br>Hidratación:<br>Rugosidad: | Arruga 1:<br>Arruga 2:<br>Arruga 3:<br>Arruga 4: | Ancho: |
| | Oleosidad:<br>Hidratación:<br>Rugosidad: | Arruga 1:<br>Arruga 2:<br>Arruga 3:<br>Arruga 4: | Ancho: |
| | Oleosidad:<br>Hidratación:<br>Rugosidad: | Arruga 1:<br>Arruga 2:<br>Arruga 3:<br>Arruga 4: | Ancho: |
| | Oleosidad:<br>Hidratación:<br>Rugosidad: | Arruga 1:<br>Arruga 2:<br>Arruga 3:<br>Arruga 4: | Ancho: |



PACIENTE 1 - SESIÓN 2

Antes

Arruga 1: 12.91mm
Arruga 2: 9.42mm
Arruga 3: 5.63mm
Arruga 4: 4.75mm

Despues

Arruga 1: 11.82mm
Arruga 2: 6.28mm
Arruga 3: 5.25mm
Arruga 4: 3.78mm

Sesión 2

Antes



Despues



PACIENTE 1 - SESIÓN 3

Antes

Arruga 1: 12.91mm
Arruga 2: 9.42mm
Arruga 3: 5.63mm
Arruga 4: 4.75mm

Despues

Arruga 1: 11.82mm
Arruga 2: 6.28mm
Arruga 3: 5.25mm
Arruga 4: 3.78mm

Sesión 3

Antes



Despues





Despues



PACIENTE 1 - SESIÓN 4

Antes

Arruga 1: 13.08mm
Arruga 2: 9.54mm
Arruga 3: 6.52mm
Arruga 4: 8.30mm

Despues

Arruga 1: 12.56mm
Arruga 2: 7.79mm
Arruga 3: 2.88mm
Arruga 4: 8.23mm

Seción 4

Antes



Despues



PACIENTE 1 - SESIÓN 5

Antes

Arruga 1: 12.78mm
Arruga 2: 9.58mm
Arruga 3: 5.81mm
Arruga 4: 8.22mm

Despues

Arruga 1: 8.09mm
Arruga 2: 9.20mm
Arruga 3: 5.18mm
Arruga 4: 6.12mm

Seción 5

Antes



Despues



PACIENTE 1 - SESIÓN 6




Antes

Arruga 1: 13.05mm
Arruga 2: 6.83mm
Arruga 3: 8.53mm
Arruga 4: 8.36mm




Despues

Arruga 1: 9.72mm
Arruga 2: 5.19mm
Arruga 3: 3.43mm
Arruga 4: 4.38mm

Antes



Despues

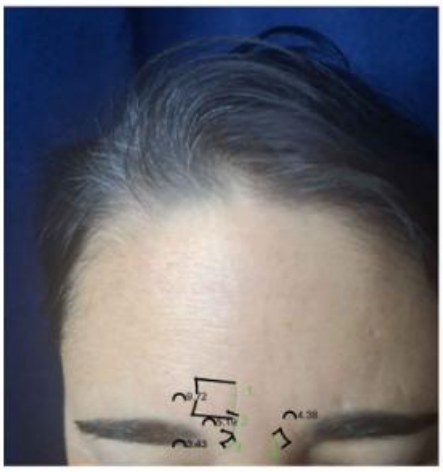

PACIENTE 2 - SESIÓN 1

Antes

Arruga 1: 18.36mm
Arruga 2: 20.46mm

Despues

Arruga 1: 11.13mm
Arruga 2: 15.04mm

Antes



Despues



PACIENTE 2 - SESIÓN 2

Antes

Arruga 1: 10.86mm

Arruga 2: 15.87mm

Despues

Arruga 1: 10.51 mm

Arruga 2: 10.21 mm

Sección 2

Antes

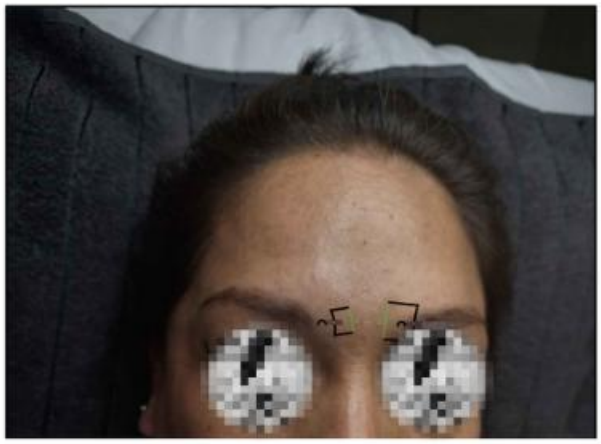

Despues



PACIENTE 2 - SESIÓN 3

Antes

Arruga 1: 14.51 mm

Arruga 2: 13.57mm

Despues

Arruga 1: 11.17mm

Arruga 2: 10.62mm

Sección 3

Antes





Despues



PACIENTE 2 - SESIÓN 4

Antes

Arruga 1: 18.36mm
Arruga 2: 17.70mm

Despues

Arruga 1: 8.29mm
Arruga 2: 15.54mm



Antes



Despues



PACIENTE 2 - SESIÓN 5

Antes

Arruga 1: 14.56mm
Arruga 2: 20.40mm

Despues

Arruga 1: 11.14mm
Arruga 2: 19.64mm

Antes



Despues





Despues



PACIENTE 2 - SESIÓN 6




COMPARATIVA GROSOR DE ARRUGA

Antes

Arruga 1: 9.75mm

Arruga 2: 16.31mm




COMPARATIVA GROSOR DE ARRUGA

Despues

Arruga 1: 4.80mm

Arruga 2: 8.16mm

Antes



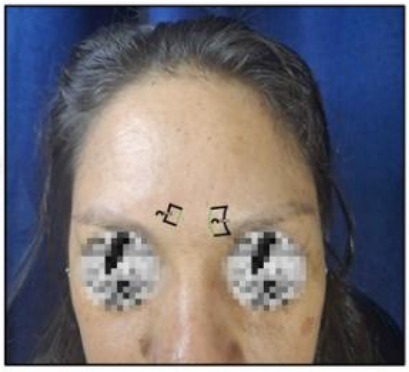

Despues



PACIENTE 3 - SESIÓN 1

Antes

Arruga 1: 21.73mm

Arruga 2: 21.83mm

Despues

Arruga 1: 16.92mm

Arruga 2: 18.15mm

Antes



Despues



PACIENTE 3 - SESIÓN 2

Antes

Arruga 1: 20.13mm

Arruga 2: 20.83mm

Despues

Arruga 1: 19.62mm

Arruga 2: 19.91mm

Antes



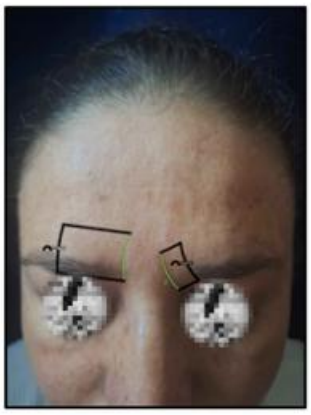

Despues



PACIENTE 3 - SESIÓN 3

Antes

Arruga 1: 13.58mm

Arruga 2: 16.17mm

Despues

Arruga 1: 12.16mm

Arruga 2: 13.72mm

Antes





Despues





## PACIENTE 3 - SESIÓN 4

Antes

Arruga 1: 10.38mm
Arruga 2: 16.57mm

Despues

Arruga 1: 7.51mm
Arruga 2: 16.01mm

Sesión 4

Antes



Despues



## PACIENTE 3 - SESIÓN 5

Antes

Arruga 1: 17.06mm
Arruga 2: 14.42mm

Despues

Arruga 1: 14.98mm
Arruga 2: 12.46mm

Sesión 5

Antes



Despues



PACIENTE 3 - SESIÓN 6

Antes




Arruga 1: 21.73mm

Arruga 1: 21.83mm

Despues




Arruga 1: 14.78mm

Arruga 1: 20.27mm

Antes



Despues

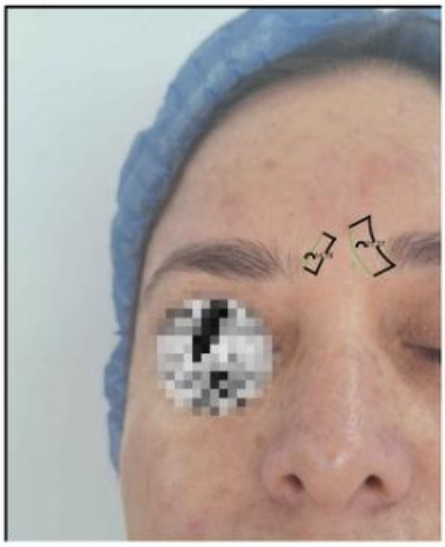

PACIENTE 4 - SESIÓN 1

Antes

Arruga 1: 13.64mm

Arruga 2: 9.01mm

Despues

Arruga 1: 6.96mm

Arruga 2: 7.56mm

Antes

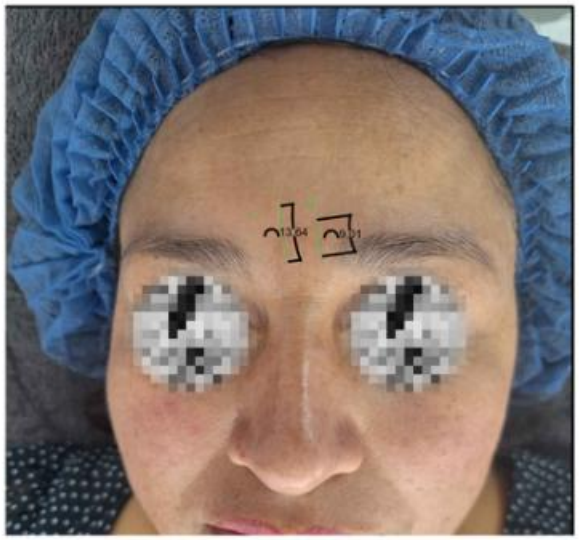

Despues



PACIENTE 4 - SESIÓN 2

Antes

Arruga 1: 12.25mm
Arruga 2: 9.00mm

Despues

Arruga 1: 6.75mm
Arruga 2: 7.79mm

Seción 2

Antes

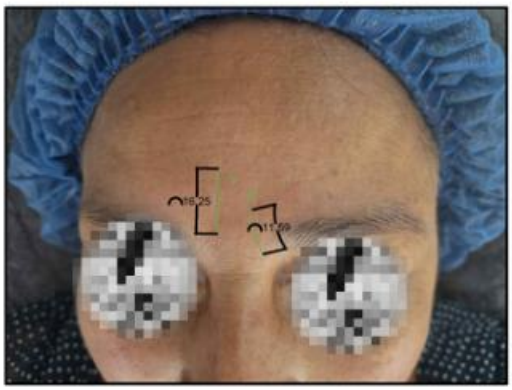

Despues



PACIENTE 4 - SESIÓN 3

Antes

Arruga 1: 12.41mm
Arruga 2: 8.30mm

Despues

Arruga 1: 5.16mm
Arruga 2: 5.47mm

Seción 3

Antes



Despues



PACIENTE 4 - SESIÓN 4

Antes

Arruga 1: 13.31mm

Arruga 2: 9.01mm

Despues

Arruga 1: 9.22mm

Arruga 2: 8.89mm

Antes




Despues




PACIENTE 4 - SESIÓN 5

Antes

Arruga 1: 12.64mm

Arruga 2: 7.64mm

Despues

Arruga 1: 9.17mm

Arruga 2: 6.43mm

Seción 5

Antes




Despues



PACIENTE 4 - SESIÓN 6

Antes

Despues




COMPARATIVA GROSOR DE ARRUGA

Arruga 1: 12.28mm

Arruga 2: 8.25mm




COMPARATIVA GROSOR DE ARRUGA

Arruga 1: 7.55mm

Arruga 2: 5.60mm

Seción 6

Antes




Despues




PACIENTE 5 - SESIÓN 1

Antes

Arruga 1:27.21mm

Arruga 2: 43.02mm

Arruga 3:23.22mm

Arruga 4: 22.39mm

Despues

Arruga 1: 22.33mm

Arruga 2: 26.58mm

Arruga 3: 14.90mm

Arruga 4:14.90mm

Seción 1

Antes



Despues





## PACIENTE 5 - SESIÓN 2

Antes

Arruga 1: 24.75mm
Arruga 2: 43.76mm
Arruga 3: 13.64mm
Arruga 4: 17.55mm

Despues

Arruga 1: 20.02mm
Arruga 2: 22.13mm
Arruga 3: 12.17mm
Arruga 4: 16.90mm

Sección 2

Antes





Despues





## PACIENTE 5 - SESIÓN 3

Antes

Arruga 1: 27.21mm
Arruga 2: 44.18mm
Arruga 3: 21.18mm
Arruga 4: 19.33mm

Despues

Arruga 1: 26.66mm
Arruga 2: 34.26mm
Arruga 3: 20.55mm
Arruga 4: 18.09mm

Sección 3

Antes



Despues



## PACIENTE 5 - SESIÓN 4

Antes

Arruga 1: 21.71mm
Arruga 2: 44.02mm
Arruga 3: 20.58mm
Arruga 4: 17.25mm

Despues

Arruga 1: 14.02mm
Arruga 2: 16.89mm
Arruga 3: 13.01mm
Arruga 4: 11.51mm

Sesión 4

Antes



Despues

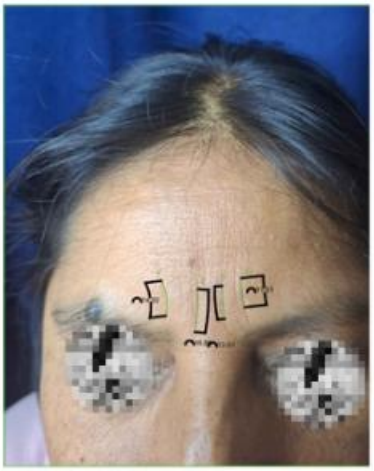

## PACIENTE 5 - SESIÓN 5

Antes

Arruga 1: 17.85mm
Arruga 1: 22.73mm
Arruga 1: 23.15mm
Arruga 1: 18.15mm

Despues

Arruga 1: 15.23mm
Arruga 1: 21.25mm
Arruga 1: 26.92mm
Arruga 1: 16.83mm

Sesión 5

Antes



Despues



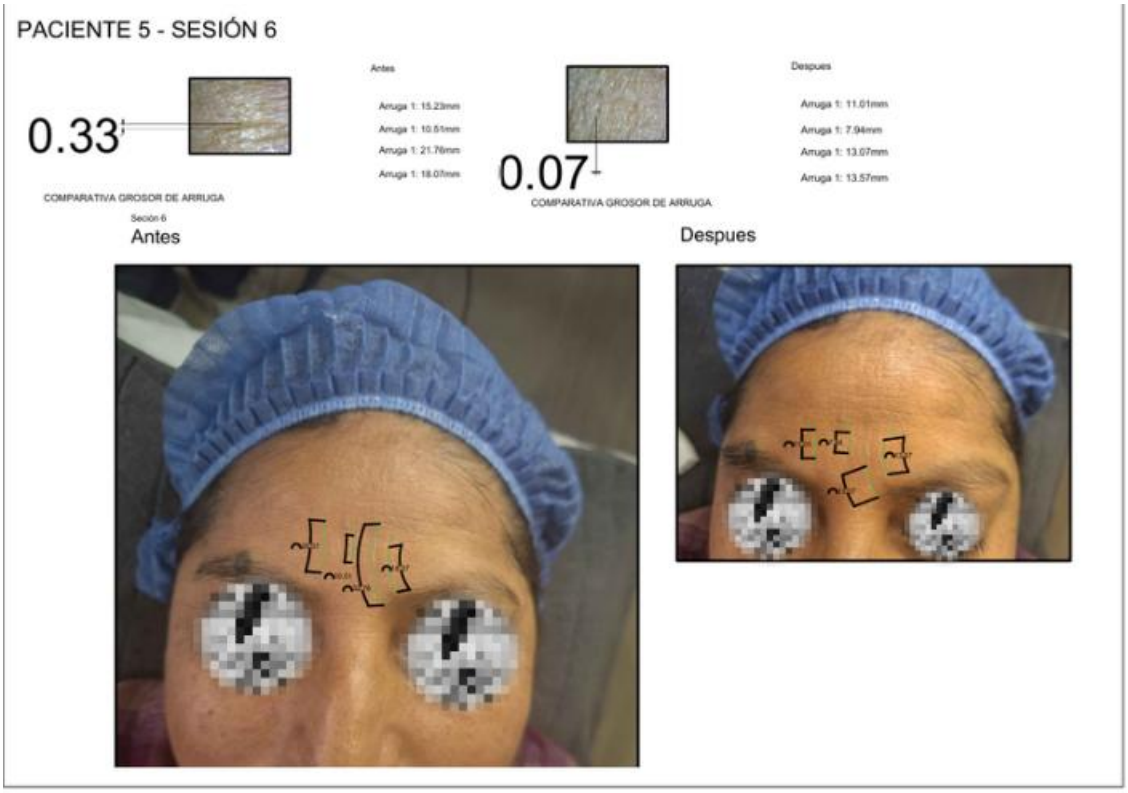
PACIENTE 5 - SESIÓN 6
0.33
COMPARATIVA GROSOR DE ARRUGA
Antes
Arruga 1: 15.23mm
Arruga 1: 10.51mm
Arruga 1: 21.76mm
Arruga 1: 18.07mm
0.07
COMPARATIVA GROSOR DE ARRUGA
Despues
Arruga 1: 11.01mm
Arruga 1: 7.94mm
Arruga 1: 13.07mm
Arruga 1: 13.57mm
Sesión 6
Antes
Despues


PACIENTE 6 - SESIÓN 1
Antes
Arruga 1: 20.17mm
Despues
Arruga 1: 14.45mm
Sesión 1
Antes
Despues

PACIENTE 6 - SESIÓN 2

Antes

Arruga 1: 22.21mm

Despues

Arruga 1: 26.39mm

Sesión 2

Antes



Despues



PACIENTE 6 - SESIÓN 3

Antes

Arruga 1: 26.70mm

Despues

Arruga 1: 15.81mm

Sesión 3

Antes



Despues



PACIENTE 6 - SESIÓN 4

Antes

Despues

Arruga 1: 15.22mm

Arruga 1: 12.26mm

Sección 4

Antes



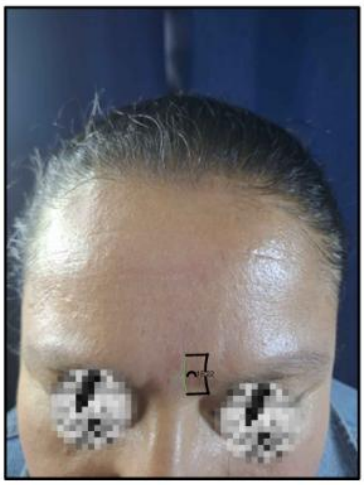

Despues

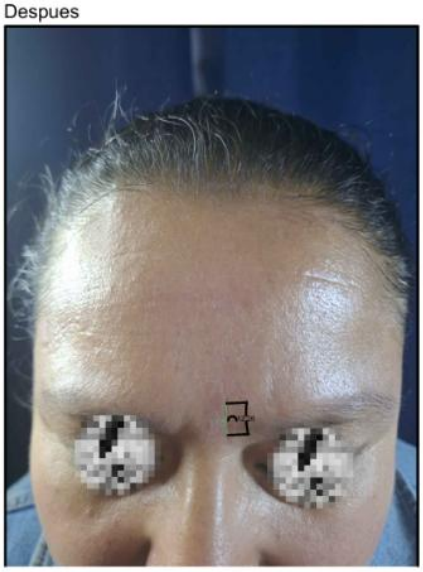

PACIENTE 6 - SESIÓN 5

Antes

Despues

Arruga 1: 22.40mm

Arruga 1: 11.43mm

Sección 5

Antes




Despues

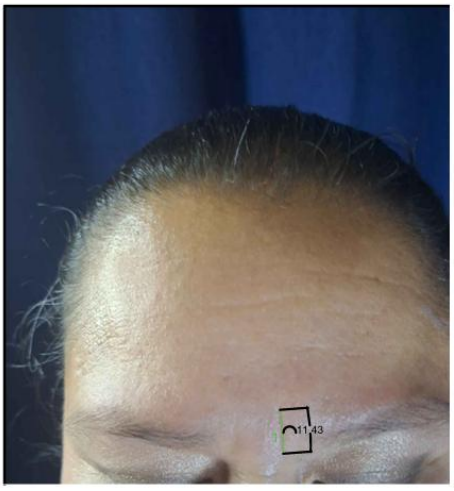

PACIENTE 6 - SESIÓN 6




COMPARATIVA GROSOR DE ARRUGA

Sesión 6

Antes

Arruga 1: 29.25mm




COMPARATIVA GROSOR DE ARRUGA

Despues

Arruga 1: 27.22mm

Antes

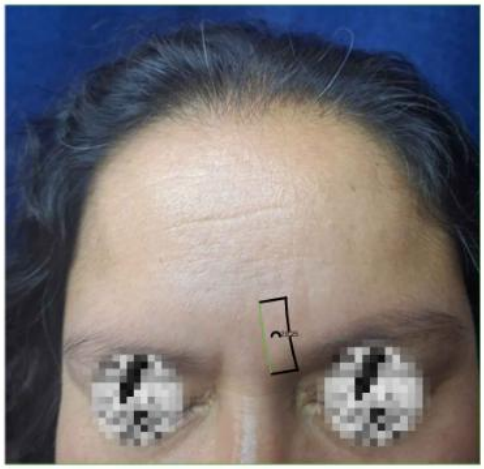

Despues



PACIENTE 7 - SESIÓN 1

Antes

Arruga 1: 27.99mm

Despues

Arruga 1: 21.32mm

Sesión 1

Antes



Despues

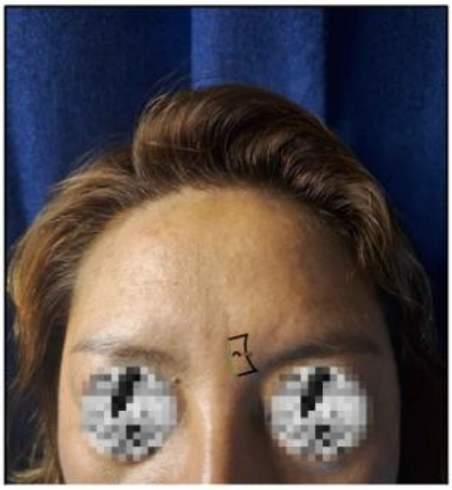

PACIENTE 7 - SESIÓN 2

Antes

Arruga 1: 18.28mm

Despues

Arruga 1: 11.84mm

Sesión 2

Antes

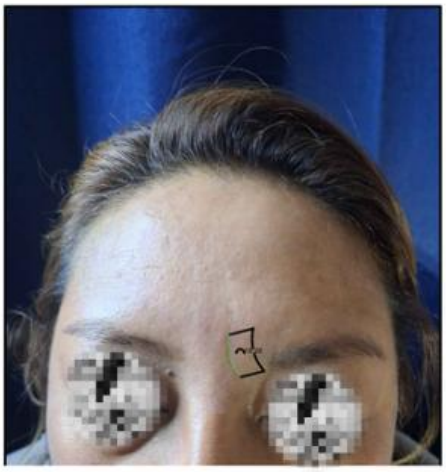

Despues

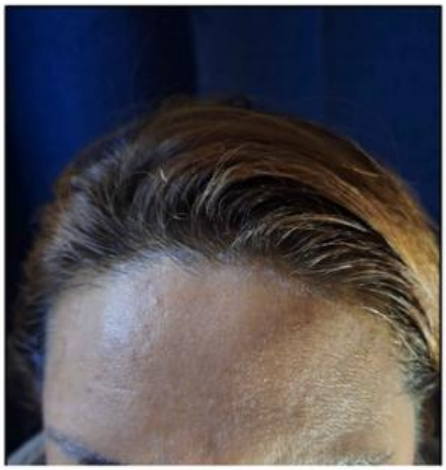

PACIENTE 7 - SESIÓN 3

Antes

Arruga 1: 10.45mm

Despues

Arruga 1: 8.9mm

Sesión 3

Antes



Despues



Antes



Despues



PACIENTE 7 - SESIÓN 4

Antes

Arruga 1: 18.36mm

Despues

Arruga 1: 9.31mm

Sesión 4

Antes



Despues



PACIENTE 7 - SESIÓN 5

Antes

Arruga 1: 17.42mm

Despues

Arruga 1: 13.31mm

Sesión 5

Antes



Despues



PACIENTE 7 - SESIÓN 6




COMPARATIVA GROSOR DE ARRUGA

Antes

Arruga 1: 15.66mm




COMPARATIVA GROSOR DE ARRUGA

Despues

Arruga 1: 7.27mm

Sesión 6

Antes



Despues

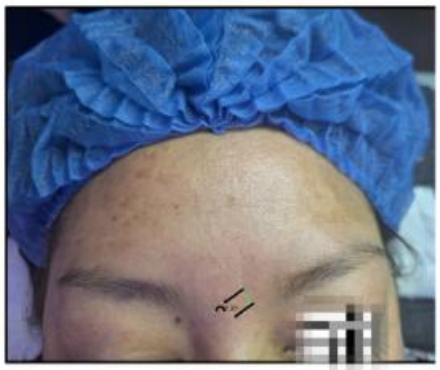

PACIENTE 8 - SESIÓN 1

Antes

Arruga 1: 29.16mm

Despues

Arruga 1: 17.74mm

Sesión 7

Antes

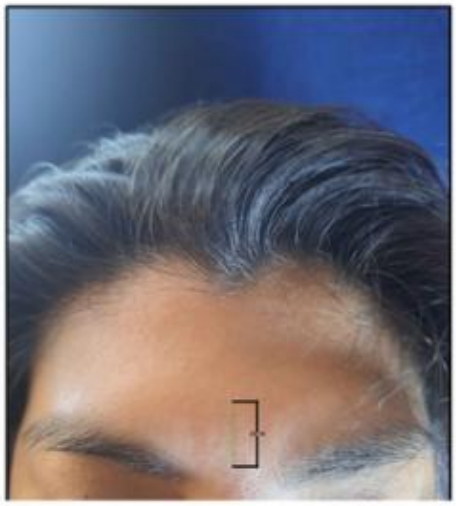

Despues

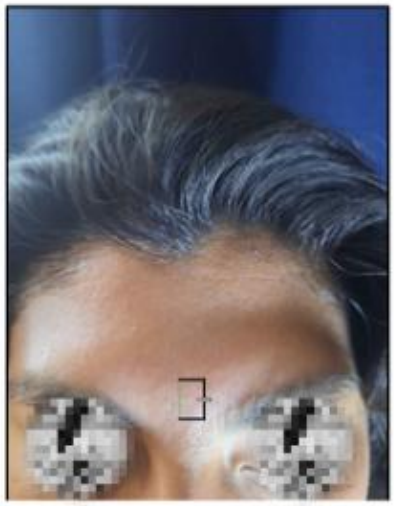

PACIENTE 8 - SESIÓN 2

Antes

Arruga 1: 21.25mm

Despues

Arruga 1: 14.77mm

Sección 2

Antes

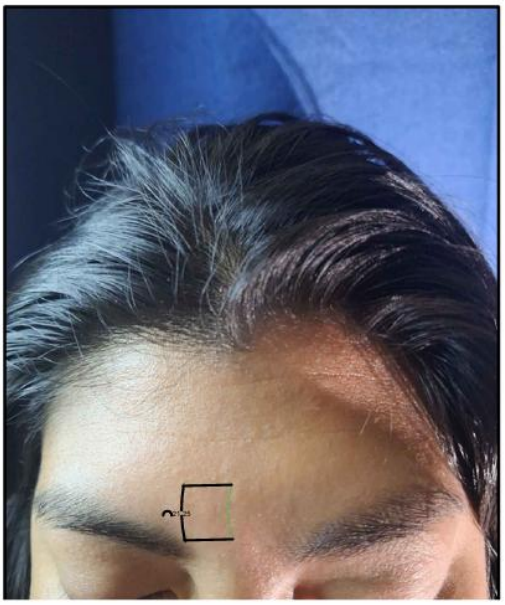

Despues

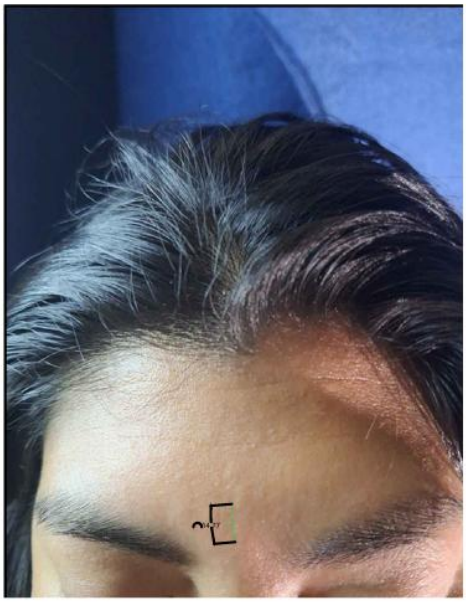

PACIENTE 8 - SESIÓN 3

Antes

Arruga 1: 27.12mm

Despues

Arruga 1: 14.64mm

Antes



Despues



PACIENTE 8 - SESIÓN 4

Antes

Arruga 1: 21.80mm

Despues

Arruga 1: 16.16mm

Antes

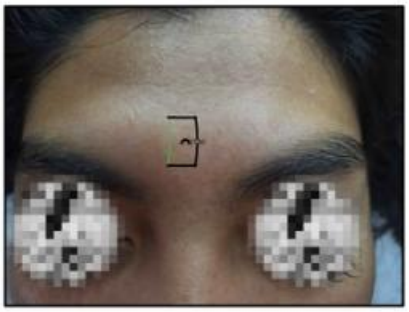

Despues



PACIENTE 8 - SESIÓN 5

Antes

Arruga 1: 32.78mm

Despues

Arruga 1: 19.06mm

Antes



Despues



PACIENTE 8 - SESIÓN 6




Antes

Arruga 1: 15.96mm




Despues

Arruga 1: 13.85mm





PACIENTE 9 - SESIÓN 1

Antes

Arruga 1: 21.27mm

Antes



Despues

Arruga 1: 17mm

Despues

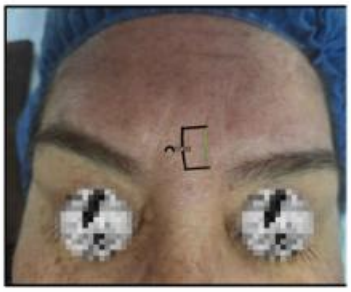

PACIENTE 9 - SESIÓN 2

Antes

Arruga 1: 15.17mm

Despues

Arruga 1: 12.20mm

Sección 2

Antes

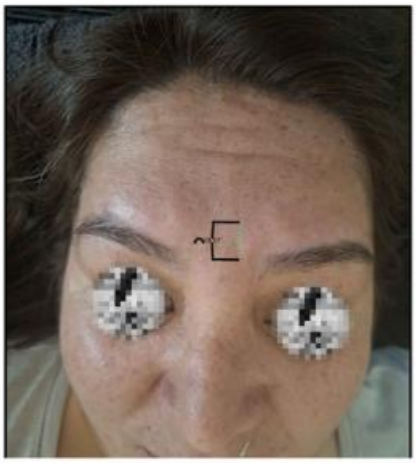

Despues



PACIENTE 9 - SESIÓN 3

Antes

Arruga 1: 22.80mm

Despues

Arruga 1: 20.10mm

Sección 3

Antes

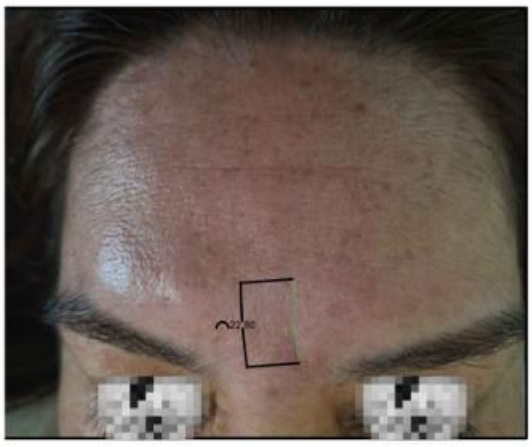

Despues

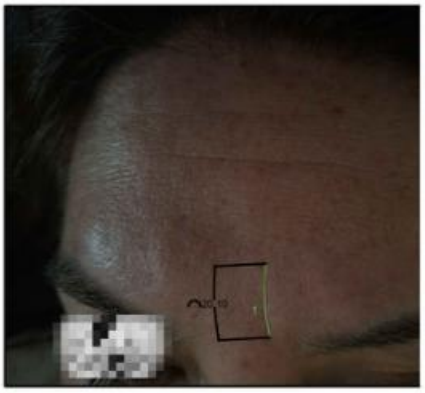

PACIENTE 9 - SESIÓN 4

Antes

Arruga 1: 15.32mm

Despues

Arruga 1: 12.13mm

Sesión 4

Antes





Despues





PACIENTE 9 - SESIÓN 5

Antes

Arruga 1: 18.62mm

Despues

Arruga 1: 14.49mm

Sesión 5

Antes

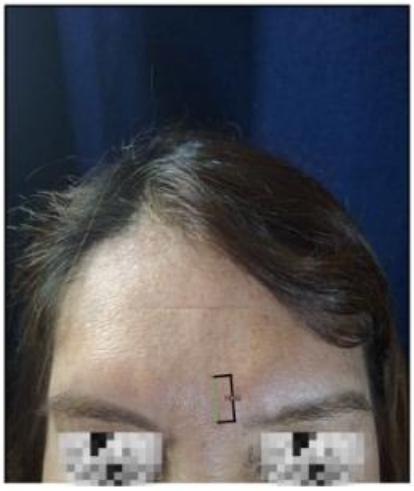

Despues



PACIENTE 9 - SESIÓN 6

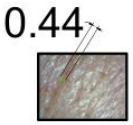


COMPARATIVA GROSOR DE ARRUGA

Seción 6

Antes

Arruga 1: 20.83mm




Despues

Arruga 1: 12.60mm

COMPARATIVA GROSOR DE ARRUGA

Despues

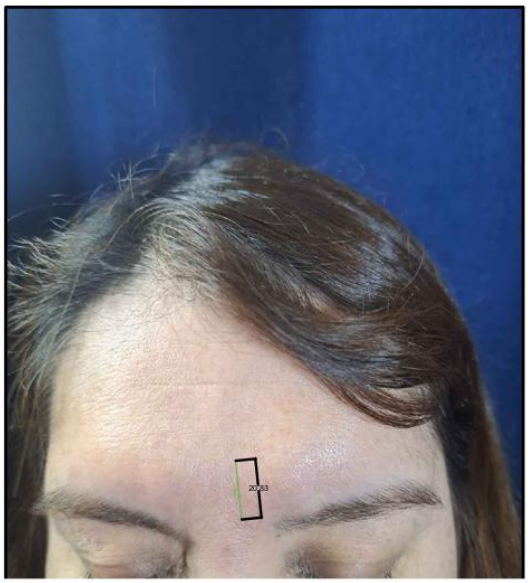



PACIENTE 10 - SESIÓN 1

Antes

Arruga 1: 12.76mm

Despues

Arruga 1: 10.46mm

Antes



Despues



PACIENTE 10 - SESIÓN 2

Antes

Arruga 1: 14.18mm

Despues

Arruga 1: 10.73mm

Seción 2

Antes



Despues



PACIENTE 10 - SESIÓN 3

Antes

Arruga 1: 15.97mm

Despues

Arruga 1: 14.01mm

Seción 3

Antes




Despues



PACIENTE 10 - SESIÓN 4

Antes

Arruga 1: 12.09mm

Despues

Arruga 1: 10.92mm

Sesión 4

Antes



Despues

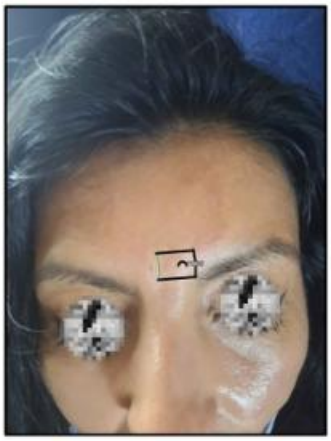

PACIENTE 10 - SESIÓN 5

Antes

Arruga 1: 15.84mm

Despues

Arruga 1: 8.22mm

Sesión 5

Antes



Despues



PACIENTE 10 - SESIÓN 6




Antes

Arruga 1: 10.43mm




Despues

Arruga 1: 5.55mm

Sección 6

Antes



Despues



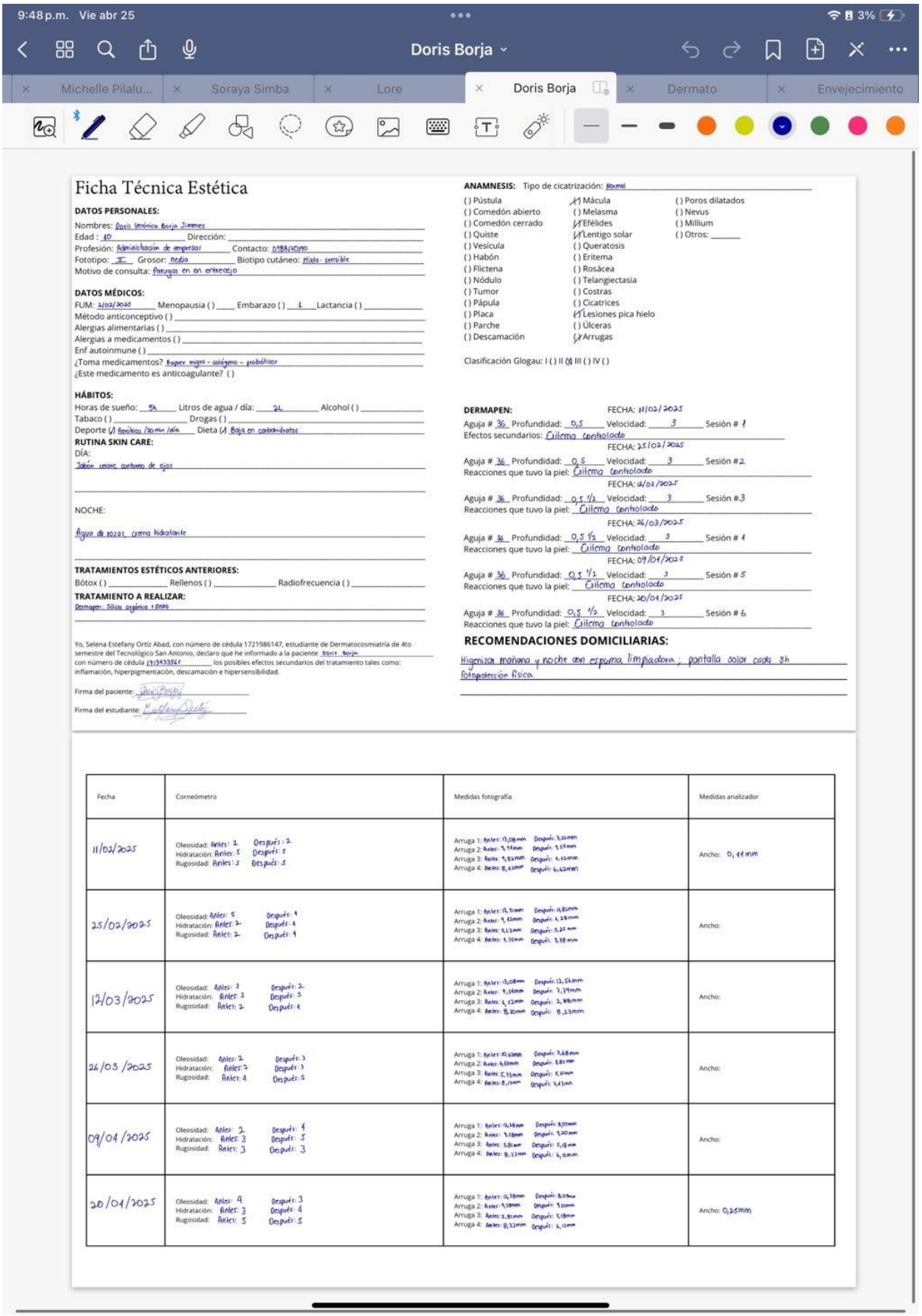

# Ficha Técnica Estética

**DATOS PERSONALES:**

Nombres: Doris Veronica Borja Jimenez
Edad : 40 Dirección:
Profesión: Administración de empresas Contacto: 0988230390
Fototipo: II Grosor: medio Biotipo cutáneo: Mixta- sensible
Motivo de consulta: Arrugas en en entrecejo

**DATOS MÉDICOS:**

FUM: 2/02/2025 Menopausia ( ) ____ Embarazo ( ) ____ Lactancia ( )
Método anticonceptivo ( )
Alergias alimentarias ( )
Alergias a medicamentos ( )
Enf autoinmune ( )
¿Toma medicamentos? Bupren migra - colágeno - probióticos
¿Este medicamento es anticoagulante? ( )

**HÁBITOS:**

Horas de sueño: 5h Litros de agua / día: 2L Alcohol ( )
Tabaco ( ) Drogas ( )
Deporte (x) Bicicleta 30 min /día Dieta (x) Baja en carbohidratos

**RUTINA SKIN CARE:**

DÍA:
Jabón cerave, contorno de ojos

NOCHE:

Agua de rosas, crema hidratante

**TRATAMIENTOS ESTÉTICOS ANTERIORES:**

Bótox ( ) Rellenos ( ) Radiofrecuencia ( )

**TRATAMIENTO A REALIZAR:**

Dermapen: Silicio orgánico + DMAE

Yo, Selena Estefany Ortiz Abad, con número de cédula 1721986147, estudiante de Dermatocosmiatría de 4to semestre del Tecnológico San Antonio, declaro que he informado a la paciente Doris Borja con número de cédula 1713433567 los posibles efectos secundarios del tratamiento tales como: inflamación, hiperpigmentación, descamación e hipersensibilidad.

Firma del paciente:

Firma del estudiante:

**ANAMNESIS:** Tipo de cicatrización: Normal

| | | |
|---|---|---|
| ( ) Pústula | (x) Mácula | ( ) Poros dilatados |
| ( ) Comedón abierto | ( ) Melasma | ( ) Nevus |
| ( ) Comedón cerrado | (x) Efélides | ( ) Millium |
| ( ) Quiste | (x) Lentigo solar | ( ) Otros: ____ |
| ( ) Vesícula | ( ) Queratosis | |
| ( ) Habón | ( ) Eritema | |
| ( ) Flictena | ( ) Rosácea | |
| ( ) Nódulo | ( ) Telangiectasia | |
| ( ) Tumor | ( ) Costras | |
| ( ) Pápula | ( ) Cicatrices | |
| ( ) Placa | (x) Lesiones pica hielo | |
| ( ) Parche | ( ) Úlceras | |
| ( ) Descamación | (x) Arrugas | |

Clasificación Glogau: I ( ) II (x) III ( ) IV ( )

**DERMAPEN:**

FECHA: 11/02/2025
Aguja # 36 Profundidad: 0,5 Velocidad: 3 Sesión # 1
Efectos secundarios: Eritema controlado

FECHA: 25/02/2025
Aguja # 36 Profundidad: 0,5 Velocidad: 3 Sesión # 2
Reacciones que tuvo la piel: Eritema controlado

FECHA: 12/03/2025
Aguja # 36 Profundidad: 0,5 1/2 Velocidad: 3 Sesión # 3
Reacciones que tuvo la piel: Eritema controlado

FECHA: 26/03/2025
Aguja # 36 Profundidad: 0,5 1/2 Velocidad: 3 Sesión # 4
Reacciones que tuvo la piel: Eritema controlado

FECHA: 09/04/2025
Aguja # 36 Profundidad: 0,5 1/2 Velocidad: 3 Sesión # 5
Reacciones que tuvo la piel: Eritema controlado

FECHA: 20/04/2025
Aguja # 36 Profundidad: 0,5 1/2 Velocidad: 3 Sesión # 6
Reacciones que tuvo la piel: Eritema controlado

**RECOMENDACIONES DOMICILIARIAS:**

Higienizar mañana y noche con espuma limpiadora ; pantalla solar cada 3h fotoprotección física.

| Fecha | Corneómetro | Medidas fotografía | Medidas analizador |
|---|---|---|---|
| 11/02/2025 | Oleosidad: Antes: 2 Después: 2<br>Hidratación: Antes: 5 Después: 5<br>Rugosidad: Antes: 5 Después: 5 | Arruga 1: Antes: 0,08 mm Después: 3,22 mm<br>Arruga 2: Antes: 5,14 mm Después: 7,57 mm<br>Arruga 3: Antes: 3,82 mm Después: 4,43 mm<br>Arruga 4: Antes: 8,42 mm Después: 6,62 mm | Ancho: 0, 44 mm |
| 25/02/2025 | Oleosidad: Antes: 5 Después: 4<br>Hidratación: Antes: 2 Después: 4<br>Rugosidad: Antes: 2 Después: 4 | Arruga 1: Antes: 0, 11 mm Después: 4,82 mm<br>Arruga 2: Antes: 4, 42 mm Después: 4, 28 mm<br>Arruga 3: Antes: 5,43 mm Después: 3,25 mm<br>Arruga 4: Antes: 4, 15 mm Después: 3,38 mm | Ancho: |
| 12/03/2025 | Oleosidad: Antes: 3 Después: 2<br>Hidratación: Antes: 3 Después: 5<br>Rugosidad: Antes: 2 Después: 4 | Arruga 1: Antes: 0,08 mm Después: 12, 56 mm<br>Arruga 2: Antes: 9, 48 mm Después: 7, 39 mm<br>Arruga 3: Antes: 4, 42 mm Después: 2, 88 mm<br>Arruga 4: Antes: 8, 10 mm Después: 8, 33 mm | Ancho: |
| 26/03/2025 | Oleosidad: Antes: 2 Después: 3<br>Hidratación: Antes: 2 Después: 3<br>Rugosidad: Antes: 4 Después: 5 | Arruga 1: Antes: 10, 48 mm Después: 7,68 mm<br>Arruga 2: Antes: 4,68 mm Después: 2,87 mm<br>Arruga 3: Antes: 5, 33 mm Después: 2, 41 mm<br>Arruga 4: Antes: 8, 1 mm Después: 3, 43 mm | Ancho: |
| 09/04/2025 | Oleosidad: Antes: 2 Después: 4<br>Hidratación: Antes: 3 Después: 5<br>Rugosidad: Antes: 3 Después: 3 | Arruga 1: Antes: 0, 48 mm Después: 8,07 mm<br>Arruga 2: Antes: 3, 18 mm Después: 3,30 mm<br>Arruga 3: Antes: 5,81 mm Después: 5, 9 mm<br>Arruga 4: Antes: 8, 12 mm Después: 6, 0 mm | Ancho: |
| 20/04/2025 | Oleosidad: Antes: 4 Después: 3<br>Hidratación: Antes: 3 Después: 4<br>Rugosidad: Antes: 5 Después: 5 | Arruga 1: Antes: 0, 78 mm Después: 8,07 mm<br>Arruga 2: Antes: 3, 18 mm Después: 3,30 mm<br>Arruga 3: Antes: 5,81 mm Después: 5, 18 mm<br>Arruga 4: Antes: 8, 12 mm Después: 6, 12 mm | Ancho: 0,25 mm |

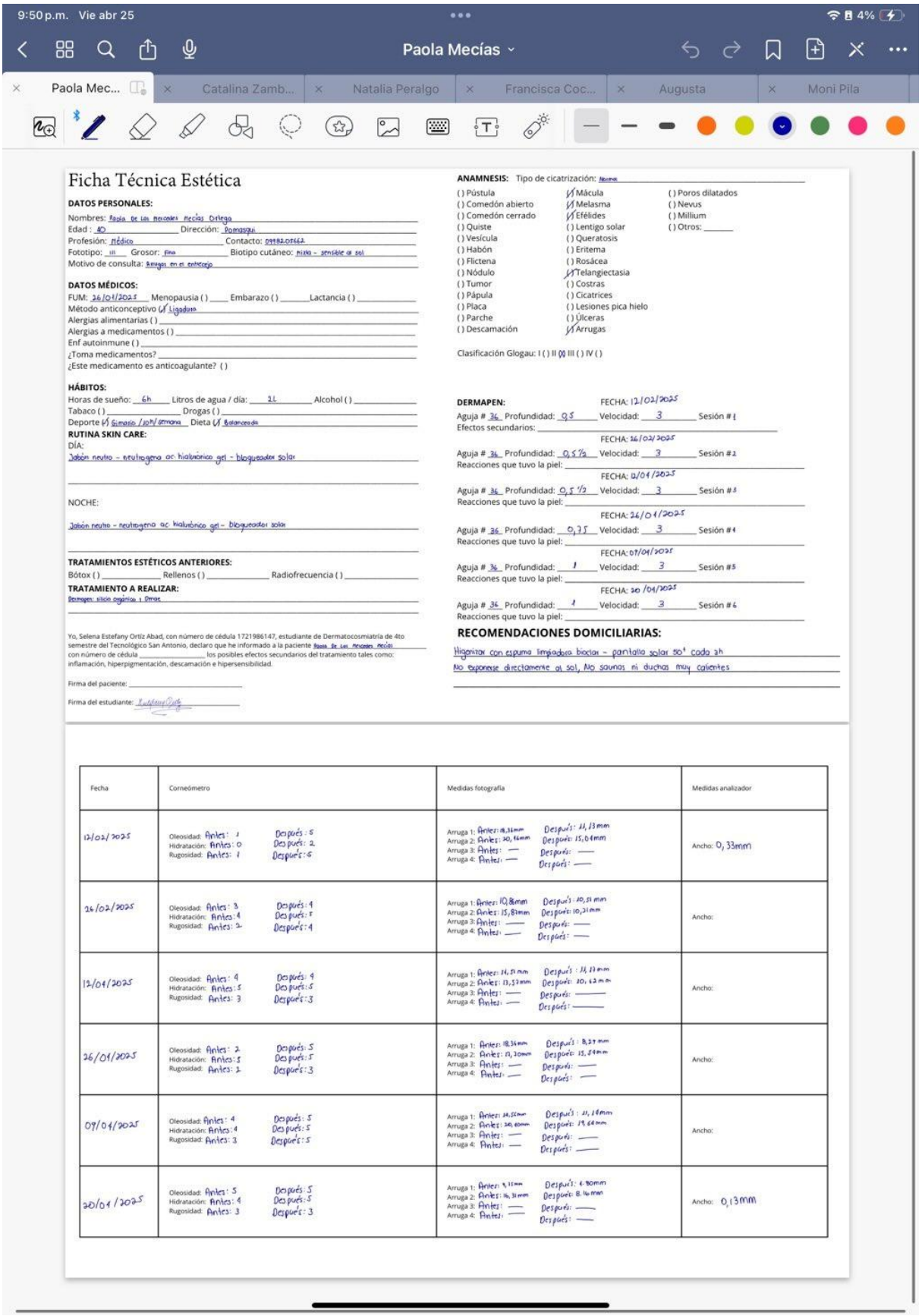

# Ficha Técnica Estética

**DATOS PERSONALES:**

Nombres: Paola De Los Mercedes Mecías Ortega
Edad: 40 Dirección: Pomasqui
Profesión: Médico Contacto: 0998205662
Fototipo: III Grosor: Fino Biotipo cutáneo: Mixta - sensible al sol
Motivo de consulta: Arrugas en el entrecejo

**DATOS MÉDICOS:**

FUM: 26/01/2025 Menopausia ( ) Embarazo ( ) Lactancia ( )
Método anticonceptivo (✓) Ligadura
Alergias alimentarias ( )
Alergias a medicamentos ( )
Enf autoinmune ( )
¿Toma medicamentos?
¿Este medicamento es anticoagulante? ( )

**HÁBITOS:**

Horas de sueño: 6h Litros de agua / día: 2L Alcohol ( )
Tabaco ( ) Drogas ( )
Deporte (✓) Gimnasio / 10h/ semana Dieta (✓) Balanceada

**RUTINA SKIN CARE:**

DÍA:
Jabón neutro - neutrogena ac hialurónico gel - bloqueador solar

NOCHE:

Jabón neutro - neutrogena ac hialurónico gel - bloqueador solar

**TRATAMIENTOS ESTÉTICOS ANTERIORES:**

Bótox ( ) Rellenos ( ) Radiofrecuencia ( )

**TRATAMIENTO A REALIZAR:**

Dermapen: silicio orgánico + Dmae

Yo, Selena Estefany Ortiz Abad, con número de cédula 1721986147, estudiante de Dermatocosmiatría de 4to semestre del Tecnológico San Antonio, declaro que he informado a la paciente Paola De Los Mercedes Mecías con número de cédula _____ los posibles efectos secundarios del tratamiento tales como: inflamación, hiperpigmentación, descamación e hipersensibilidad.

Firma del paciente:

Firma del estudiante:

**ANAMNESIS:** Tipo de cicatrización: Normal

| | | |
|---|---|---|
| ( ) Pústula | (✓) Mácula | ( ) Poros dilatados |
| ( ) Comedón abierto | (✓) Melasma | ( ) Nevus |
| ( ) Comedón cerrado | (✓) Efélides | ( ) Millium |
| ( ) Quiste | ( ) Lentigo solar | ( ) Otros: _____ |
| ( ) Vesícula | ( ) Queratosis | |
| ( ) Habón | ( ) Eritema | |
| ( ) Flictena | ( ) Rosácea | |
| ( ) Nódulo | (✓) Telangiectasia | |
| ( ) Tumor | ( ) Costras | |
| ( ) Pápula | ( ) Cicatrices | |
| ( ) Placa | ( ) Lesiones pica hielo | |
| ( ) Parche | ( ) Úlceras | |
| ( ) Descamación | (✓) Arrugas | |

Clasificación Glogau: I ( ) II (X) III ( ) IV ( )

**DERMAPEN:**

FECHA: 12/02/2025
Aguja # 36 Profundidad: 0,5 Velocidad: 3 Sesión # 1
Efectos secundarios:

FECHA: 26/02/2025
Aguja # 36 Profundidad: 0,5 ½ Velocidad: 3 Sesión # 2
Reacciones que tuvo la piel:

FECHA: 12/04/2025
Aguja # 36 Profundidad: 0,5 ½ Velocidad: 3 Sesión # 3
Reacciones que tuvo la piel:

FECHA: 26/04/2025
Aguja # 36 Profundidad: 0,75 Velocidad: 3 Sesión # 4
Reacciones que tuvo la piel:

FECHA: 07/04/2025
Aguja # 36 Profundidad: 1 Velocidad: 3 Sesión # 5
Reacciones que tuvo la piel:

FECHA: 20 /04/2025
Aguja # 36 Profundidad: 1 Velocidad: 3 Sesión # 6
Reacciones que tuvo la piel:

**RECOMENDACIONES DOMICILIARIAS:**

Higanizar con espuma limpiadora biocian - pantalla solar 50+ cada 2h
No exponerse directamente al sol, No saunas ni duchas muy calientes

| Fecha | Corneómetro | Medidas fotografía | Medidas analizador |
|---|---|---|---|
| 12/02/2025 | Oleosidad: Antes: 1 Después: 5<br>Hidratación: Antes: 0 Después: 2<br>Rugosidad: Antes: 1 Después: 6 | Arruga 1: Antes: 18,34mm Después: 11,13mm<br>Arruga 2: Antes: 20,16mm Después: 15,04mm<br>Arruga 3: Antes: — Después: —<br>Arruga 4: Antes: — Después: — | Ancho: 0,33mm |
| 26/02/2025 | Oleosidad: Antes: 3 Después: 4<br>Hidratación: Antes: 4 Después: 5<br>Rugosidad: Antes: 2 Después: 4 | Arruga 1: Antes: 10,86mm Después: 10,51 mm<br>Arruga 2: Antes: 15,81mm Después: 10,21mm<br>Arruga 3: Antes: — Después: —<br>Arruga 4: Antes: — Después: — | Ancho: |
| 12/04/2025 | Oleosidad: Antes: 4 Después: 4<br>Hidratación: Antes: 5 Después: 5<br>Rugosidad: Antes: 3 Después: 3 | Arruga 1: Antes: 14,51 mm Después: 11,13 mm<br>Arruga 2: Antes: 13,53mm Después: 10,62 mm<br>Arruga 3: Antes: — Después: —<br>Arruga 4: Antes: — Después: — | Ancho: |
| 26/04/2025 | Oleosidad: Antes: 2 Después: 5<br>Hidratación: Antes: 5 Después: 5<br>Rugosidad: Antes: 2 Después: 3 | Arruga 1: Antes: 18,34mm Después: 8,27 mm<br>Arruga 2: Antes: 17,20mm Después: 15,24mm<br>Arruga 3: Antes: — Después: —<br>Arruga 4: Antes: — Después: — | Ancho: |
| 09/04/2025 | Oleosidad: Antes: 4 Después: 5<br>Hidratación: Antes: 4 Después: 5<br>Rugosidad: Antes: 3 Después: 5 | Arruga 1: Antes: 14,55mm Después: 11,19mm<br>Arruga 2: Antes: 20,80mm Después: 19,64mm<br>Arruga 3: Antes: — Después: —<br>Arruga 4: Antes: — Después: — | Ancho: |
| 20/04/2025 | Oleosidad: Antes: 5 Después: 5<br>Hidratación: Antes: 4 Después: 5<br>Rugosidad: Antes: 3 Después: 3 | Arruga 1: Antes: 9,15mm Después: 6,80mm<br>Arruga 2: Antes: 16,31mm Después: 8,16mm<br>Arruga 3: Antes: — Después: —<br>Arruga 4: Antes: — Después: — | Ancho: 0,13mm |

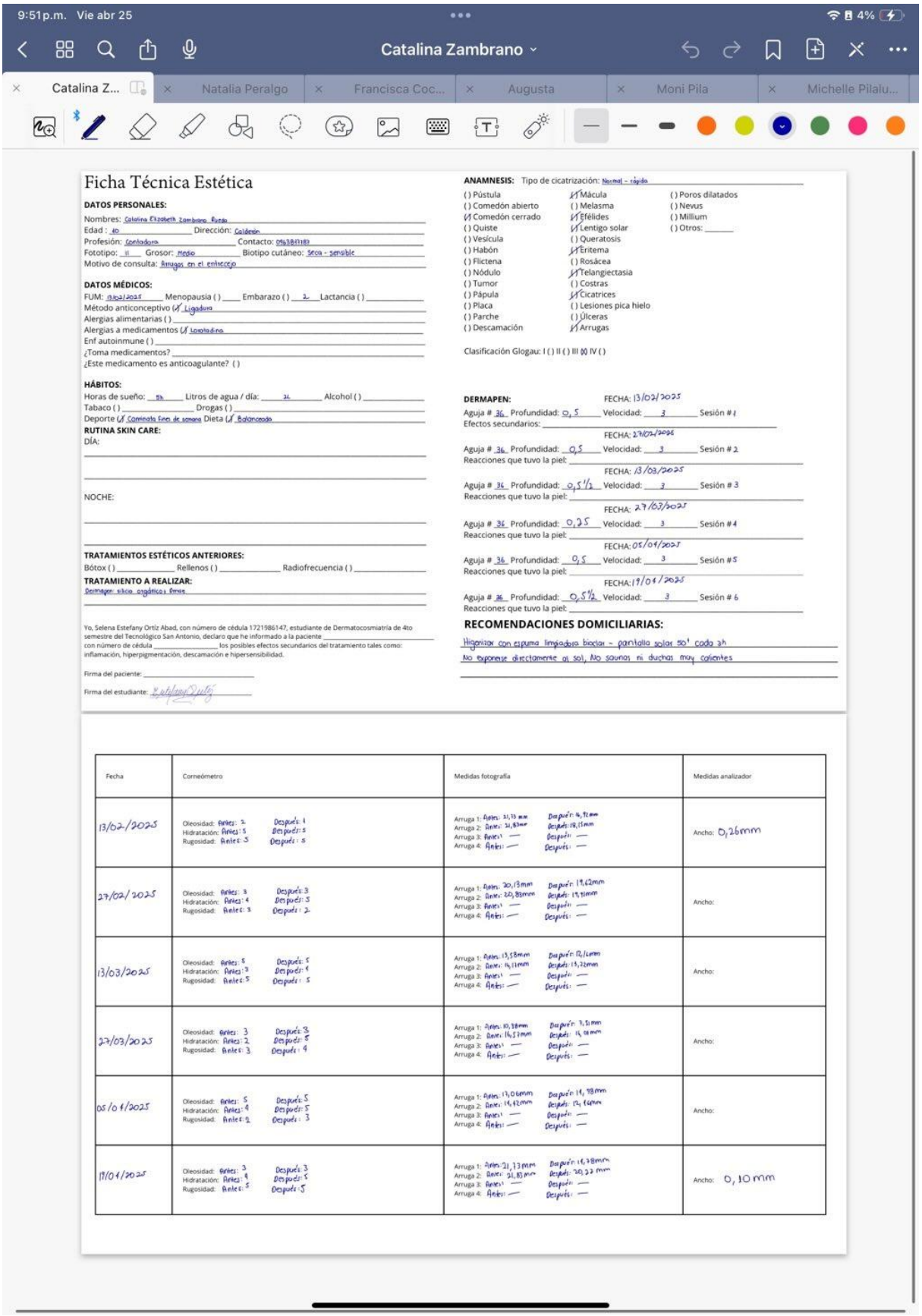

# Ficha Técnica Estética

**DATOS PERSONALES:**

Nombres: Catalina Elizabeth Zambrano Ruano
Edad : 40 Dirección: Calderón
Profesión: Contadora Contacto: 0963877383
Fototipo: II Grosor: Medio Biotipo cutáneo: Seca - sensible
Motivo de consulta: Arrugas en el entrecejo

**DATOS MÉDICOS:**

FUM: 13/02/2025 Menopausia ( ) Embarazo ( ) 2 Lactancia ( )
Método anticonceptivo (✓ Ligadura
Alergias alimentarias ( )
Alergias a medicamentos (✓ Loratadina
Enf autoinmune ( )
¿Toma medicamentos?
¿Este medicamento es anticoagulante? ( )

**HÁBITOS:**

Horas de sueño: 5h Litros de agua / día: 2L Alcohol ( )
Tabaco ( ) Drogas ( )
Deporte (✓ Caminata fines de semana Dieta (✓ Balanceada

**RUTINA SKIN CARE:**

DÍA:

NOCHE:

**TRATAMIENTOS ESTÉTICOS ANTERIORES:**

Bótox ( ) Rellenos ( ) Radiofrecuencia ( )

**TRATAMIENTO A REALIZAR:**

Dermapen: vicio orgánico, Ormis

Yo, Selena Estefany Ortiz Abad, con número de cédula 1721986147, estudiante de Dermatocosmiatría de 4to semestre del Tecnológico San Antonio, declaro que he informado a la paciente con número de cédula los posibles efectos secundarios del tratamiento tales como: inflamación, hiperpigmentación, descamación e hipersensibilidad.

Firma del paciente:

Firma del estudiante:

**ANAMNESIS:** Tipo de cicatrización: Normal - rápida

| | | |
|---|---|---|
| ( ) Pústula | ✓ Mácula | ( ) Poros dilatados |
| ( ) Comedón abierto | ( ) Melasma | ( ) Nevus |
| ✓ Comedón cerrado | ✓ Efélides | ( ) Millium |
| ( ) Quiste | ✓ Lentigo solar | ( ) Otros: |
| ( ) Vesícula | ( ) Queratosis | |
| ( ) Habón | ✓ Eritema | |
| ( ) Flictena | ( ) Rosácea | |
| ( ) Nódulo | ✓ Telangiectasia | |
| ( ) Tumor | ( ) Costras | |
| ( ) Pápula | ✓ Cicatrices | |
| ( ) Placa | ( ) Lesiones pica hielo | |
| ( ) Parche | ( ) Úlceras | |
| ( ) Descamación | ✓ Arrugas | |

Clasificación Glogau: I ( ) II ( ) III (X) IV ( )

**DERMAPEN:**

FECHA: 13/02/2025
Aguja # 36 Profundidad: 0,5 Velocidad: 3 Sesión # 1
Efectos secundarios:

FECHA: 27/02/2025
Aguja # 36 Profundidad: 0,5 Velocidad: 3 Sesión # 2
Reacciones que tuvo la piel:

FECHA: 13/03/2025
Aguja # 36 Profundidad: 0,5 1/2 Velocidad: 3 Sesión # 3
Reacciones que tuvo la piel:

FECHA: 27/03/2025
Aguja # 36 Profundidad: 0,25 Velocidad: 3 Sesión # 4
Reacciones que tuvo la piel:

FECHA: 05/04/2025
Aguja # 36 Profundidad: 0,5 Velocidad: 3 Sesión # 5
Reacciones que tuvo la piel:

FECHA: 19/04/2025
Aguja # 36 Profundidad: 0,5 1/2 Velocidad: 3 Sesión # 6
Reacciones que tuvo la piel:

**RECOMENDACIONES DOMICILIARIAS:**

Higienizar con espuma limpiadora bioclar - pantalla solar 50+ cada 3h
No exponerse directamente al sol, No saunas ni duchas muy calientes

| Fecha | Corneómetro | Medidas fotografía | Medidas analizador |
|---|---|---|---|
| 13/02/2025 | Oleosidad: Antes: 2 Después: 4<br>Hidratación: Antes: 5 Después: 5<br>Rugosidad: Antes: 3 Después: 5 | Arruga 1: Antes: 21,13 mm Después: 19,72 mm<br>Arruga 2: Antes: 21,83mm Después: 18,15mm<br>Arruga 3: Antes: — Después: —<br>Arruga 4: Antes: — Después: — | Ancho: 0,26mm |
| 27/02/2025 | Oleosidad: Antes: 3 Después: 3<br>Hidratación: Antes: 4 Después: 3<br>Rugosidad: Antes: 3 Después: 2 | Arruga 1: Antes: 20,13mm Después: 19,42mm<br>Arruga 2: Antes: 20,83mm Después: 19,51mm<br>Arruga 3: Antes: — Después: —<br>Arruga 4: Antes: — Después: — | Ancho: |
| 13/03/2025 | Oleosidad: Antes: 5 Después: 5<br>Hidratación: Antes: 3 Después: 4<br>Rugosidad: Antes: 5 Después: 5 | Arruga 1: Antes: 13,58mm Después: 12,64mm<br>Arruga 2: Antes: 14,11mm Después: 13,22mm<br>Arruga 3: Antes: — Después: —<br>Arruga 4: Antes: — Después: — | Ancho: |
| 27/03/2025 | Oleosidad: Antes: 3 Después: 3<br>Hidratación: Antes: 2 Después: 5<br>Rugosidad: Antes: 3 Después: 4 | Arruga 1: Antes: 10,38mm Después: 9,51mm<br>Arruga 2: Antes: 14,52mm Después: 14,08mm<br>Arruga 3: Antes: — Después: —<br>Arruga 4: Antes: — Después: — | Ancho: |
| 05/04/2025 | Oleosidad: Antes: 5 Después: 5<br>Hidratación: Antes: 4 Después: 5<br>Rugosidad: Antes: 4 Después: 3 | Arruga 1: Antes: 13,06mm Después: 14,98mm<br>Arruga 2: Antes: 14,62mm Después: 14,66mm<br>Arruga 3: Antes: — Después: —<br>Arruga 4: Antes: — Después: — | Ancho: |
| 19/04/2025 | Oleosidad: Antes: 3 Después: 3<br>Hidratación: Antes: 4 Después: 5<br>Rugosidad: Antes: 5 Después: 5 | Arruga 1: Antes: 21,13mm Después: 16,78mm<br>Arruga 2: Antes: 21,83mm Después: 20,22 mm<br>Arruga 3: Antes: — Después: —<br>Arruga 4: Antes: — Después: — | Ancho: 0,10 mm |

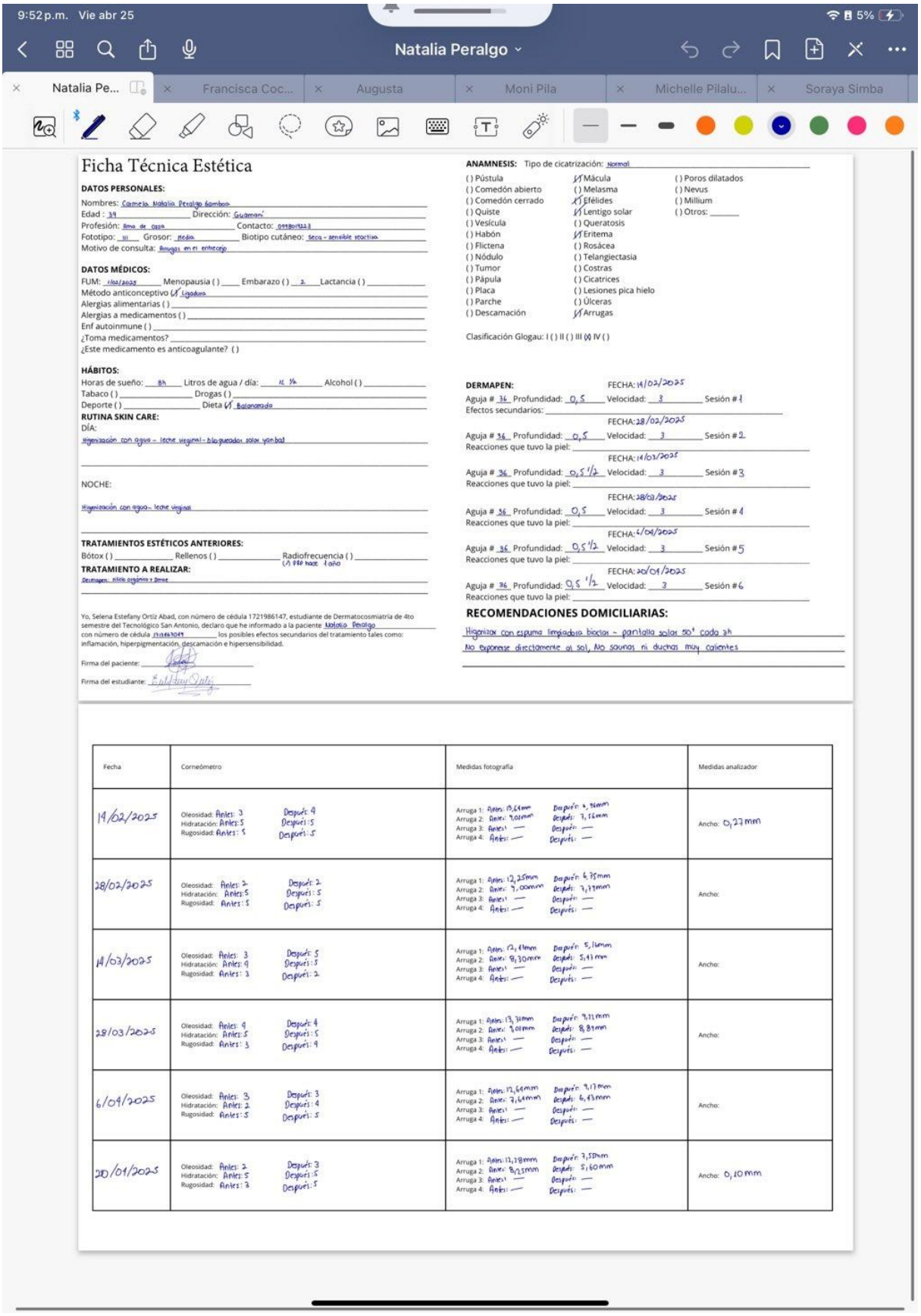

9:52 p.m. Vie abr 25 — 5%

Natalia Peralgo

Natalia Pe... | Francisca Coc... | Augusta | Moni Pila | Michelle Pilalu... | Soraya Simba

# Ficha Técnica Estética

**DATOS PERSONALES:**

Nombres: Carmelo Natalia Peralgo Gamboa
Edad: 39 Dirección: Guaman
Profesión: Ama de casa Contacto: 0998018223
Fototipo: III Grosor: Medio Biotipo cutáneo: Seca - sensible reactiva
Motivo de consulta: Arrugas en el entrecejo

**DATOS MÉDICOS:**

FUM: 1/02/2025 Menopausia ( ) Embarazo ( ) 2 Lactancia ( )
Método anticonceptivo (✓) Ligadura
Alergias alimentarias ( )
Alergias a medicamentos ( )
Enf autoinmune ( )
¿Toma medicamentos?
¿Este medicamento es anticoagulante? ( )

**HÁBITOS:**

Horas de sueño: 8h Litros de agua / día: 1L 3/4 Alcohol ( )
Tabaco ( ) Drogas ( )
Deporte ( ) Dieta (✓) Balanceado

**RUTINA SKIN CARE:**

DÍA:
Higienización con agua - leche vegetal - bloqueador solar 50+ bal

NOCHE:

Higienización con agua - leche vegetal

**TRATAMIENTOS ESTÉTICOS ANTERIORES:**

Bótox ( ) Rellenos ( ) Radiofrecuencia ( )
(✓) 980 hace 1 año

**TRATAMIENTO A REALIZAR:**

Dermapen: Nivel orgánico + Dermo

Yo, Selena Estefany Ortiz Abad, con número de cédula 1721986147, estudiante de Dermatocosmiatría de 4to semestre del Tecnológico San Antonio, declaro que he informado a la paciente Natalia Peralgo con número de cédula 1713463049 los posibles efectos secundarios del tratamiento tales como: inflamación, hiperpigmentación, descamación e hipersensibilidad.

Firma del paciente:

Firma del estudiante: Estefany Ortiz

**ANAMNESIS:** Tipo de cicatrización: Normal

| | | |
|---|---|---|
| ( ) Pústula | (✓) Mácula | ( ) Poros dilatados |
| ( ) Comedón abierto | ( ) Melasma | ( ) Nevus |
| ( ) Comedón cerrado | (✓) Efélides | ( ) Millium |
| ( ) Quiste | (✓) Lentigo solar | ( ) Otros: |
| ( ) Vesícula | ( ) Queratosis | |
| ( ) Habón | (✓) Eritema | |
| ( ) Flictena | ( ) Rosácea | |
| ( ) Nódulo | ( ) Telangiectasia | |
| ( ) Tumor | ( ) Costras | |
| ( ) Pápula | ( ) Cicatrices | |
| ( ) Placa | ( ) Lesiones pica hielo | |
| ( ) Parche | ( ) Úlceras | |
| ( ) Descamación | (✓) Arrugas | |

Clasificación Glogau: I ( ) II ( ) III (X) IV ( )

**DERMAPEN:**

FECHA: 14/02/2025
Aguja # 36 Profundidad: 0,5 Velocidad: 3 Sesión # 1
Efectos secundarios:

FECHA: 28/02/2025
Aguja # 36 Profundidad: 0,5 Velocidad: 3 Sesión # 2
Reacciones que tuvo la piel:

FECHA: 14/03/2025
Aguja # 36 Profundidad: 0,5 1/2 Velocidad: 3 Sesión # 3
Reacciones que tuvo la piel:

FECHA: 28/03/2025
Aguja # 36 Profundidad: 0,5 Velocidad: 3 Sesión # 4
Reacciones que tuvo la piel:

FECHA: 4/04/2025
Aguja # 36 Profundidad: 0,5 1/2 Velocidad: 3 Sesión # 5
Reacciones que tuvo la piel:

FECHA: 20/01/2025
Aguja # 36 Profundidad: 0,5 1/2 Velocidad: 3 Sesión # 6
Reacciones que tuvo la piel:

**RECOMENDACIONES DOMICILIARIAS:**

Higienizar con espuma limpiadora biocias - pantalla solar 50+ cada 3h
No exponerse directamente al sol, No saunas ni duchas muy calientes

| Fecha | Corneómetro | Medidas fotografía | Medidas analizador |
|---|---|---|---|
| 14/02/2025 | Oleosidad: Antes: 3 Después: 4<br>Hidratación: Antes: 5 Después: 5<br>Rugosidad: Antes: 5 Después: 5 | Arruga 1: Antes: 13,64mm Después: 4,96mm<br>Arruga 2: Antes: 9,01mm Después: 7,56mm<br>Arruga 3: Antes: — Después: —<br>Arruga 4: Antes: — Después: — | Ancho: 0,27 mm |
| 28/02/2025 | Oleosidad: Antes: 2 Después: 2<br>Hidratación: Antes: 5 Después: 5<br>Rugosidad: Antes: 5 Después: 5 | Arruga 1: Antes: 12,25mm Después: 6,75mm<br>Arruga 2: Antes: 7,00mm Después: 3,17mm<br>Arruga 3: Antes: — Después: —<br>Arruga 4: Antes: — Después: — | Ancho: |
| 14/03/2025 | Oleosidad: Antes: 3 Después: 5<br>Hidratación: Antes: 4 Después: 5<br>Rugosidad: Antes: 3 Después: 2 | Arruga 1: Antes: 12,41mm Después: 5,16mm<br>Arruga 2: Antes: 9,30mm Después: 5,41mm<br>Arruga 3: Antes: — Después: —<br>Arruga 4: Antes: — Después: — | Ancho: |
| 28/03/2025 | Oleosidad: Antes: 4 Después: 4<br>Hidratación: Antes: 5 Después: 5<br>Rugosidad: Antes: 3 Después: 4 | Arruga 1: Antes: 13,31mm Después: 9,21mm<br>Arruga 2: Antes: 9,01mm Después: 8,83mm<br>Arruga 3: Antes: — Después: —<br>Arruga 4: Antes: — Después: — | Ancho: |
| 6/04/2025 | Oleosidad: Antes: 3 Después: 3<br>Hidratación: Antes: 2 Después: 4<br>Rugosidad: Antes: 5 Después: 5 | Arruga 1: Antes: 12,68mm Después: 9,17mm<br>Arruga 2: Antes: 7,69mm Después: 6,43mm<br>Arruga 3: Antes: — Después: —<br>Arruga 4: Antes: — Después: — | Ancho: |
| 20/01/2025 | Oleosidad: Antes: 2 Después: 3<br>Hidratación: Antes: 5 Después: 5<br>Rugosidad: Antes: 3 Después: 5 | Arruga 1: Antes: 12,18mm Después: 7,55mm<br>Arruga 2: Antes: 8,25mm Después: 5,60mm<br>Arruga 3: Antes: — Después: —<br>Arruga 4: Antes: — Después: — | Ancho: 0,10 mm |

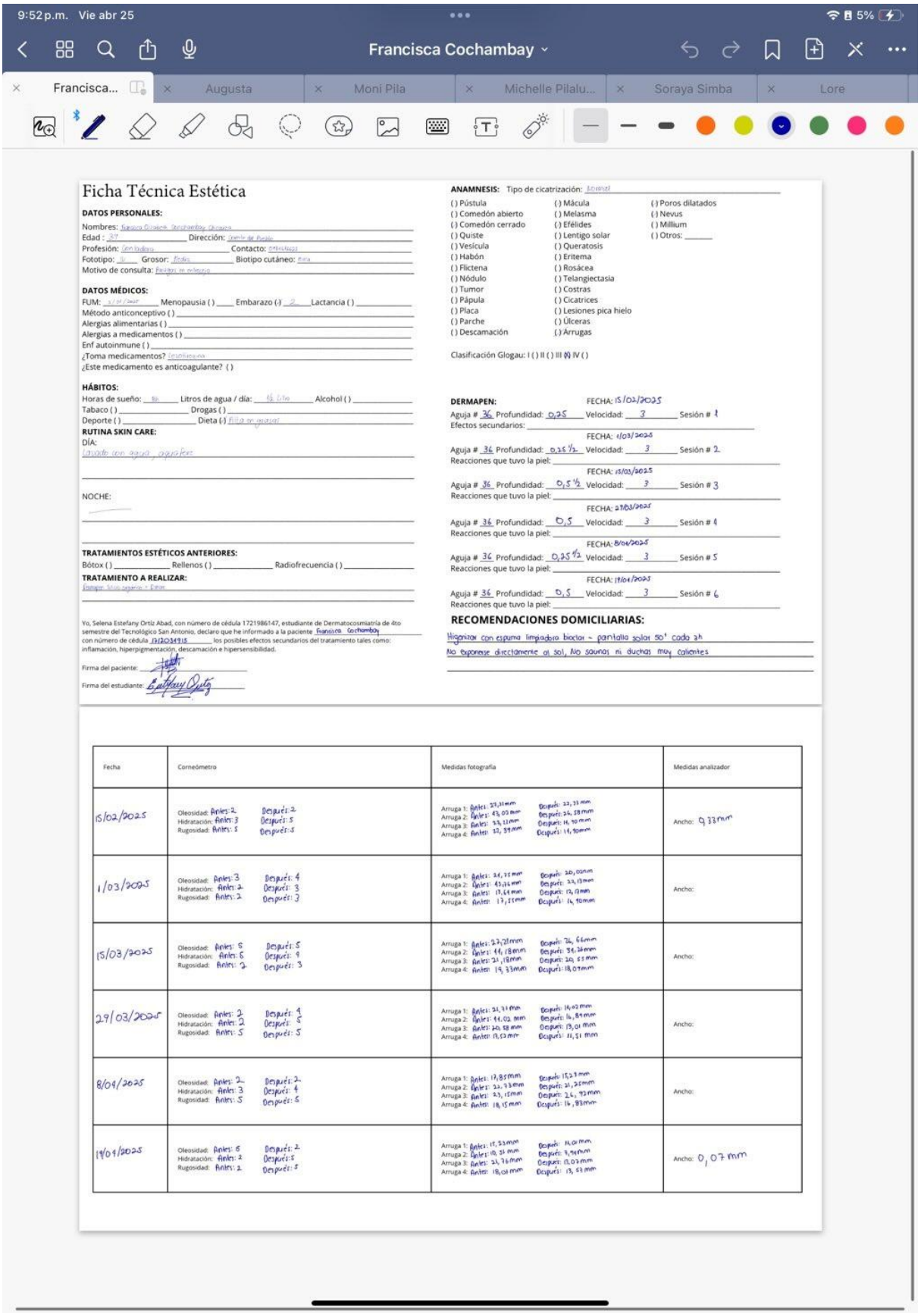

9:52 p.m. Vie abr 25 — 5%

Francisca Cochambay

Francisca... | Augusta | Moni Pila | Michelle Pilalu... | Soraya Simba | Lore

# Ficha Técnica Estética

**DATOS PERSONALES:**

Nombres: Jessica Elizabeth Cochambay Chicaiza
Edad : 37 Dirección: Sector de Pujilí
Profesión: Sin trabajo Contacto: 0984594621
Fototipo: II Grosor: Finos Biotipo cutáneo: Mixta
Motivo de consulta: Peelings de manzana

**DATOS MÉDICOS:**

FUM: 2/01/2025 Menopausia ( ) Embarazo (-) 2 Lactancia ( )
Método anticonceptivo ( )
Alergias alimentarias ( )
Alergias a medicamentos ( )
Enf autoinmune ( )
¿Toma medicamentos? Levotiroxina
¿Este medicamento es anticoagulante? ( )

**HÁBITOS:**

Horas de sueño: 8h Litros de agua / día: 1/2 Litro Alcohol ( )
Tabaco ( ) Drogas ( )
Deporte ( ) Dieta (-) Fruta en ayunas

**RUTINA SKIN CARE:**

DÍA:
Lavado con agua y agua fría

NOCHE:

**TRATAMIENTOS ESTÉTICOS ANTERIORES:**

Bótox ( ) Rellenos ( ) Radiofrecuencia ( )

**TRATAMIENTO A REALIZAR:**

Limpieza facial superficial + Peeling

Yo, Selena Estefany Ortiz Abad, con número de cédula 1721986147, estudiante de Dermatocosmiatría de 4to semestre del Tecnológico San Antonio, declaro que he informado a la paciente Francisca Cochambay con número de cédula 1912034918 los posibles efectos secundarios del tratamiento tales como: inflamación, hiperpigmentación, descamación e hipersensibilidad.

Firma del paciente:

Firma del estudiante: Estefany Ortiz

**ANAMNESIS:** Tipo de cicatrización: Normal

| | | |
|---|---|---|
| ( ) Pústula | ( ) Mácula | ( ) Poros dilatados |
| ( ) Comedón abierto | ( ) Melasma | ( ) Nevus |
| ( ) Comedón cerrado | ( ) Efélides | ( ) Millium |
| ( ) Quiste | ( ) Lentigo solar | ( ) Otros: |
| ( ) Vesícula | ( ) Queratosis | |
| ( ) Habón | ( ) Eritema | |
| ( ) Flictena | ( ) Rosácea | |
| ( ) Nódulo | ( ) Telangiectasia | |
| ( ) Tumor | ( ) Costras | |
| ( ) Pápula | ( ) Cicatrices | |
| ( ) Placa | ( ) Lesiones pica hielo | |
| ( ) Parche | ( ) Úlceras | |
| ( ) Descamación | ( ) Arrugas | |

Clasificación Glogau: I ( ) II ( ) III (X) IV ( )

**DERMAPEN:**

FECHA: 15/02/2025
Aguja # 36 Profundidad: 0,25 Velocidad: 3 Sesión # 1
Efectos secundarios:

FECHA: 1/03/2025
Aguja # 36 Profundidad: 0,25 1/2 Velocidad: 3 Sesión # 2
Reacciones que tuvo la piel:

FECHA: 15/03/2025
Aguja # 36 Profundidad: 0,5 1/2 Velocidad: 3 Sesión # 3
Reacciones que tuvo la piel:

FECHA: 29/03/2025
Aguja # 36 Profundidad: 0,5 Velocidad: 3 Sesión # 4
Reacciones que tuvo la piel:

FECHA: 8/04/2025
Aguja # 36 Profundidad: 0,25 1/2 Velocidad: 3 Sesión # 5
Reacciones que tuvo la piel:

FECHA: 19/04/2025
Aguja # 36 Profundidad: 0,5 Velocidad: 3 Sesión # 6
Reacciones que tuvo la piel:

**RECOMENDACIONES DOMICILIARIAS:**

Higienizar con espuma limpiadora bioclar + pantalla solar 50+ cada 3h
No exponerse directamente al sol, No saunas ni duchas muy calientes

| Fecha | Corneómetro | Medidas fotografía | Medidas analizador |
|---|---|---|---|
| 15/02/2025 | Oleosidad: Antes: 2 Después: 2<br>Hidratación: Antes: 3 Después: 5<br>Rugosidad: Antes: 5 Después: 5 | Arruga 1: Antes: 22,31mm Después: 22,33 mm<br>Arruga 2: Antes: 43,03 mm Después: 24,28 mm<br>Arruga 3: Antes: 33,11mm Después: 16,90 mm<br>Arruga 4: Antes: 32, 39 mm Después: 14, 90mm | Ancho: 9,33mm |
| 1/03/2025 | Oleosidad: Antes: 3 Después: 4<br>Hidratación: Antes: 2 Después: 3<br>Rugosidad: Antes: 2 Después: 3 | Arruga 1: Antes: 24, 35 mm Después: 20, 03mm<br>Arruga 2: Antes: 43,24 mm Después: 23,13mm<br>Arruga 3: Antes: 13,64 mm Después: 12, 9mm<br>Arruga 4: Antes: 17, 25mm Después: 14, 90mm | Ancho: |
| 15/03/2025 | Oleosidad: Antes: 5 Después: 5<br>Hidratación: Antes: 5 Después: 9<br>Rugosidad: Antes: 2 Después: 3 | Arruga 1: Antes: 27,21mm Después: 26, 66mm<br>Arruga 2: Antes: 44, 18mm Después: 34, 36mm<br>Arruga 3: Antes: 21, 18mm Después: 20, 25 mm<br>Arruga 4: Antes: 19, 33mm Después: 18,07mm | Ancho: |
| 29/03/2025 | Oleosidad: Antes: 2 Después: 4<br>Hidratación: Antes: 2 Después: 5<br>Rugosidad: Antes: 5 Después: 5 | Arruga 1: Antes: 21,71 mm Después: 14,02 mm<br>Arruga 2: Antes: 44,02 mm Después: 16, 84 mm<br>Arruga 3: Antes: 20, 58 mm Después: 19, 01 mm<br>Arruga 4: Antes: 19,53 mm Después: 11, 51 mm | Ancho: |
| 8/04/2025 | Oleosidad: Antes: 2 Después: 2<br>Hidratación: Antes: 3 Después: 4<br>Rugosidad: Antes: 5 Después: 5 | Arruga 1: Antes: 19,85mm Después: 15,23 mm<br>Arruga 2: Antes: 22, 23 mm Después: 21, 25mm<br>Arruga 3: Antes: 23, 15mm Después: 24, 93 mm<br>Arruga 4: Antes: 18, 15 mm Después: 16, 83mm | Ancho: |
| 19/04/2025 | Oleosidad: Antes: 5 Después: 2<br>Hidratación: Antes: 2 Después: 5<br>Rugosidad: Antes: 2 Después: 5 | Arruga 1: Antes: 17, 53 mm Después: 14, 01 mm<br>Arruga 2: Antes: 19, 31 mm Después: 9,761 mm<br>Arruga 3: Antes: 24, 76 mm Después: 11,03 mm<br>Arruga 4: Antes: 18,01 mm Después: 13, 53 mm | Ancho: 0,07 mm |

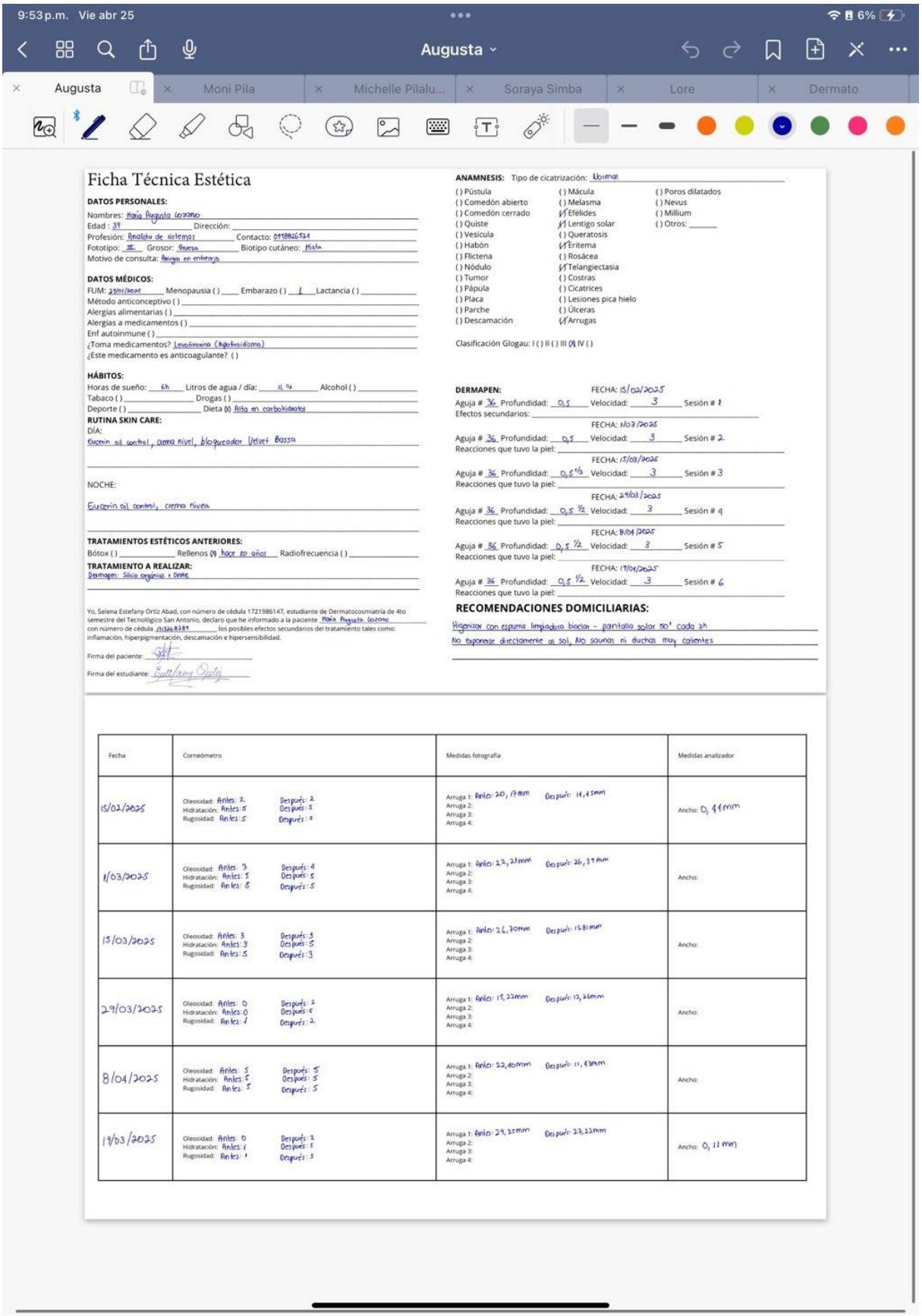

# Ficha Técnica Estética

**DATOS PERSONALES:**

Nombres: María Augusta Lozano
Edad : 39 Dirección: _____
Profesión: Analista de sistemas Contacto: 0998826524
Fototipo: III Grosor: Gruesa Biotipo cutáneo: Mixta
Motivo de consulta: Arrugas en entrecejo

**DATOS MÉDICOS:**

FUM: 2/01/2025 Menopausia ( ) ____ Embarazo ( ) ____ Lactancia ( ) _____
Método anticonceptivo ( ) _____
Alergias alimentarias ( ) _____
Alergias a medicamentos ( ) _____
Enf autoinmune ( ) _____
¿Toma medicamentos? Levotiroxina (hipotiroidismo)
¿Este medicamento es anticoagulante? ( )

**HÁBITOS:**

Horas de sueño: 6h Litros de agua / día: al día Alcohol ( ) _____
Tabaco ( ) _____ Drogas ( ) _____
Deporte ( ) _____ Dieta (X) Alta en carbohidratos

**RUTINA SKIN CARE:**

DÍA:
Eucerin oil control, crema nivea, bloqueador Velvet Bassa

NOCHE:

Eucerin oil control, crema nivea.

**TRATAMIENTOS ESTÉTICOS ANTERIORES:**

Bótox ( ) _____ Rellenos (X) hace 10 años Radiofrecuencia ( ) _____

**TRATAMIENTO A REALIZAR:**

Dermapen: Silicio orgánico + biotec

Yo, Selena Estefany Ortiz Abad, con número de cédula 1721986147, estudiante de Dermatocosmiatría de 4to semestre del Tecnológico San Antonio, declaro que he informado a la paciente María Augusta Lozano con número de cédula 0926268389 los posibles efectos secundarios del tratamiento tales como: inflamación, hiperpigmentación, descamación e hipersensibilidad.

Firma del paciente: _____

Firma del estudiante: Estefany Ortiz

**ANAMNESIS:** Tipo de cicatrización: Normal

| | | |
|---|---|---|
| ( ) Pústula | ( ) Mácula | ( ) Poros dilatados |
| ( ) Comedón abierto | ( ) Melasma | ( ) Nevus |
| ( ) Comedón cerrado | (X) Efélides | ( ) Millium |
| ( ) Quiste | (X) Lentigo solar | ( ) Otros: _____ |
| ( ) Vesícula | ( ) Queratosis | |
| ( ) Habón | (X) Eritema | |
| ( ) Flictena | ( ) Rosácea | |
| ( ) Nódulo | (X) Telangiectasia | |
| ( ) Tumor | ( ) Costras | |
| ( ) Pápula | ( ) Cicatrices | |
| ( ) Placa | ( ) Lesiones pica hielo | |
| ( ) Parche | ( ) Úlceras | |
| ( ) Descamación | (X) Arrugas | |

Clasificación Glogau: I ( ) II ( ) III (X) IV ( )

**DERMAPEN:**

FECHA: 15/02/2025
Aguja # 36 Profundidad: 0,5 Velocidad: 3 Sesión # 1
Efectos secundarios: _____

FECHA: 1/03/2025
Aguja # 36 Profundidad: 0,5 Velocidad: 3 Sesión # 2
Reacciones que tuvo la piel: _____

FECHA: 15/03/2025
Aguja # 36 Profundidad: 0,5 1/2 Velocidad: 3 Sesión # 3
Reacciones que tuvo la piel: _____

FECHA: 29/03/2025
Aguja # 36 Profundidad: 0,5 1/2 Velocidad: 3 Sesión # 4
Reacciones que tuvo la piel: _____

FECHA: 8/04/2025
Aguja # 36 Profundidad: 0,5 1/2 Velocidad: 3 Sesión # 5
Reacciones que tuvo la piel: _____

FECHA: 19/04/2025
Aguja # 36 Profundidad: 0,5 1/2 Velocidad: 3 Sesión # 6
Reacciones que tuvo la piel: _____

**RECOMENDACIONES DOMICILIARIAS:**

Higienizar con espuma limpiadora bioclar – pantalla solar 50+ cada 3h
No exponerse directamente al sol, No saunas ni duchas muy calientes

| Fecha | Corneómetro | Medidas fotografía | Medidas analizador |
|---|---|---|---|
| 15/02/2025 | Oleosidad: Antes: 2 Después: 2<br>Hidratación: Antes: 5 Después: 5<br>Rugosidad: Antes: 5 Después: 5 | Arruga 1: Antes: 20,19mm Después: 14,45mm<br>Arruga 2:<br>Arruga 3:<br>Arruga 4: | Ancho: 0,44mm |
| 1/03/2025 | Oleosidad: Antes: 3 Después: 4<br>Hidratación: Antes: 5 Después: 5<br>Rugosidad: Antes: 5 Después: 5 | Arruga 1: Antes: 23,21mm Después: 26,39mm<br>Arruga 2:<br>Arruga 3:<br>Arruga 4: | Ancho: |
| 15/03/2025 | Oleosidad: Antes: 3 Después: 3<br>Hidratación: Antes: 3 Después: 5<br>Rugosidad: Antes: 5 Después: 3 | Arruga 1: Antes: 26,70mm Después: 15,81mm<br>Arruga 2:<br>Arruga 3:<br>Arruga 4: | Ancho: |
| 29/03/2025 | Oleosidad: Antes: 0 Después: 2<br>Hidratación: Antes: 0 Después: 5<br>Rugosidad: Antes: 1 Después: 2 | Arruga 1: Antes: 15,22mm Después: 12,26mm<br>Arruga 2:<br>Arruga 3:<br>Arruga 4: | Ancho: |
| 8/04/2025 | Oleosidad: Antes: 5 Después: 5<br>Hidratación: Antes: 5 Después: 5<br>Rugosidad: Antes: 5 Después: 5 | Arruga 1: Antes: 22,40mm Después: 11,43mm<br>Arruga 2:<br>Arruga 3:<br>Arruga 4: | Ancho: |
| 19/03/2025 | Oleosidad: Antes: 0 Después: 2<br>Hidratación: Antes: 1 Después: 5<br>Rugosidad: Antes: 1 Después: 3 | Arruga 1: Antes: 29,25mm Después: 23,22mm<br>Arruga 2:<br>Arruga 3:<br>Arruga 4: | Ancho: 0,12 mm |

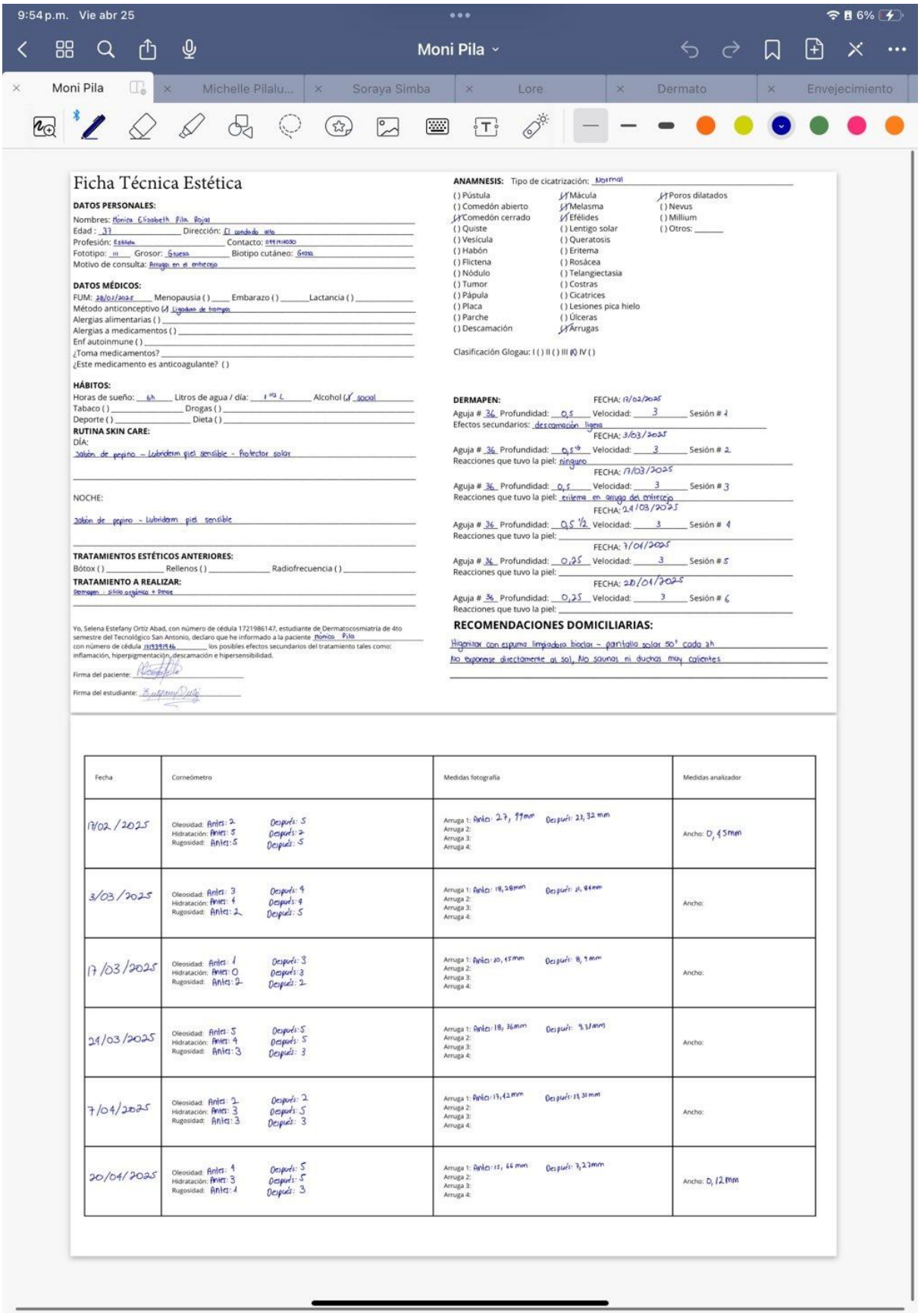

# Ficha Técnica Estética

**DATOS PERSONALES:**

Nombres: Mónica Elizabeth Pila Rojas
Edad: 37 Dirección: El condado alto
Profesión: Estilista Contacto: 0991140830
Fototipo: III Grosor: Grueso Biotipo cutáneo: Graso
Motivo de consulta: Arruga en el entrecejo

**DATOS MÉDICOS:**

FUM: 28/02/2025 Menopausia ( ) Embarazo ( ) Lactancia ( )
Método anticonceptivo (✓) Ligadura de trompas
Alergias alimentarias ( )
Alergias a medicamentos ( )
Enf autoinmune ( )
¿Toma medicamentos?
¿Este medicamento es anticoagulante? ( )

**HÁBITOS:**

Horas de sueño: 6h Litros de agua / día: 1 1/2 L Alcohol (✓) social
Tabaco ( ) Drogas ( )
Deporte ( ) Dieta ( )

**RUTINA SKIN CARE:**

DÍA:
Jabón de pepino - Lubriderm piel sensible - Protector solar

NOCHE:

Jabón de pepino - Lubriderm piel sensible

**TRATAMIENTOS ESTÉTICOS ANTERIORES:**

Bótox ( ) Rellenos ( ) Radiofrecuencia ( )

**TRATAMIENTO A REALIZAR:**

Dermapen - sérico orgánico + Dmae

Yo, Selena Estefany Ortiz Abad, con número de cédula 1721986147, estudiante de Dermatocosmiatria de 4to semestre del Tecnológico San Antonio, declaro que he informado a la paciente Mónica Pila con número de cédula 1713991546 los posibles efectos secundarios del tratamiento tales como: inflamación, hiperpigmentación, descamación e hipersensibilidad.

Firma del paciente:

Firma del estudiante:

**ANAMNESIS:** Tipo de cicatrización: Normal

| | | |
|---|---|---|
| ( ) Pústula | (✓) Mácula | (✓) Poros dilatados |
| ( ) Comedón abierto | (✓) Melasma | ( ) Nevus |
| (✓) Comedón cerrado | (✓) Efélides | ( ) Millium |
| ( ) Quiste | ( ) Lentigo solar | ( ) Otros: |
| ( ) Vesícula | ( ) Queratosis | |
| ( ) Habón | ( ) Eritema | |
| ( ) Flictena | ( ) Rosácea | |
| ( ) Nódulo | ( ) Telangiectasia | |
| ( ) Tumor | ( ) Costras | |
| ( ) Pápula | ( ) Cicatrices | |
| ( ) Placa | ( ) Lesiones pica hielo | |
| ( ) Parche | ( ) Úlceras | |
| ( ) Descamación | (✓) Arrugas | |

Clasificación Glogau: I ( ) II ( ) III (✓) IV ( )

**DERMAPEN:**

FECHA: 13/02/2025
Aguja # 36 Profundidad: 0,5 Velocidad: 3 Sesión # 1
Efectos secundarios: descamación ligera

FECHA: 3/03/2025
Aguja # 36 Profundidad: 0,5 Velocidad: 3 Sesión # 2
Reacciones que tuvo la piel: ninguno

FECHA: 17/03/2025
Aguja # 36 Profundidad: 0,5 Velocidad: 3 Sesión # 3
Reacciones que tuvo la piel: eritema en arruga del entrecejo

FECHA: 24/03/2025
Aguja # 36 Profundidad: 0,5 1/2 Velocidad: 3 Sesión # 4
Reacciones que tuvo la piel:

FECHA: 7/04/2025
Aguja # 36 Profundidad: 0,25 Velocidad: 3 Sesión # 5
Reacciones que tuvo la piel:

FECHA: 20/04/2025
Aguja # 36 Profundidad: 0,25 Velocidad: 3 Sesión # 6
Reacciones que tuvo la piel:

**RECOMENDACIONES DOMICILIARIAS:**

Hidratar con espuma limpiadora bioclar - pantalla solar 50+ cada 2h
No exponerse directamente al sol, No saunas ni duchas muy calientes

| Fecha | Corneómetro | Medidas fotografía | Medidas analizador |
|---|---|---|---|
| 13/02/2025 | Oleosidad: Antes: 2 Después: 5<br>Hidratación: Antes: 5 Después: 2<br>Rugosidad: Antes: 5 Después: 5 | Arruga 1: Antes: 2,7, 99mm Después: 23,32 mm<br>Arruga 2:<br>Arruga 3:<br>Arruga 4: | Ancho: 0,45mm |
| 3/03/2025 | Oleosidad: Antes: 3 Después: 4<br>Hidratación: Antes: 4 Después: 4<br>Rugosidad: Antes: 2 Después: 5 | Arruga 1: Antes: 18,28mm Después: 21,84mm<br>Arruga 2:<br>Arruga 3:<br>Arruga 4: | Ancho: |
| 17/03/2025 | Oleosidad: Antes: 1 Después: 3<br>Hidratación: Antes: 0 Después: 3<br>Rugosidad: Antes: 2 Después: 2 | Arruga 1: Antes: 10,15mm Después: 8,9mm<br>Arruga 2:<br>Arruga 3:<br>Arruga 4: | Ancho: |
| 24/03/2025 | Oleosidad: Antes: 5 Después: 5<br>Hidratación: Antes: 4 Después: 5<br>Rugosidad: Antes: 3 Después: 3 | Arruga 1: Antes: 18, 36mm Después: 9,33mm<br>Arruga 2:<br>Arruga 3:<br>Arruga 4: | Ancho: |
| 7/04/2025 | Oleosidad: Antes: 2 Después: 2<br>Hidratación: Antes: 3 Después: 5<br>Rugosidad: Antes: 3 Después: 3 | Arruga 1: Antes: 13,42mm Después: 13,31mm<br>Arruga 2:<br>Arruga 3:<br>Arruga 4: | Ancho: |
| 20/04/2025 | Oleosidad: Antes: 4 Después: 5<br>Hidratación: Antes: 3 Después: 5<br>Rugosidad: Antes: 1 Después: 3 | Arruga 1: Antes: 15, 66 mm Después: 7,27mm<br>Arruga 2:<br>Arruga 3:<br>Arruga 4: | Ancho: 0,12mm |

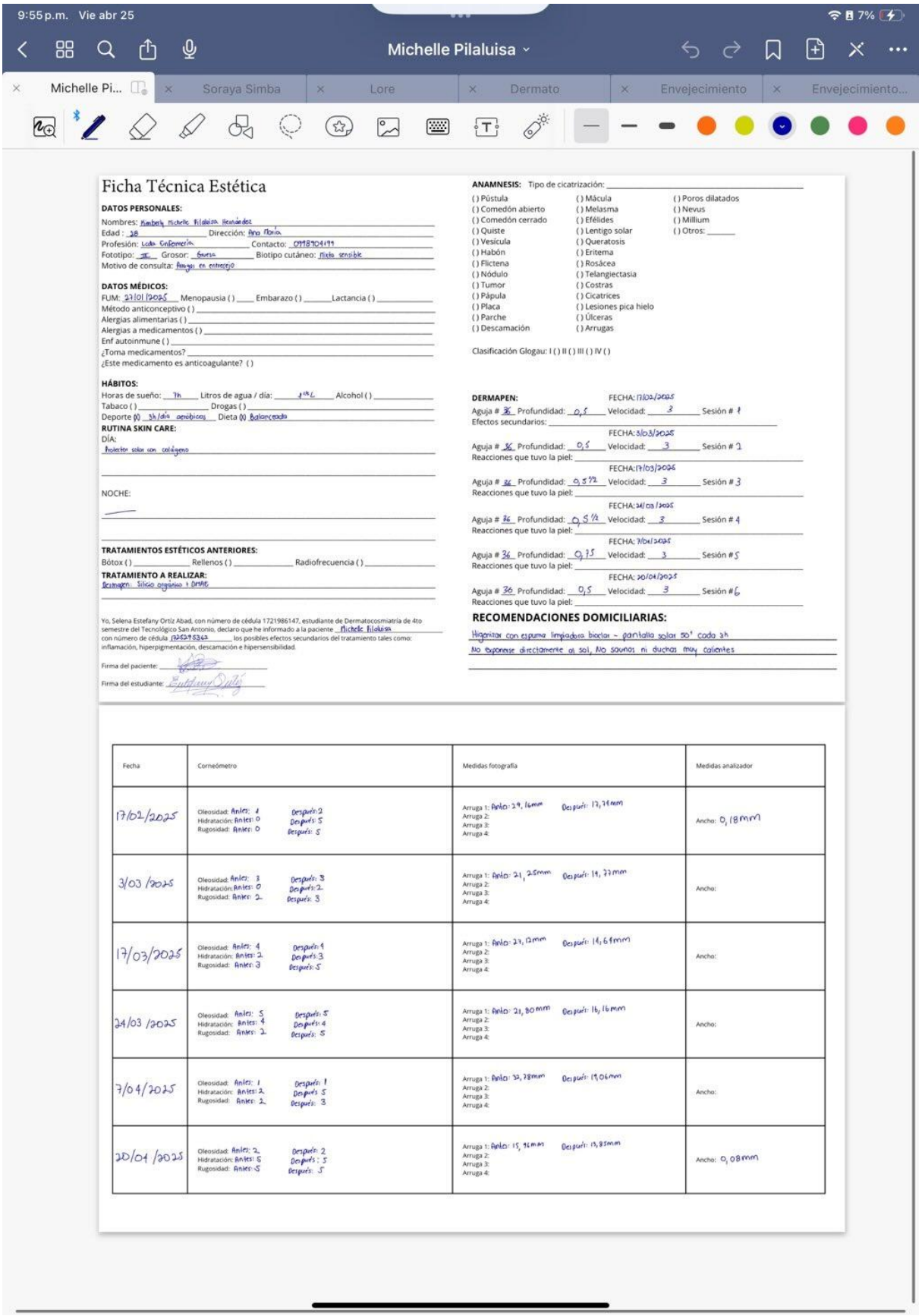

9:55 p.m. Vie abr 25 — 7% — Michelle Pilaluisa

Michelle Pi... | Soraya Simba | Lore | Dermato | Envejecimiento | Envejecimiento...

# Ficha Técnica Estética

**DATOS PERSONALES:**

Nombres: Kimberly Michelle Pilaluisa Hernández
Edad : 28 Dirección: Ana María
Profesión: Lcda Enfermería Contacto: 0998704199
Fototipo: III Grosor: Gruesa Biotipo cutáneo: Mixta sensible
Motivo de consulta: Manejo en consultorio

**DATOS MÉDICOS:**

FUM: 27/01/2025 Menopausia ( ) Embarazo ( ) Lactancia ( )
Método anticonceptivo ( )
Alergias alimentarias ( )
Alergias a medicamentos ( )
Enf autoinmune ( )
¿Toma medicamentos?
¿Este medicamento es anticoagulante? ( )

**HÁBITOS:**

Horas de sueño: 7h Litros de agua / día: 1 1/2 L Alcohol ( )
Tabaco ( ) Drogas ( )
Deporte (X) 3h/día aeróbicos Dieta (X) Balanceada

**RUTINA SKIN CARE:**

DÍA:
Protector solar con colágeno

NOCHE:

**TRATAMIENTOS ESTÉTICOS ANTERIORES:**

Bótox ( ) Rellenos ( ) Radiofrecuencia ( )

**TRATAMIENTO A REALIZAR:**

Dermapen: Silicio orgánico + DMAE

Yo, Selena Estefany Ortiz Abad, con número de cédula 1721986147, estudiante de Dermatocosmiatría de 4to semestre del Tecnológico San Antonio, declaro que he informado a la paciente Michelle Pilaluisa con número de cédula 1804975343 los posibles efectos secundarios del tratamiento tales como: inflamación, hiperpigmentación, descamación e hipersensibilidad.

Firma del paciente:

Firma del estudiante:

**ANAMNESIS:** Tipo de cicatrización:

| | | |
|---|---|---|
| ( ) Pústula | ( ) Mácula | ( ) Poros dilatados |
| ( ) Comedón abierto | ( ) Melasma | ( ) Nevus |
| ( ) Comedón cerrado | ( ) Efélides | ( ) Millium |
| ( ) Quiste | ( ) Lentigo solar | ( ) Otros: |
| ( ) Vesícula | ( ) Queratosis | |
| ( ) Habón | ( ) Eritema | |
| ( ) Flictena | ( ) Rosácea | |
| ( ) Nódulo | ( ) Telangiectasia | |
| ( ) Tumor | ( ) Costras | |
| ( ) Pápula | ( ) Cicatrices | |
| ( ) Placa | ( ) Lesiones pica hielo | |
| ( ) Parche | ( ) Úlceras | |
| ( ) Descamación | ( ) Arrugas | |

Clasificación Glogau: I ( ) II ( ) III ( ) IV ( )

**DERMAPEN:**

FECHA: 17/02/2025
Aguja # 36 Profundidad: 0,5 Velocidad: 3 Sesión # 1
Efectos secundarios:

FECHA: 3/03/2025
Aguja # 36 Profundidad: 0,5 Velocidad: 3 Sesión # 2
Reacciones que tuvo la piel:

FECHA: 17/03/2025
Aguja # 36 Profundidad: 0,5 1/2 Velocidad: 3 Sesión # 3
Reacciones que tuvo la piel:

FECHA: 24/03/2025
Aguja # 36 Profundidad: 0,5 1/2 Velocidad: 3 Sesión # 4
Reacciones que tuvo la piel:

FECHA: 7/04/2025
Aguja # 36 Profundidad: 0,75 Velocidad: 3 Sesión # 5
Reacciones que tuvo la piel:

FECHA: 20/04/2025
Aguja # 36 Profundidad: 0,5 Velocidad: 3 Sesión # 6
Reacciones que tuvo la piel:

**RECOMENDACIONES DOMICILIARIAS:**

Higienizar con espuma limpiadora bioclar - pantalla solar 50+ cada 3h
No exponerse directamente al sol, No saunas ni duchas muy calientes

| Fecha | Corneómetro | Medidas fotografía | Medidas analizador |
|---|---|---|---|
| 17/02/2025 | Oleosidad: Antes: 1 Después: 2<br>Hidratación: Antes: 0 Después: 5<br>Rugosidad: Antes: 0 Después: 5 | Arruga 1: Antes: 29,16mm Después: 17,74mm<br>Arruga 2:<br>Arruga 3:<br>Arruga 4: | Ancho: 0,18mm |
| 3/03/2025 | Oleosidad: Antes: 3 Después: 3<br>Hidratación: Antes: 0 Después: 2<br>Rugosidad: Antes: 2 Después: 3 | Arruga 1: Antes: 21,25mm Después: 19,77mm<br>Arruga 2:<br>Arruga 3:<br>Arruga 4: | Ancho: |
| 17/03/2025 | Oleosidad: Antes: 4 Después: 4<br>Hidratación: Antes: 2 Después: 3<br>Rugosidad: Antes: 3 Después: 5 | Arruga 1: Antes: 27,12mm Después: 14,69mm<br>Arruga 2:<br>Arruga 3:<br>Arruga 4: | Ancho: |
| 24/03/2025 | Oleosidad: Antes: 5 Después: 5<br>Hidratación: Antes: 4 Después: 4<br>Rugosidad: Antes: 2 Después: 5 | Arruga 1: Antes: 21,80mm Después: 16,16mm<br>Arruga 2:<br>Arruga 3:<br>Arruga 4: | Ancho: |
| 7/04/2025 | Oleosidad: Antes: 1 Después: 1<br>Hidratación: Antes: 2 Después: 5<br>Rugosidad: Antes: 2 Después: 3 | Arruga 1: Antes: 32,78mm Después: 19,06mm<br>Arruga 2:<br>Arruga 3:<br>Arruga 4: | Ancho: |
| 20/04/2025 | Oleosidad: Antes: 2 Después: 2<br>Hidratación: Antes: 5 Después: 5<br>Rugosidad: Antes: 5 Después: 5 | Arruga 1: Antes: 15,91mm Después: 13,85mm<br>Arruga 2:<br>Arruga 3:<br>Arruga 4: | Ancho: 0,08mm |

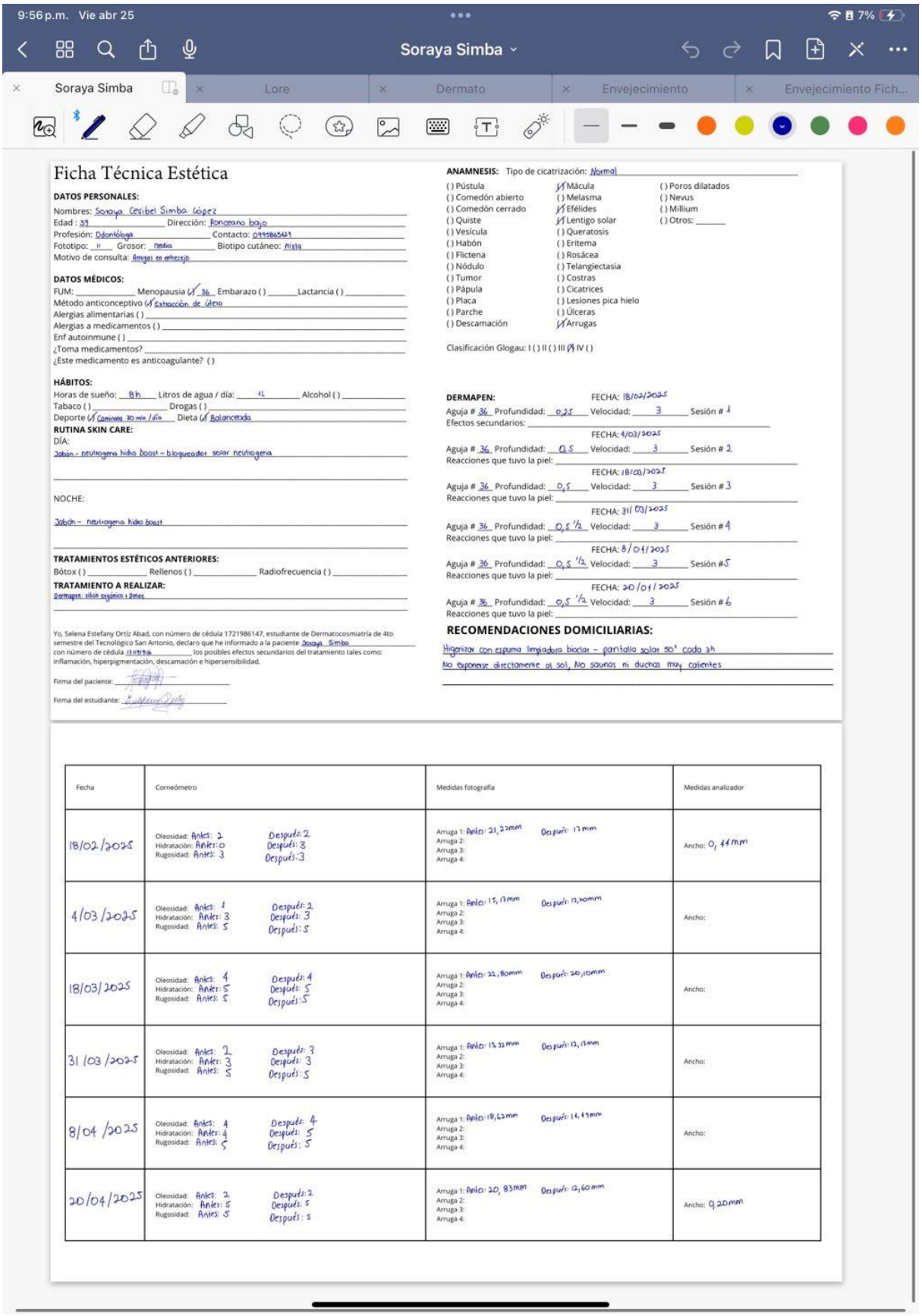

# Ficha Técnica Estética

**DATOS PERSONALES:**

Nombres: Soraya Cesibel Simba López
Edad : 39 Dirección: Ponceano bajo
Profesión: Odontóloga Contacto: 0995865421
Fototipo: II Grosor: Media Biotipo cutáneo: Mixta
Motivo de consulta: Arrugas en entrecejo

**DATOS MÉDICOS:**

FUM: _____ Menopausia (✓) 36 Embarazo ( ) _____ Lactancia ( ) _____
Método anticonceptivo (✓) Extracción de útero
Alergias alimentarias ( ) _____
Alergias a medicamentos ( ) _____
Enf autoinmune ( ) _____
¿Toma medicamentos? _____
¿Este medicamento es anticoagulante? ( )

**HÁBITOS:**

Horas de sueño: 8h Litros de agua / día: 4L Alcohol ( ) _____
Tabaco ( ) _____ Drogas ( ) _____
Deporte (✓) Camina 30 min / día Dieta (✓) Balanceada

**RUTINA SKIN CARE:**

DÍA:
Jabón - neutrogena hidro boost - bloqueador solar neutrogena

NOCHE:

Jabón - neutrogena hidro boost

**TRATAMIENTOS ESTÉTICOS ANTERIORES:**

Bótox ( ) _____ Rellenos ( ) _____ Radiofrecuencia ( ) _____

**TRATAMIENTO A REALIZAR:**

Dermapen: silicio orgánico + ômes

Yo, Selena Estefany Ortiz Abad, con número de cédula 1721986147, estudiante de Dermatocosmiatría de 4to semestre del Tecnológico San Antonio, declaro que he informado a la paciente Soraya Simba con número de cédula 1311111116, los posibles efectos secundarios del tratamiento tales como: inflamación, hiperpigmentación, descamación e hipersensibilidad.

Firma del paciente: _____

Firma del estudiante: _____

**ANAMNESIS:** Tipo de cicatrización: Normal

| | | |
|---|---|---|
| ( ) Pústula | (✓) Mácula | ( ) Poros dilatados |
| ( ) Comedón abierto | ( ) Melasma | ( ) Nevus |
| ( ) Comedón cerrado | (✓) Efélides | ( ) Millium |
| ( ) Quiste | (✓) Lentigo solar | ( ) Otros: _____ |
| ( ) Vesícula | ( ) Queratosis | |
| ( ) Habón | ( ) Eritema | |
| ( ) Flictena | ( ) Rosácea | |
| ( ) Nódulo | ( ) Telangiectasia | |
| ( ) Tumor | ( ) Costras | |
| ( ) Pápula | ( ) Cicatrices | |
| ( ) Placa | ( ) Lesiones pica hielo | |
| ( ) Parche | ( ) Úlceras | |
| ( ) Descamación | (✓) Arrugas | |

Clasificación Glogau: I ( ) II ( ) III (✓) IV ( )

**DERMAPEN:** FECHA: 18/02/2025
Aguja # 36 Profundidad: 0,25 Velocidad: 3 Sesión # 1
Efectos secundarios: _____
FECHA: 4/03/2025
Aguja # 36 Profundidad: 0,5 Velocidad: 3 Sesión # 2
Reacciones que tuvo la piel: _____
FECHA: 18/03/2025
Aguja # 36 Profundidad: 0,5 Velocidad: 3 Sesión # 3
Reacciones que tuvo la piel: _____
FECHA: 31/03/2025
Aguja # 36 Profundidad: 0,5 1/2 Velocidad: 3 Sesión # 4
Reacciones que tuvo la piel: _____
FECHA: 8/04/2025
Aguja # 36 Profundidad: 0,5 1/2 Velocidad: 3 Sesión # 5
Reacciones que tuvo la piel: _____
FECHA: 20/04/2025
Aguja # 36 Profundidad: 0,5 1/2 Velocidad: 3 Sesión # 6
Reacciones que tuvo la piel: _____

**RECOMENDACIONES DOMICILIARIAS:**

Higienizar con espuma limpiadora bioclar - gorritalla solar 50+ cada 3h
No exponese directamente al sol, No saunas ni duchas muy calientes

| Fecha | Corneómetro | Medidas fotografía | Medidas analizador |
|---|---|---|---|
| 18/02/2025 | Oleosidad: Antes: 2 Después: 2<br>Hidratación: Antes: 0 Después: 3<br>Rugosidad: Antes: 3 Después: 3 | Arruga 1: Antes: 21,22mm Después: 17mm<br>Arruga 2:<br>Arruga 3:<br>Arruga 4: | Ancho: 0,44mm |
| 4/03/2025 | Oleosidad: Antes: 1 Después: 2<br>Hidratación: Antes: 3 Después: 3<br>Rugosidad: Antes: 5 Después: 5 | Arruga 1: Antes: 15,17mm Después: 13,20mm<br>Arruga 2:<br>Arruga 3:<br>Arruga 4: | Ancho: |
| 18/03/2025 | Oleosidad: Antes: 4 Después: 4<br>Hidratación: Antes: 5 Después: 5<br>Rugosidad: Antes: 5 Después: 5 | Arruga 1: Antes: 22,80mm Después: 20,10mm<br>Arruga 2:<br>Arruga 3:<br>Arruga 4: | Ancho: |
| 31/03/2025 | Oleosidad: Antes: 2 Después: 3<br>Hidratación: Antes: 3 Después: 3<br>Rugosidad: Antes: 5 Después: 5 | Arruga 1: Antes: 15,32mm Después: 12,13mm<br>Arruga 2:<br>Arruga 3:<br>Arruga 4: | Ancho: |
| 8/04/2025 | Oleosidad: Antes: 4 Después: 4<br>Hidratación: Antes: 4 Después: 5<br>Rugosidad: Antes: 5 Después: 5 | Arruga 1: Antes: 18,62mm Después: 14,49mm<br>Arruga 2:<br>Arruga 3:<br>Arruga 4: | Ancho: |
| 20/04/2025 | Oleosidad: Antes: 2 Después: 2<br>Hidratación: Antes: 5 Después: 5<br>Rugosidad: Antes: 5 Después: 5 | Arruga 1: Antes: 20,83mm Después: 12,60mm<br>Arruga 2:<br>Arruga 3:<br>Arruga 4: | Ancho: 0,20mm |

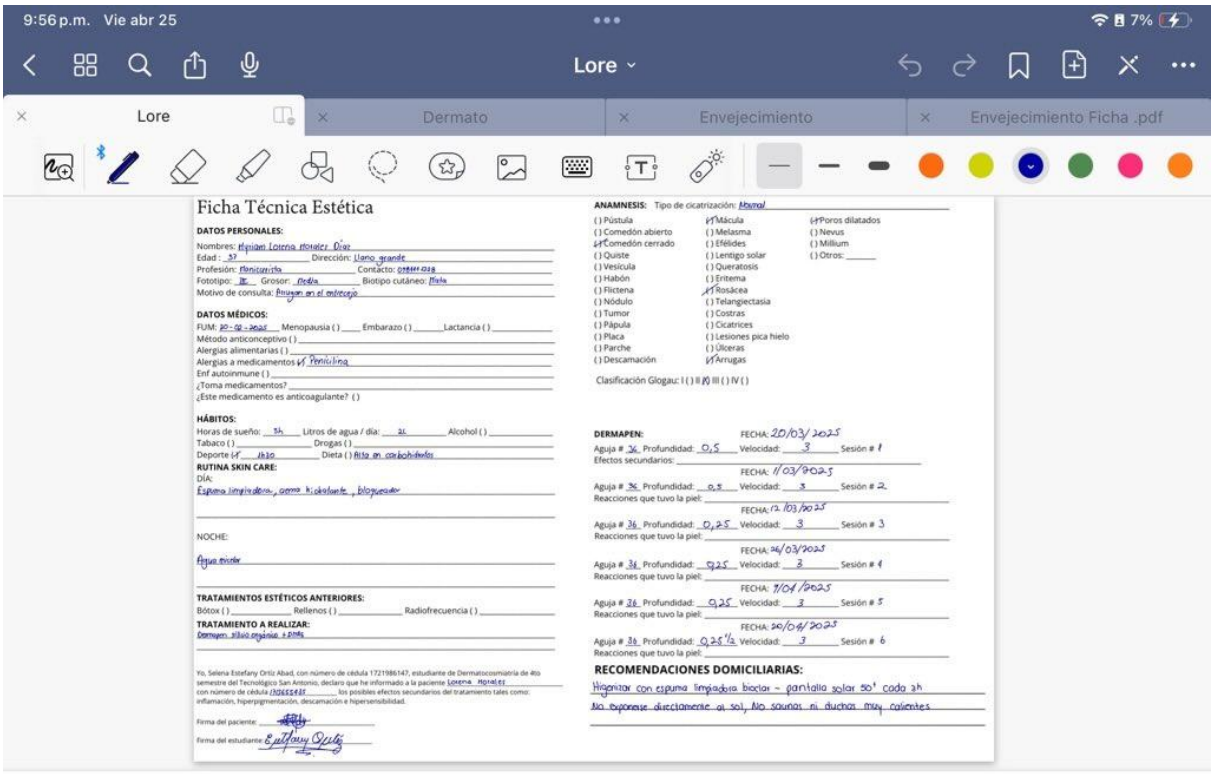


| Fecha | Corneómetro | Medidas fotografía | Medidas analizador |
|---|---|---|---|
| 20/03/2025 | **Oleosidad:** Antes: 2 Después: 2<br>**Hidratación:** Antes: 5 Después: 5<br>**Rugosidad:** Antes: 5 Después: 5 | **Arruga 1:** Antes: 12,76mm Después: 10, 16mm<br>**Arruga 2:**<br>**Arruga 3:**<br>**Arruga 4:** | **Ancho:** 0,21 mm |
| 1/03/2025 | **Oleosidad:** Antes: 1 Después: 2<br>**Hidratación:** Antes: 0 Después: 2<br>**Rugosidad:** Antes: 3 Después: 3 | **Arruga 1:** Antes: 14,18mm Después: 10, 73mm<br>**Arruga 2:**<br>**Arruga 3:**<br>**Arruga 4:** | **Ancho:** |
| 12/03/2025 | **Oleosidad:** Antes: 4 Después: 4<br>**Hidratación:** Antes: 5 Después: 3<br>**Rugosidad:** Antes: 5 Después: 5 | **Arruga 1:** Antes: 15, 71mm Después: 11,09mm<br>**Arruga 2:**<br>**Arruga 3:**<br>**Arruga 4:** | **Ancho:** |
| 26/03/2025 | **Oleosidad:** Antes: 5 Después: 5<br>**Hidratación:** Antes: 3 Después: 5<br>**Rugosidad:** Antes: 4 Después: 4 | **Arruga 1:** Antes: 12,09mm Después: 10, 72mm<br>**Arruga 2:**<br>**Arruga 3:**<br>**Arruga 4:** | **Ancho:** |
| 9/04/2025 | **Oleosidad:** Antes: 1 Después: 3<br>**Hidratación:** Antes: 0 Después: 3<br>**Rugosidad:** Antes: 2 Después: 4 | **Arruga 1:** Antes: 15, 84mm Después: 8,22mm<br>**Arruga 2:**<br>**Arruga 3:**<br>**Arruga 4:** | **Ancho:** |
| 20/04/2025 | **Oleosidad:** Antes: 2 Después: 4<br>**Hidratación:** Antes: 5 Después: 5<br>**Rugosidad:** Antes: 5 Después: 5 | **Arruga 1:** Antes: 10, 43mm Después: 5,55mm<br>**Arruga 2:**<br>**Arruga 3:**<br>**Arruga 4:** | **Ancho:** 0,09mm |

- **ANEXO B: FORMATO ENCUESTAS**

¿Presentó enrojecimiento en la zona tratada inmediatamente después de la sesión?

0 ninguno

1 leve

2 moderado

3 intenso

¿Presentó ardor o quemazón en los días posteriores a la sesión en la zona tratada?

0 ninguno

1 leve

2 moderado

3 intenso

¿Presentó descamación o sequedad en la piel en los días posteriores a la sesión?

0 ninguno

1 leve

2 moderado

3 intenso

¿Notó mayor profundidad en las arrugas del entrecejo en los días posteriores a la sesión?

0 ninguno

1 leve

2 moderado

3 intenso

¿Presentó sensibilidad al tacto en los días posteriores a la sesión?

0 ninguno

1 leve

2 moderado

3 intenso

TECNOLÓGICO SAN ANTONIO
Tesa

**CERTIFICADO DE ORIGINALIDAD**

**TESA**

La Dirección de Carrera de Dermatocosmiatría, certifica que el trabajo de titulación denominado, *"Protocolo estético con el uso de Dermapen en combinación de silicio orgánico y DMAE para arrugas del entrecejo en mujeres de 28 a 40 años en Quito, 2025"*, presentado por Ortiz Abad Selena Estefany, ha sido sometido a un análisis de similitud mediante la herramienta Turnitin.

El resultado obtenido refleja un 7% de similitud, porcentaje que se encuentra dentro de los parámetros establecidos por el Instituto Superior Tecnológico San Antonio – TESA, cumpliendo con los criterios de originalidad y autenticidad académica exigidos por la institución.

Quito, 16 de mayo de 2025.

Lcda. Natali Suasnavas V.
Dirección de Carrera

TECNOLÓGICO SAN ANTONIO
Tesa
DIRECCIÓN CARRERA DERMATOCOSMIATRÍA